«ҚАЗАҚСТАН НЕЙРОХИРУРГИЯСЫ ЖӘНЕ НЕВРОЛОГИЯСЫ» ЖУРНАЛЫ

ЖУРНАЛ «НЕЙРОХИРУРГИЯ И НЕВРОЛОГИЯ КАЗАХСТАНА»

JOURNAL «NEUROSURGERY AND NEUROLOGY OF KAZAKHSTAN»

№2(63), 2021
Научно-практический журнал
выходит 4 раза в год
www.neurojournal.kz

Журнал издается с 2004 года

Адрес редакции:
г. Нур-Султан, пр-т Туран 34/1, АО НЦН, 010000
Тел/факс: (7172) 62-11-70
E-mail: nsnkkz@gmail.com
www.neurojournal.kz

Свидетельство о постановке на учет в Министерстве культуры и информации РК
№ 10442-Ж от 30.10.09 г.

Учредитель журнала:
АО «Национальный центр нейрохирургии».
Журнал находится под управлением ОО «Казахская Ассоциация нейрохирургов».

Зак. №10322. Тираж 300 экз.

Сверстано и отпечатано в типографии ТОО «Типография «Форма Плюс», г. Караганда, ул. Молокова, 106/2,
тел.: +7 (7212) 400 373,
+7 701 534 34 44
e-mail: info@forma.kz
www.forma.kz

Редакционная коллегия:

Главный редактор С.К. Акшулаков

Зам. главного редактора А.Ж. Доскалиев

Ответственный секретарь Е.Т. Махамбетов

Технический редактор Р.М. Казтаева

Члены редколлегии
А.З. Бралов
Е.К. Дюсембеков
Н.Т. Алдиярова
С.Д. Карибай
Т.Т. Керимбаев
А.З. Нурпеисов
Г.И. Оленбай
Т.Т. Пазылбеков
А.Б. Калиев
Н.А. Рыскельдиев
А.М. Садыков
Ж.Т. Такенов
Н.Г. Кисамеденов
З.Б. Ахметжанова
А.С. Мустафаева
Г.С. Ибатова
Р.Ж. Ауэзова
Б.Д. Джамантаева

Редакционный совет:

М.Г. Абдрахманова, М.Ю. Бирючков, Ж.Р. Идрисова, Г.С. Кайшибаева, М.М. Лепесова, Т.К. Муханов, Е.С. Нургожаев, Т.С. Нургожин, Н.С. Игисинов, Ю.А. Старокожев, Н.И. Турсынов, А.Т. Шарман, Г.М. Кариев (Узбекистан), А.Д. Кравчук (Россия), В.А. Лазарев (Россия), Л.Б. Лихтерман (Россия), А.А. Потапов (Россия), А.К. Сариев (Россия), В.А. Хачатрян (Россия), Г.Г. Шагинян (Россия), В.А. Бывальцев (Россия), В.В. Крылов (Россия) M. Apuzzo (США), Y. Kato (Япония), S. Maimon (Израиль), K.H. Mauritz (Германия), H.M. Mehdorn (Германия), N. Tribolet (Швейцария), V. Zelman (США)

The Kazakh Association of Neurosurgeons

СОДЕРЖАНИЕ

ОРИГИНАЛЬНЫЕ СТАТЬИ

Н.А. Рыскельдиев, А.З. Бралов, Д.К. Тельтаев, Х.А. Мустафин, И.З. Маммадинова, Т.С. Бекс, Д.Т. Бердибаева, Ж.Н. Әмірбек, А.М. Адирахан

АКТУАЛЬНЫЕ ВОПРОСЫ ЭФФЕКТИВНОСТИ МУЛЬТИДИСЦИПЛИНАРНОГО ПОДХОДА В ЛЕЧЕНИИ ГЛИОБЛАСТОМ 3

М.М. Селицкий, А.В. Бойко, В.В. Пономарев, В.А. Чижик, О.А. Богомаз

ВЛИЯНИЕ ИНФЕКЦИОННЫХ ВОЗБУДИТЕЛЕЙ НА ТЕЧЕНИЕ БОЛЕЗНИ ПАРКИНСОНА 16

Л.Б. Лихтерман, А.Д. Кравчук, В.А. Охлопков

МИНИМАЛЬНО ИНВАЗИВНАЯ ХИРУРГИЯ ХРОНИЧЕСКИХ СУБДУРАЛЬНЫХ ГЕМАТОМ: ПАТОГЕНЕТИЧЕСКОЕ ОБОСНОВАНИЕ И ПОЛУЧЕННЫЕ РЕЗУЛЬТАТЫ 22

Е.Б. Адильбеков, А.Г. Сахипова, Б.А. Кунакбаев, Б.Б. Адильбекова, Г. К. Кыргызбай

ДИНАМИКА КЛИНИЧЕСКИХ ПРОЯВЛЕНИЙ ПОСЛЕ ОПЕРАТИВНОГО ВМЕШАТЕЛЬСТВА У ПАЦИЕНТОВ С БОЛЕЗНЬЮ МОЯ-МОЯ 37

Б.К. Ырысов, Н.А. Арстанбеков, К.Б. Ырысов

МАГНИТНО-РЕЗОНАНСНО-ТОМОГРАФИЧЕСКИЕ ХАРАКТЕРИСТИКИ ВНУТРИЧЕРЕПНЫХ МЕНИНГИОМ 47

СЛУЧАЙ ИЗ ПРАКТИКИ

Е.К. Дюсембеков, Е.Б. Алгазиев, А.К. Жанисбаев, С.М. Анартаев, И.А. Канлов, М.Б. Аргумбаев

ОСТРАЯ МАССИВНАЯ ТРОМБОЭМБОЛИЯ ЛЁГОЧНОЙ АРТЕРИИ ПОСЛЕ УДАЛЕНИЯ МЕНИНГИОМЫ 51

ОБЗОР ЛИТЕРАТУРЫ

А.В. Дубовой

ИСТОРИЯ РАЗВИТИЯ ЦЕРЕБРАЛЬНОЙ РЕВАСКУЛЯРИЗАЦИИ 56

ОРИГИНАЛЬНЫЕ СТАТЬИ

УДК 616-006.484.04

Н.А. Рыскельдиев (к.м.н), А.З. Бралов (д.м.н), Д.К. Тельтаев (к.м.н), Х.А. Мустафин (PhD), И.З. Маммадинова, Т.С. Бекс, Д.Т. Бердибаева, Ж.Н. Әмірбек, А.М. Адирахан

АО «Национальный центр нейрохирургии», г. Нур-Султан, Казахстан

АКТУАЛЬНЫЕ ВОПРОСЫ ЭФФЕКТИВНОСТИ МУЛЬТИДИСЦИПЛИНАРНОГО ПОДХОДА В ЛЕЧЕНИИ ГЛИОБЛАСТОМ

Введение: *Глиальные опухоли высокой степени злокачественности являются одними из наиболее часто встречаемых первичных опухолей ЦНС у взрослых, при этом глиобластомы составляют около 57% всех глиом и примерно 48% всех первичных злокачественных опухолей. Невзирая на новые достижения в области комплексного лечения глиальных опухолей высокой степени злокачественности, в том числе глиобластом, применении химио-лучевой терапии и паллиативного лечения, выживаемость пациентов остается на низком уровне и поэтому требует дальнейшего изучения.*

Методы: *Для оценки ситуации менеджмента пациентов с глиобластомами была изучена нормативно-законодательная база по организации медицинской помощи в РК и проведено анкетирование врачей, вовлеченных в лечение пациентов с глиобластомами головного мозга. Предложенные нами рекомендации сформулированы в результате подробного анализа иностранной литературы. Были использованы гайдлайны, статьи и действующие протокола лечения США, Великобритании, Европы, Австралии, Китая, Японии, России.*

Результаты: *По итогам анкетирования, проведенного среди врачей обнаружено, что низкую удовлетворённость у врачей вызывают результаты гистологического исследования (45.2%), химиотерапии (61.6%) и лучевой терапии (46.2%). Несмотря на то, что 40% опрошенных относятся удовлетворительно к существующим протоколами лечения опухолей головного мозга, 44% врачей предлагают ввести изменения, а 55% врачей за создание нового протокола, которое может улучшить результаты лечения пациентов с глиобластомами (не исключая другие глиальные опухоли высокой степени злокачественности).*

Выводы: *Работа мультидисциплинарной группы специалистов, направленная на ведение пациентов на всех этапах лечения является обязательной. Междисциплинарный подход с участием психолога, нейропсихолога, социального работника доказал свою эффективность по оказанию качественной и своевременной помощи на всех этапах лечения у пациентов с глиобластомами, и при других глиальных опухолях высокой степени злокачественности.*

Ключевые слова: *глиобластома, менеджмент пациентов, мультидисциплинарное лечение, координационный центр, глиальные опухоли G(III-IV) степени.*

ВЕДЕНИЕ

Актуальность исследования

Глиальные опухоли высокой степени злокачественности являются одними из наиболее часто встречаемых первичных опухолей ЦНС у взрослых, при этом глиобластомы составляют около 57% всех глиом и примерно 48% всех первичных злокачественных опухолей [1]. Глиобластомы более распространены среди пациентов средней и старшей возрастной группы: средний возраст пациентов составляет 64 года. Прогноз у пациентов с данной опухолью неблагоприятный, так как средняя продолжительность жизни в среднем 16 месяцев [2]. Невзирая на новые достижения в области комплексного лечения глиальных опухолей высокой степени злокачественности, в том числе глиобластом, применении химио-лучевой

Д.Т. Бердибаева, email: dinara-berdibaeva@mail.ru

терапии и паллиативного лечения, выживаемость пациентов остается на низком уровне [1]. Даже при использовании наилучшей поддерживающей терапии средняя выживаемость у пожилых пациентов составляет менее 4 месяцев. Достижения в лечении увеличили среднюю выживаемость пациентов, получающих комплексное лечение до 15 месяцев. Относительная выживаемость в течение 1 года составила 41,4% для пациентов, диагностированных в США в период с 2000 по 2014 год. Несмотря на эти постепенные улучшения показателей выживаемости с течением времени, 5-летняя выживаемость остается относительно постоянной, с коэффициентом выживаемости только 5,8% через 5 лет после постановки диагноза [3]. В Республике Казахстан наблюдается тенденция увеличения заболеваемости глиобластомами. С 1996 по 2005 года заболеваемость увеличилось с 301 случая до 573 случаев (рост в 1,78 раза). [4, 5].

В настоящее время основным видом лечения глиобластом является максимальная резекция опухоли (резекция больше 95% поражения) с последующей лучевой терапией с одновременной или адъювантной химиотерапией в течение 30 дней после операции [6, 7]. Достижения в области молекулярно-генетических основ онкогенеза и улучшение технического оснащения для оперативного лечения опухолей привели к выявлению лучших прогностических биомолекулярных факторов, разработке новых лекарств и появлению инновационных технологий. Тем не менее, даже такой значительный технологический скачок предоставил этим пациентам лишь минимальные преимущества, в основном с точки зрения выживаемости, а не с точки зрения улучшения качества жизни [8]. Неизлечимая на сегодняшний день природа глиобластом предполагает, что улучшение качества жизни имеет первостепенное значение и реабилитационное лечение столь же принципиально у пациентов с первичными опухолями головного мозга, как и например, у пациентов после инсульта [9]. Лечение опухолей ЦНС сложный и многогранный процесс, поэтому важно подчеркнуть необходимость фундаментальных исследований и многоцентровых рандомизированных клинических испытаний, а также мультимодальный подход к ведению этих пациентов [8, 9].

Междисциплинарный подход к лечению становится все более распространенным методом лечения онкологических заболеваний, поскольку уход за онкологическими больными продолжает усложняться, что требует скоординированных усилий разноплановой команды медицинских специалистов, которые оказывают психосоциальную, нейропсихологическую и паллиативную помощь.

После постановки диагноза пациентам может потребоваться помощь с психологическими и эмоциональными расстройствами при адаптации к диагнозу, фобиями лечения, экзистенциальными проблемами, стрессом, трудностями при принятии решений, тревогой и депрессией, потерей прежних жизненных ролей и межличностные проблемы [10, 11]. Изменение личности и поведения, когнитивные нарушения характерны для пациентов с опухолями головного мозга, и могут существенно повлиять на качество жизни больного. Поэтому рекомендуется включения таких специалистов как нейропсихолог, нейропсихиатр и др. в междисциплинарную группу по лечению опухолей ЦНС [12].

Направление к специализированным службам паллиативной помощи важно для пациентов с глиальными опухолями, так как оно позволяет составить план лечения и ухода пациента до наступления терминальной фазы болезни и связано с меньшим количеством незапланированных госпитализаций и лучшим контролем симптомов у больных. Терминальная паллиативная помощь, осуществляемая врачами общей практики, психологами, социальными работниками, обеспечивает наилучшее возможное качество жизни пациентов с опухолями головного мозга в последние месяцы их жизни [11, 12]. Участие междисциплинарной команды в принятии решений по тактике ведения, которая состоит из нейрохирургов, лучевых терапевтов, онкологов, неврологов и нейрорадиологов и др., является ключевым фактором при надлежащем лечении опухолей ЦНС [13, 14].

Необходимость улучшения качества медицинской помощи, в частности паллиативной помощи, потребность данных пациентов в психосоциальной поддержке, оперативного решения экономических и административно-хозяйственный задач, требует анализа нормативно-правовых документов по организации медицинской помощи больным с глиальными опухолями, изменений протокола лечения пациентов с данной патологией, а также междисциплинарный подход в разработке практических рекомендаций по менеджменту [15, 16, 17]. Координационный центр по лечению опухолей головного мозга - это основа высокоэффективной междисциплинарной онкологической

помощи, координирующая работу разных специалистов. Преимущества координационного центра включают улучшение качества оказываемой медицинской помощи, руководство для сложных случаев, подготовка высокоспециализированных кадров, создание форумов для коммуникации с пациентами, разработку новых протоколов, технологий и клинических испытаний для лечения [18, 19].

Цель исследования

Анализ нынешней ситуации менеджмента (ведения) пациентов с глиобластомами и рекомендации по улучшению качества нейроонкологической службы в РК.

Задачи исследования

1. Проанализировать нормативно-правовые документы по организации медицинской помощи больным с глиобластомами.

2. Изучить мнение врачей (нейрохирурги, неврологи, онкологи и др.) по ведению пациентов с глиобластомами.

3. Провести литературный обзор отечественной и зарубежной литературы по менеджменту глиобластом.

4. На основании полученных результатов исследования оптимизировать практические рекомендации по протоколам лечения и разработать «маршрут пациента» для больных с глиабластомами.

Материалы и методы исследования

Была изучена нормативно-законодательная база по организации медицинской помощи в Республике Казахстан: Кодекс Республики Казахстан от 7 июля 2020 года № 360-VI ЗРК О здоровье народа и системе здравоохранения, приказ МЗ РК от 20 октября 2020 года № ҚР ДСМ - 142/2020, приказ МЗ РК от 9 февраля 2021 года № ҚР ДСМ-16. Поиск действующих протоколов, гайдлайнов и статей по менеджменту опухолей головного мозга высокой степени злокачественности проводился с использованием PubMed, Embase и Google Scholar за период до апреля 2021 года. Впоследствии был проведен обзор протоколов, статей, полученных в результате такого поиска, и всех соответствующих ссылок, цитируемых в статьях. В анализ были включены только гайдлайны, статьи и действующие протокола лечения США, Великобритании, Европы, Австралии, Китая, Японии, России [12-19]. Международными исследователями глиобластомы были рассмотрены в рамках глиальных опухолей высокой степени злокачественности (Grade III–IV).

На основе проведенного литературного обзора была составлена анкета-опросник для врачей, вовлеченных в лечение пациентов с глиальными опухолями высокой степени злокачественности (вкладка 1). Основываясь на полученных результатах анкетирования, проведен статистический анализ удовлетворенности разных специалистов, вовлеченных в лечение опухолей ЦНС и ведение данных пациентов в РК.

РЕЗУЛЬТАТЫ ИССЛЕДОВАНИЯ

Нами был проведен анализ статистических данных пациентов, получивших лечение в отделении патологии центральной нервной системы (ЦНС) АО «Национальный центр нейрохирургии» с 2018 по 2020 год с диагнозом «Глиобластома». Всего в отделении патологии ЦНС с 2018 по 2020 годы получали лечение 105 пациентов с диагнозом «Глиобластома». Из них 67 (64%) мужчин и 38 (36%) женщин. На момент начало исследования 68 пациентов (64.8%) были зафиксированы с летальным исходом, 37 исследуемых (35.2%) были живы. Наиболее часто встречающимся диагнозом была «Глиобластома без мутации в гене» (90% из всех случаев) (диаграмма 1).

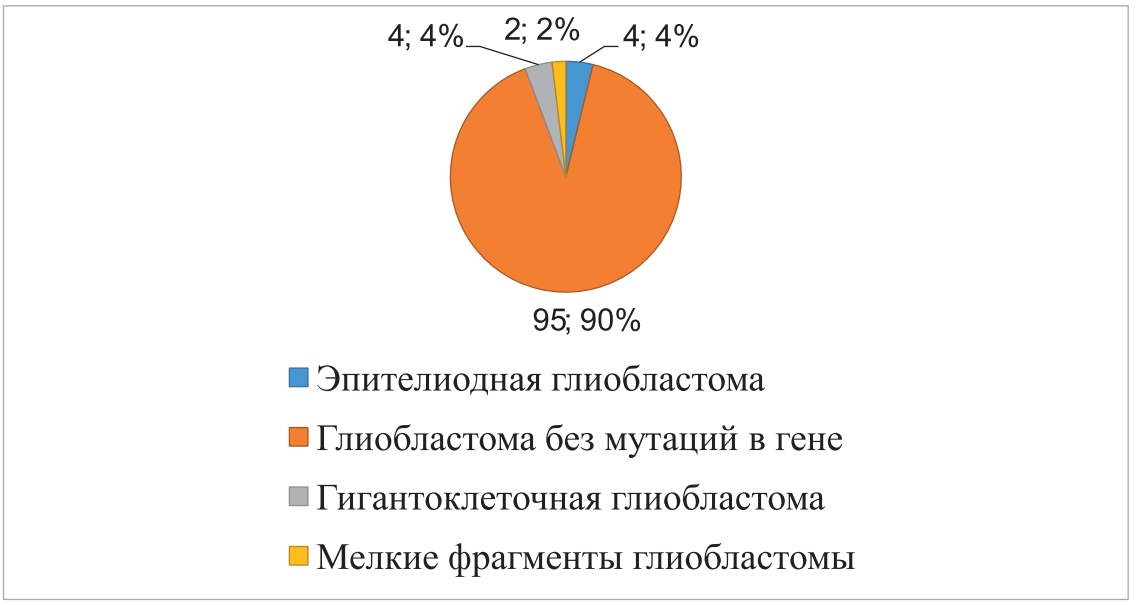

Диаграмма 1 - Количество патологии по гистологическим видам (число, %)

На основании вышеуказанных данных можно сделать вывод о том, что средний возраст этих пациентов составил 49 лет (медиана равна 52 годам), что говорит о довольно раннем (еще не пожилом) возрасте, в котором может развиться глиобластома. Несмотря на то, что самому молодому пациенту было 19 лет, внутриквартильный диапазон составил от 42 до 57 лет, это обозначает, что большинство пациентов с глиобластомой все же находятся в старшем зрелом возрасте. Из всех исследуемых всего 19 (18%) пациентов не получали химио-лучевую терапию, остальные 86 (82%) получили последующую специальную терапию в послеоперационном периоде.

Пациенты с глиобластомой в среднем находились в стационаре 16 койко-дней (медиана 11 дней). Если смотреть в отрезке до- и послеоперационного периодов, то в первом случае пациентам было необходимо 4 дня (медиана 3 дня) для подготовки к операции, и 9 дней (медиана 8 дней) для восстановления. Таким образом, на показатель общего количества дней больше всего влияет послеоперационное пребывание пациента (табл. 1).

Таблица 1

ОПИСАТЕЛЬНАЯ СТАТИСТИКА КОЛИЧЕСТВЕННЫХ СТАТЕЙ

Показатель	M ± S	Me [LQ; HQ]*	Мин	Макс
Возраст	49.39 ± 13.2	52 [38.0; 60.0]	19	74
Общее количество дней пребывание	16.35 ± 8.63	11 [9.0; 14.0]	5	72
Дооперационное пребывание	4.35 ± 6.9	3 [1.0; 5.0]	0	63
Послеоперационное пребывание	9.3 ± 5.6	8 [7.0; 10.0]	0	48

** Me [LQ;UQ] – медиана [нижний квартиль; верхний квартиль]*

Пациенты с летальным исходом (к моменту проведения опроса) фактически не отличаются (табл. 2) от живых опрошенных по таким показателям как, возраст, общее количество дней, проведенных в больнице и дооперационным пребыванием. Между группами отличие наблюдались в послеоперационном пребывании (табл. 2), первая группа пациентов в среднем прибывали в больнице после проведения операции больше, чем вторая группа (на ~1.6 дня).

Таблица 2

СРАВНЕНИЕ ГРУПП ПАЦИЕНТОВ С ЛЕТАЛЬНЫМ ИСХОДОМ И С ПАЦИЕНТАМИ ОКАЗАВШИМИ ЖИВЫМИ К МОМЕНТУ ПРОВЕДЕНИЯ ИССЛЕДОВАНИЯ

Показатель	Статус	
	Нет (N = 68)	Жив (N = 37)
Возраст	50.54 ± 12.89	49 ± 13.55
Общее количество дней пребывания	13.88 ± 7.12	13.21 ± 10.99
Дооперационное пребывание	4.03 ± 4.30	4.95 ± 10.12
Послеоперационное пребывание	9.85 ± 6.17	8.27 ± 4.21

**Критерий Манна-Уитни*

Как видно из диаграммы 2, соотношение пациентов с летальным исходом с каждым годом становиться меньше, так как продолжительность жизни у больных с глиобластомой относительно невысокая.

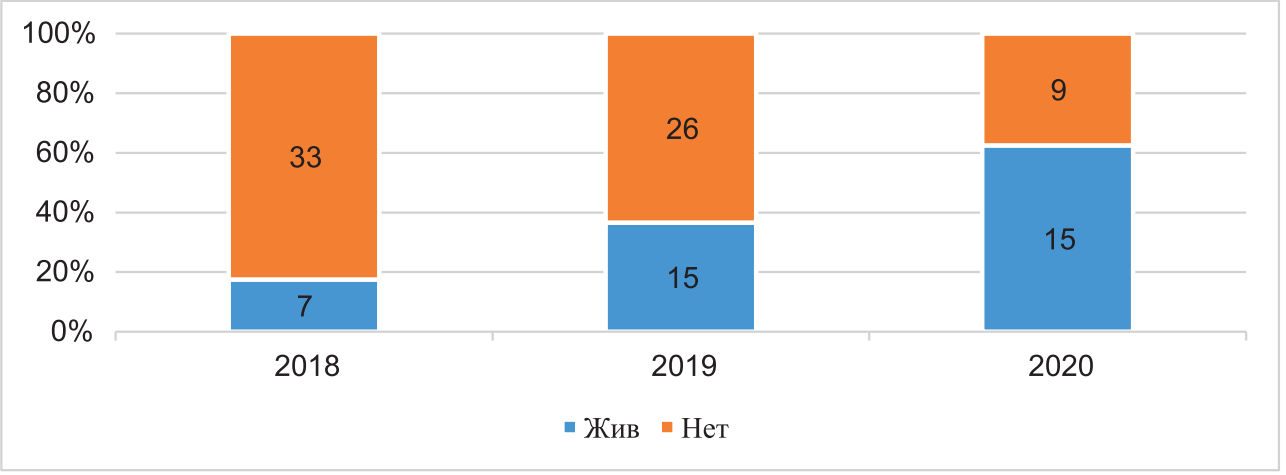

Диаграмма 2 - Соотношение пациентов по статусу за период 2018 -2020 гг.

Согласно приказу МЗ РК от 20 октября 2020 года № ҚР ДСМ - 142/2020, глиальные опухоли высокой степени злокачественности относятся к орфанным заболеваниям. Согласно классификации опухолей центральной нервной системы ВОЗ 2016 г. глиобластома входит в список глиальных опухолей высокой степени злокачественности.

Орфанные заболевания - редкие тяжелые болезни, угрожающие жизни человека или приводящие к инвалидности, частота которых не превышает официально определенного уровня [23]. Лечение орфанных заболеваний осуществляется в рамках гарантированного объема бесплатной медицинской помощи. Допускается применение незарегистрированных в Республике Казахстан лекарственных средств и медицинских изделий для оказания медицинской помощи по жизненным показаниям конкретного пациента либо оказания медицинской помощи ограниченному контингенту пациентов с редкими (орфанными) заболеваниями и (или) состояниями в порядке, определенном уполномоченным органом [24]. Государственная регистрация орфанных лекарственных препаратов проводится по ускоренной процедуре проведения экспертизы в соответствии с пунктом 10 статьи 23 Кодекса и по согласованию с заявителем на условиях выполнения обязательств, предусмотренных порядком, установленном пунктом 4 статьи 23 Кодекса [25].

Составленная нами анкета-опросник (вкладка 1) был разослан специалистам разных областей медицины по всему Казахстану, вовлеченным диагностику и лечения пациентов с данной патологией в разных этапах ведения, а именно нейрохирургам, неврологам, онкологам, нейрорадиологам, нейрореабилитологам, патологоанатомам, и другим специалистом. Анкетирование прошли всего 91 участника, из них 35 нейрохирургов, 9 патологанатомов, 17 невропатологов, 7 онкологов, 5 радиологов, 18 врачей-резидентов. Из всех участников 53 (59%) были в курсе о добавлении

глиальных опухолей высокой степени злокачественности в список орфанных заболеваний.

Удовлетворенность проведением оперативного лечения (с учетом вопросов без ответа) глиальных опухолей высокой степени злокачественности (глиобластом) показал, что около 40% опрошенных удовлетворены, когда как 18% не удовлетворены проведением оперативного лечения (табл. 3).

Таблица 3

УДОВЛЕТВОРЕННОСТЬ ПРОВЕДЕНИЕМ ОПЕРАТИВНОГО ЛЕЧЕНИЯ

Ответ	Кол-во	%
Полностью удовлетворён(а)	4	4.4
Удовлетворён(а)	33	36.3
Нейтрально/Затрудняюсь ответить	37	40.7
Не удовлетворён(а)	4	4.4
Полностью не удовлетворён(а)	9	9,8
Без ответа	4	4.4

Удовлетворенность опрошенных проведением патогистологических исследовании (с учетом вопросов без ответа) выявел, что 45,2% анкетируемых не удовлетворены проведением патогистологемых исследовании (табл. 4).

Таблица 4

УДОВЛЕТВОРЕННОСТЬ ПРОВЕДЕНИЕМ ГИСТОЛОГИЧЕСКОГО ИССЛЕДОВАНИЯ

Ответ	Кол-во	%
Полностью удовлетворён(а)	4	4,4
Удовлетворён(а)	23	25,2
Нейтрально/Затрудняюсь ответить	23	25,2
Не удовлетворён(а)	37	40,8
Полностью не удовлетворён(а)	4	4,4
Без ответа	0	0

Удовлетворенность опрошенных проведением химиотерапией (с учетом вопросов без ответа). Из всех опрошенных только 13,2% удовлетворены проведением химиотерапии (табл. 5).

Таблица 5

УДОВЛЕТВОРЕННОСТЬ ПРОВЕДЕНИЕМ ХИМИОТЕРАПИЕЙ

Ответ	Кол-во	%
Полностью удовлетворён(а)	4	4.4
Удовлетворён(а)	8	8,8
Нейтрально/Затрудняюсь ответить	19	20,8
Не удовлетворён(а)	44	48,4
Полностью не удовлетворён(а)	12	13,2
Без ответа	4	4.4

Было обнаружено, что удовлетворенность проведением лучевой терапии (с учетом вопросов без ответа) составляет 25%, и всего 46,2% не удовлетворены (табл. 6).

Таблица 6

УДОВЛЕТВОРЕННОСТЬ ПРОВЕДЕНИЕМ ЛУЧЕВОЙ ТЕРАПИИ

Ответ	Кол-во	%
Полностью удовлетворён(а)	5	5,4
Удовлетворён(а)	18	19,8
Нейтрально/Затрудняюсь ответить	22	24,2
Не удовлетворён(а)	25	27,5
Полностью не удовлетворён(а)	17	18,7
Без ответа	4	4.4

Анализ данных этих анкет выявил, что при ведении пациентов 77.3% участников опроса (лечащие врачи) отправляют их на лечение к онкологам и радиологам, а 4.5% только по показаниям (табл. 7).

Таблица 7

ТАКТИКА ПОСЛЕОПЕРАЦИОННОГО ВЕДЕНИЯ ПАЦИЕНТОВ (НАПРАВЛЕНИЕ К СПЕЦИАЛИСТАМ)

Ответ	Кол-во	%
Всех	17	77.3
Выборочно	0	0.0
Никого	4	18,2
По показаниям	1	4.5

Из всех опрошенных 28,6% не удовлетворены существующим протоколом ведение пациентов с опухолями головного мозга, и 37% удовлетворены (табл. 8).

Таблица 8

УДОВЛЕТВОРЕННОСТЬ СУЩЕСТВУЮЩИМИ ПРОТОКОЛАМИ ЛЕЧЕНИЯ

Ответ	Кол-во	%
Полностью удовлетворён(а)	0	0.0
Удовлетворён(а)	37	40.6
Нейтрально/Затрудняюсь ответить	28	30.8
Не удовлетворён(а)	26	28.6
Полностью не удовлетворён(а)	0	0.0
Без ответа	0	0.0

Несмотря относительно высокий показатель удовлетворенности существующим протоколом ведение пациентов с опухолями головного мозга, 68% опрошенных относятся положительно к изменениям сущуствующих протоколов, и только 9% из них отрицательно относятся к изменениям (табл. 9).

Таблица 9

ОТНОШЕНИЕ К ИЗМЕНЕНИЯМ ПРОТОКОЛОВ ЛЕЧЕНИЯ

Ответ	Кол-во	%
Положительное	40	44.0
Нейтральное	35	38.4

Отрицательное	8	8.8
Без ответа	8	8.8

Более 91% участников анкетирования относятся положительно к созданию базы (структуры) по улучшению организации диагностики и лечения глиальных опухолей высокой степени злокачественности (табл. 10).

Таблица 10

ОТНОШЕНИЕ К СОЗДАНИЮ ЕДИНОЙ БАЗЫ ПО УЛУЧШЕНИЮ ОРГАНИЗАЦИИ ДИАГНОСТИКИ И ЛЕЧЕНИЯ ГЛИАЛЬНЫХ ОПУХОЛЕЙ

Ответ	Кол-во	%
Положительное	83	91.2
Нейтральное	6	6.6
Отрицательное	2	2.2

По итогам анкетирования, для развития ведения пациентов с глиальными опухолями высокой степени злокачественности (глиобластом) участники предлагают свои взгляды: 55% участников за создание нового протокола, 36% видят улучшение обратной связи с пациентами и внедрение психосоциальной помощи как вариант развития ведения пациентов, и 36% считают психосоциальную помощи как необходимый этап развития (табл. 11).

Таблица 11

ПРЕДЛОЖЕНИЯ, АНКЕТИРУЕМЫХ ПО УЛУЧШЕНИЮ ВЕДЕНИЯ ПАЦИЕНТОВ С ГЛИАЛЬНЫМИ ОПУХОЛЯМИ

Ответ	Кол-во	%
Создание нового протокола по глиальным опухолям	50	55.0
Улучшение обратной связи с пациентами	33	36.2
Внедрение психосоциальной помощи	33	36.2
Наблюдение у психолога/нейропсихолога	12	13.2
Улучшение лечения пациентов на амбулаторном этапе после операции с дальнейшим направлением к онколог-химиотерапевтам, онко-радиолога	73	80.2

Во время анкетирования участники опроса написали свои предложения по улучшению качества медицинской помощи пациентам, с глиальными опухолями высокой степени злокачественности и глиобластомами. Анкетируемые предлагают после оперативного вмешательства по удалению глиальной опухоли начать раннюю лучевую терапию и химиотерапию, создать единую базу пациентов с глиальными опухолями высокой степени злокачественности, улучшить первичную диагностику в условиях амбулаторно-поликлинических условиях, разработать рекомендации по ряду заболевании, которые часто сопровождаются с глиомами головного мозга, а также иметь базу в которых будут указываться близкие родственники, у которых имеются высокий риск развития глиомы и другие опухоли ЦНС. Также специалисты предлагают оснастить больницы, имеющие нейрохирургические отделения, аппаратами МРТ, имеющие программное обеспечение по функциональной МРТ, МРТ – диффузии, МРТ – перфузии, спектроскопии, так как глиальные опухолями высокой степени злокачественности часто обнаруживаются в позднем периоде и часто требуется интраоперационные методы визуализации и нейромониторинг по сохранению жизненно важных центров для лучшего функционального исхода. Участники анкетирования рекомендуют организовать круглый стол со специалистами, вовлеченными в лечение глиальных опухолей высокой степени злокачественности, для улучшения протоколов диагностики и лечения, тем самым улучшение существующих методов диагностики и лечения, они отмечают необходимость команд-

ной работы: специалиста МРТ, нейрохирурга, химио-лучевого терапевта, патологоанатома, психолога и др. Для улучшения диагностики опухолей предлагаются улучшение качества патоморфологической диагностики опухолей и внедрение молекулярно-генетических исследований. Также необходимо рассмотреть проведение скринингов для семей, в которых у одного из членов была выявлена глиальные опухоли высокой степени злокачественности, и при обнаружении на ранних этапах проводить оперативное лечение, иммуногистохимические исследования, с последующим проведением химио-лучевой терапии.

Нами был проведен обзор клинических отчетов и действующих протоколов лечения США, Великобритании, Европы, Австралии, Китая, Японии, России. С 2006 года в рекомендациях Национального института здравоохранения и клинического совершенства (NICE) рекомендуется при любом подозрении на опухоль головного мозга направление в специализированную мультидисциплинарную группу нейроонкологов [12]. Междисциплинарный подход к ведению пациентов с опухолями имеет много теоретических преимуществ, которые подробно описаны в литературе, включая улучшение выживаемости пациентов, более точное и полное предоперационное определение стадий, большую вероятность получения пациентами помощи, основанной на доказательствах, и улучшенный доступ к клиническим испытаниям. Количественная оценка эффективности междисциплинарной команды в лечении пациентов с опухолями нервной системы продемонстрировала, что нейроонкологический мультимодальный подход привел к большому количеству изменений в интерпретации изображений (21,6%) и планах лечения (58,2%), что подчеркивает клиническую важность обсуждений каждого случая в междисциплинарных конференциях для проверки диагностических выводов и оказания влияния на лечение онкологических больных. Кроме того, пациенты, чьи случаи обсуждались на таких собраниях, имели значительно более короткие сроки направления к специалистам, чем пациенты в тех же учреждениях, чьи случаи не обсуждались.

Пациенты, которые были обсуждены междисциплинарной командой, с большей вероятностью проходили более точную и полную предоперационную диагностику. Междисциплинарный подход все чаще применяется в онкологических службах в Европе, США, в Китае и в Австралии. Исходя из того, что тактика ведения пациента с опухолью требует комплексного принятия клинических решений, рекомендуется привлечение мультимодальной команды для обеспечения своевременной и необходимой медицинской помощи целым рядом экспертов. Полученные результаты свидетельствуют о том, что решения, принятые мультимодальной командой показывали более высокие показатели лечения, меньший срок дооперационного пребывания в клинике после постановки диагноза, лучшую выживаемость и строгое следование клиническим протоколам и рекомендациям. Собрания междисциплинарной команды служат платформой для скоординированного оказания медицинской помощи посредством обсуждения каждого конкретного случая и назначения индивидуального лечения. [11, 13].

ВЫВОДЫ

По результатам проведенного исследования сделаны следующие выводы:

1. Проведенный нами анализ эффективности ведения пациентов с глиальными опухолями высокой степени злокачественности выявил необходимость изменения протокола лечения пациентов с данной патологией, а также мультимодальный подход в разработке практических рекомендаций по менеджменту этих пациентов.
2. Анализ зарубежных протоколов лечения глиальных опухолей выской степени злокачественности показал такие преимущества координированной работы мультимодальной группы как улучшение ухода за пациентами за счет разработки согласованного плана лечения, предоставление передовой практики посредством принятия руководств, основанных на фактах, повышение удовлетворенности пациентов лечением, улучшение психического самочувствия пациентов, улучшение доступа к возможным клиническим испытаниям новых методов лечения, повышение своевременности соответствующих консультаций и хирургических вмешательств, а также сокращение сроков от постановки диагноза до лечения, увеличение доступа к своевременной поддерживающей и паллиативной помощи, сокращение дублирования услуг.
3. Поддерживающая терапия пациентов с глиальными опухолями должна включать в себя физические психологические, социальные информационные и духовные потребности.

4. Мультимодальная команда должна состоять из онколога/нейроонколога, невропатолога, нейрорадиолога, нейрохирурга, медсестры (с соответствующими знаниями), онколог-радиолога, социального работника, координатора клинических исследований, диетолога, терапевта, невролога, нейропсихолога, эрготерапевта, специалиста по паллиативной помощи, фармацевт, физиотерапевта, психиатра, врача-реабилитолога, логопеда. Все члены междисциплинарной команды участвуют в оказании поддерживающей помощи. Кроме того, поддержка со стороны семьи, друзей, групп поддержки, волонтеров и других общественных организаций вносит важный вклад в поддерживающую терапию.
5. Создание единой базы и координационного центра по глиальным опухолям высокой степени злокачественности позволит подготовить необходимых специалистов.

Рекомендации:

1. Пациенты должны быть обсуждены специализированной многопрофильной командой, а план лечения и реабилитации больного определен на дооперационном периоде.
2. Междисциплинарная комиссия должна состоять из: нейрохирургов, медицинских и радиационных онкологов, а также эксперта-невропатолога и нейрорадиолога, нейропсихолога, нейропсихиатра, логопеда, реабилитотолога, врача общей практики и других вовлеченных специалистов.
3. Если лечение пациента проводится на базе однопрофильной клиники или института, возникает необходимость в тесном и регулярном сотрудничестве с другими специалистами, возможно использование телекоммуникационных и компьютерных технологий (телемедицина) для проведения заседаний междисциплинарной команды.
4. Важно, чтобы во время лечения пациент и члены его семьи знали функции каждого специалиста из бригады, которая осуществляет уход за пациентом.
5. На раннем этапе лечения следует представить больному специалиста, с которым он будет постоянно контактировать и у которого он сможет консультироваться в период послебольничного лечения и наблюдения. При необходимости этот врач будет направлять больного на консультацию к подходящему специалисту.
6. Врачи должны проинформировать пациента о клинических исследованиях, проходящих на локальном, региональном и федеральном уровне, преимуществах и недостатках участия в них.
7. Поощряется участие центров, занимающихся лечением пациентов с нейроонкологическими состояниями, в крупных совместных исследованиях, так как это расширяет возможности участия больных в локальных исследованиях [16].

СПИСОК ЛИТЕРАТУРЫ

1. Ostrom Q.T. et al. CBTRUS statistical report: primary brain and central nervous system tumors diagnosed in the United States in 2007–2011 // Neuro Oncol. – 2014. - 16 (Suppl. 4). – P. iv1-iv63.
2. Gilbert M.R. et al. A randomized trial of bevacizumab for newly diagnosed glioblastoma // N. Engl. J. Med. – 2014. – 370. – P. 699-708.
3. Keime-Guibert F., Chinot O., Taillandier L., et al. Radiotherapy for glioblastoma in the elderly // N Engl J Med. – 2007. – 356. – P. 1527-1535.
4. Дюсембеков Е.К. Клинико-эпидемиологическая характеристика злокачественных опухолей головного мозга в Казахстане и оптимизация нейрохирургической помощи. - 2010. – С. 150-151.
5. Рыскельдиев Н.А., Жетписбаев Б.Б., Мустафин Х.А., Тельтаев Д.К., Доскалиев А.Ж., Нұрақай Н.А., Бердибаева Д.Т., Нургазина Г.К., Амирбек А.Н. Совершенствование управления медицинской помощи больным с глиобластомами головного мозга // Нейрохирургия и неврология Казахстана. – 2020. - №4 (61) - С. 74-86.
6. Weller M., van den Bent M., Preusser M. et al. EANO guidelines on the diagnosis and treatment of diffuse gliomas of adulthood // Nat Rev Clin Oncol. – 2021. – 18. – P. 170–186.

7. Talacchi A., Turazzi S., Locatelli F. et al. Surgical treatment of high-grade gliomas in motor areas. the impact of different supportive technologies: a 171-patient series // Journal of Neuro-Oncology. – 2010. - vol. 100. no. 3. - P. 417–426.
8. Ganau L., Paris M., Ligarotti G.K., Ganau M. Management of Gliomas: Overview of the Latest Technological Advancements and Related Behavioral Drawbacks // Behav Neurol. – 2015. - 862634. doi: 10.1155/2015/862634.
9. Jeffree R.L. Current management of cerebral gliomas // Aust J Gen Pract. - 2020 Apr. - 49(4). – P. 194-199. doi: 10.31128/AJGP-09-19-5063.
10. Stupp R., Brada M., van den Bent M.J., Tonn J.C., Pentheroudakis G. ESMO Guidelines Working Group. High-grade glioma: ESMO Clinical Practice Guidelines for diagnosis, treatment and follow-up // Ann Oncol. - 2014 Sep. - 25 Suppl 3:iii. – P. 93-101. doi: 10.1093/annonc/mdu050.
11. Rittman T., Corns R., Kumar A., Bhangoo R., Ashkan K. Is referral to the neuro-oncology MDT safe? // Br J Neurosurg. - 2012 Jun. - 26(3). – P. 321-4. doi: 10.3109/02688697.2012.657267.
12. Australian Cancer Network Adult Brain Tumour Guidelines Working Party. Clinical practice guidelines for the management of adult gliomas: Astrocytomas and oligodendrogliomas. Sydney, NSW: Cancer Council Australia, Australian Cancer Network and Clinical Oncology Society of Australia Inc, 2009.
13. Nabors L.B., Portnow J., Ahluwalia M., Baehring J., Brem H., et al. Central Nervous System Cancers, Version 3.2020, NCCN Clinical Practice Guidelines in Oncology // J Natl Compr Canc Netw. - 2020 Nov. - 2;18(11). – P. 1537-1570. doi: 10.6004/jnccn.2020.0052.
14. Nabors, L., Portnow, J., Ahluwalia, M., Baehring, J., Brem, et al. Central Nervous System Cancers, Version 3.2020, NCCN Clinical Practice Guidelines in Oncology // J Natl Compr Canc Netw. – 2020. - 18(11). – P. 1537-1570.
15. Lyman G.H., Bohlke K., Falanga A. American Society of Clinical Oncology. Venous thromboembolism prophylaxis and treatment in patients with cancer: American Society of Clinical Oncology clinical practice guideline update //. J Oncol Pract. – 2015. – 11. – P. e442-e444.
16. Nabors L.B., Portnow J. Central Nervous System Cancers, Version 3.2020, NCCN Clinical Practice Guidelines in Oncology. https://doi.org/10.6004/jnccn.2020.0052.
17. Clinical practice guidelines developed by Cancer Council Australia: Optimal Cancer Care Pathway for people with high-grade glioma. Sydney, NSW: Cancer Council Australia, Australian Cancer Network and Clinical Oncology Society of Australia Inc, 2010.
18. Snyder J., Schultz L., Walbert T. The role of tumor board conferences in neuro-oncology: a nationwide provider survey // J Neurooncol. - 2017 May. - 133(1). – P. 1-7. doi: 10.1007/s11060-017-2416-x.
19. Khalafallah A.M., Jimenez A.E., Romo C.G., Kamson D.O., Kleinberg L., et al. Quantifying the utility of a multidisciplinary neuro-oncology tumor board // J Neurosurg. - 2020 Sep. – 18. – P. 1-6. doi: 10.3171/2020.5.JNS201299.
20. Kruchko C., Ostrom Q.T., Gittleman H., Barnholtz-Sloan J.S. The CBTRUS story: providing accurate population-based statistics on brain and other central nervous system tumors for everyone // Neuro Oncol. - 2018 Feb 19. - 20(3). – P. 295-298. doi: 10.1093/neuonc/noy006.
21. Kusmanov K., Sakhanov S., Tautayev A., Igissinov N. Central nervous system cancer in Kazakhstan: regional incidence trends // Medicina (Kaunas). – 2019. – 55 (Supplement 1). – P. 185.
22. Игисинов Н.С., Акшулаков С.К., Кульмирзаева Д.М., Бримжанова А.С. Тренды изменений показателей нейроонкологической службы в Казахстане // Нейрохирургия и неврология Казахстана. – 2020. - №2 (59) - С. 33-39.
23. Кодекс Республики Казахстан от 7 июля 2020 года № 360-VI ЗРК О ЗДОРОВЬЕ НАРОДА И СИСТЕМЕ ЗДРАВООХРАНЕНИЯ.
24. Приказ Министра здравоохранения Республики Казахстан от 20 октября 2020 года № ҚР ДСМ - 142/2020. Зарегистрирован в Министерстве юстиции Республики Казахстан 22 октября 2020 года № 21479 Об утверждении перечня орфанных заболеваний и лекарственных средств для их лечения (орфанных).
25. Приказ Министра здравоохранения Республики Казахстан от 9 февраля 2021 года № ҚР ДСМ-16. Зарегистрирован в Министерстве юстиции Республики Казахстан 11 февраля 2021 года № 22175 Об утверждении правил государственной регистрации, перерегистрации лекарственного средства или медицинского изделия, внесения изменений в регистрационное досье лекарственного средства или медицинского изделия.

Н.А. Рыскельдиев (м.ғ.к.), А.З. Бралов (м.ғ.д), Д.К. Тельтаев (м.ғ.к.), Мустафин Х.А. (PhD), И.З. Маммадинова, Т.С. Бекс, Д.Т. Бердибаева, Ж.Н. Әмірбек, А.М. Адирахан

«Ұлттық нейрохирургия орталығы» АҚ, Нұр-Сұлтан қ. Қазақстан

ГЛИОБЛАСТОМАЛАРДЫ ЕМДЕУДЕГІ КӨПСАЛАЛЫ ТӘСІЛ ТИІМДІЛІГІНІҢ ӨЗЕКТІ МӘСЕЛЕЛЕРІ

Кіріспе: Жоғары дәрежелі глиальды ісіктер ересектерде ең көп таралған алғашқы ОЖЖ ісіктерінің бірі болып табылады, глиобластома барлық глиомалардың 57% және барлық алғашқы қатерлі ісіктердің 48% құрайды. Жоғары дәрежелі глиальды ісіктермен, глиобластомалардың кешенді емдеуіне, соның ішінде хирургиялық емдеу, химиорадиациялық терапия және паллиативті емдеу саласындағы жетістіктерге қарамастан, бұл ісіктердің жалпы болжамы әлі де төмен және зерттеуді қажет етеді.

Әдістер:

Глиобластомасы бар науқастарды жүргізу жағдайын бағалау үшін Қазақстан Республикасында медициналық көмекті ұйымдастырудың нормативтік-құқықтық базасы зерттелді және глиобластомамен ауыратын науқастарды емдеуге қатысатын дәрігерлерге сауалнама жүргізілді. Ұсыныстар шетелдік әдебиеттерді талдауға негізделген. Біз АҚШ, Ұлыбритания, Еуропа, Австралия, Қытай, Жапония, Ресейдің нұсқаулықтарын, мақалаларын және қазіргі емдеу хаттамаларын қолдандық.

Нәтижелері: Сауалнама нәтижелері бойынша дәрігерлердің қанағаттанушылық деңгейі гистологиялық зерттеуге (45,2%), химиотерапияға (61,6%) және сәулелік терапияға (46,2%) қатысты. Респонденттердің 40% -ы ми ісіктерін емдеудің қолданыстағы хаттамаларына қанағаттанғанына қарамастан, 44% -ы өзгерістерді басқаруға оң көзқарас танытады және 55% пациенттерді басқаруды жақсарту шешімі ретінде жаңа хаттама жасауды қарастырады.

Қорытынды: Емдеудің барлық кезеңдерінде науқастарды жүргізуге бағытталған мамандардың көпсалалы тобының жұмысы міндетті болып табылады. Психолог, нейропсихолог, әлеуметтік қызметкердің қатысуымен жүргізілетін мультидисцирлинарлы тәсіл глиобластома және басқа да жоғары дәрежелі глиальды ісіктері бар науқастарға емдеудің барлық кезеңдерінде сапалы және уақытылы көмек көрсетуде тиімді екендігін көрсетеді.

Негізгі сөздер: глиобластома, пациентті жүргізу (менеджмент), көп салалы емдеу, ошақтық нүкте, глиальды ісіктер G (III-IV) дәрежелі.

N.A. Ryskeldiev, A.Z. Bralov, D.K. Teltaev, H.A. Mustafin, I.Z. Mammadinova, T.S. Bex, D.T. Berdibayeva, Zh.N. Amirbek, A.M. Adirakhan
«National Centre for Neurosurgery» JSC, Nur-Sultan, Republic of Kazakhstan

TOPICAL ISSUES OF THE EFFECTIVENESS OF A MULTIDISCIPLINARY APPROACH IN THE TREATMENT OF GLIOBLASTOMAS

Introduction: High-grade glial tumors are the most common primary CNS tumors in adults, of them glioblastomas accounts for about 57% of all gliomas and about 48% of all primary malignant tumors. Despite new advances in the complex treatment of high-grade glial tumors, including glioblastomas, the use of chemoradiation therapy and palliative treatment, patient survival remains at a low level and therefore requires further study.

Methods: To assess the situation of management of patients with glioblastomas, the regulatory and legislative framework for the organization of medical care in the Republic of Kazakhstan was studied and a questionnaire survey of doctors involved in the treatment of patients with glioblastomas of the brain was conducted. Our recommendations are formulated as a result of a detailed analysis of foreign literature. We used guidelines, articles and current treatment protocols from the USA, Great Britain, Europe, Australia, China, Japan, Russia.

Results: According to the results of a questionnaire survey conducted among doctors, it was found that low satisfaction among doctors is caused by the results of histological examination (45.2%), chemotherapy (61.6%) and radiation therapy (46.2%). Despite the fact that 40% of the respondents are satisfied with the existing protocols for the treatment of brain tumors, 44% of doctors propose to introduce changes, and 55% of doctors for the creation of a new protocol that can improve the results of treatment of patients with glioblastomas (including other glial tumors of a high degree of malignancy).

Conclusions: The work of a multidisciplinary team of specialists aimed at managing patients at all stages of treatment is mandatory. An interdisciplinary approach with the participation of a psychologist, neuropsychologist, and social worker has proven to be effective in providing high quality and timely care at all stages of treatment in patients with glioblastomas and other high-grade glial tumors.

Keywords: glioblastoma, patient management, multidisciplinary treatment, focal point, grade G (III-IV) glial tumors.

УДК 616.858-06:616.9]-036.1

М.М. Селицкий (к.м.н.), А.В. Бойко (к.м.н.), В.В. Пономарев (д.м.н., профессор), В.А. Чижик, О.А. Богомаз

Белорусская медицинская академия последипломного образования, г. Минск, Республика Беларусь

ВЛИЯНИЕ ИНФЕКЦИОННЫХ ВОЗБУДИТЕЛЕЙ НА ТЕЧЕНИЕ БОЛЕЗНИ ПАРКИНСОНА

Введение. *Болезнь Паркинсона (БП) – нейродегенеративное заболевание центральной нервной системы (ЦНС) с преимущественным поражением компактной части чёрной субстанции и гибелью дофамин-продуцирующих нейронов.*

Методы. *Ретроспективный анализ собственной базы данных, а также изучение зарубежных публикаций по данной теме.*

Результаты. *Имеющиеся данные свидетельствуют о возможном участии вирусных и бактериальных инфекций, обладающих нейротропностью, в развитии БП.*

Заключение. *Имеющиеся данные говорят о мультифакторности этиопатогенез БП. Термин «нейровоспалительная пенумбра» может использоваться для описания вклада воспалительных реакций в развитие заболевания. Перспективным направлением для разработки могут быть новые методы лечения, влияющие на воспалительные реакции в нервной системе.*

Ключевые слова: *болезнь Паркинсона, COVID-19, нейровоспаление, нейроинвазия.*

Введение. Болезнь Паркинсона (БП), согласно уже давно устоявшемуся определению, представляет собой классическое нейродегенеративное заболевание, экстрапирамидная симптоматика при котором была описанна Джеймсом Паркинсоном более 200 лет назад. Считается, что моторные проявления БП преимущественно связаны с дефицитом дофамина, развивающегося из-за гибели дофамин-продуцирующих нейронов в чёрной субстанции [1]. В связи с улучшением качества жизни и возможностей медицины, прогнозируется увеличение распространенности БП, так как происходит старение населения и увеличение продолжительности человеческой жизни [2]. При этом результаты недавних эпидемиологических и генетических исследований, а также патологоанатомический анализ расширили представление о патогенезе БП [3].

В последнее время активно изучается роль бактериальных и вирусных инфекций в развитии БП, хотя достоверная связь между ними ещё пока не установлена [3,4]. Однако было показано, что паркинсонизм, возникающий при потере дофаминэргических нейронов после перенесенной вирусной инфекции, развивается остро и способен к полному регрессу в отличие от идиопатической БП [3, 4]. Хотя инфекционно-ассоциированный паркинсонизм и идиопатическая БП являются различными заболеваниями, этиопатогенетическая роль инфекционного фактора была установлена в обоих случаях [3, 4]. В связи с текущей пандемией с SARS-COV-2, которая вызывает преимущественно респираторные нарушения, мы бы хотели поделиться собственным опытом наблюдения клинического проявления нейротропных свойств данной инфекции в контексте имеющихся данных о триггерном влиянии инфекций на развитие экстрапирамидной симптоматики.

Цель публикации - ретроспективно оценить возможное влияние различных инфекционных возбудителей на этиопатогенез и течение БП.

Материалы и методы. Собственная база пациентов с БП состояла из 207 человек (на 01.05.2021 г.). Проанализировав анамнестические было выяснено, что 65 (31, 4 %) пациентов с БП имели случаи герпес-вирусных инфекций в прошлом. Шестеро пациентов (2,9%) отметили менингит или энцефалит в прошлом, при этом результаты нейровизуализации, полученные при обследовании по поводу БП, не выявляли резидуальных признаков этих заболеваний. При детальном опросе выявили 6 пациентов, которые указывали на предшествующее (за 1-3 дня) ОРВИ до проявления моторных симптомов, которые в дальней-

А.В. Бойко, email: aboika@tut.by

шем при неоднократных консультациях в различных организациях здравоохранения были расценены как БП. Все они были женщинами в возрасте от 40 до 60 лет. Данные пациенты отмечали один конкретный эпизод ОРВИ до появления моторных симптомов, а не ряд повторных респираторных инфекций накануне. У четверых из них была скованность в конечностях как первый моторный симптом БП, но на более поздних стадиях все имели смешанную форму заболевания.

Для иллюстрации сказанного приводим недавнее наблюдение. Пациентка К., 55 лет обратилась к врачу общей практики (ВОП) в амбулаторию по месту жительства с жалобами на миалгию, лихорадку, кашель, аносмию и гипогевзию. Ей был выставлен диагноз: коронавирусная инфекция COVID-19, лёгкое течение. Диагноз был подтверждён положительным назофарингеальным тестом (методом ПЦР) и экспресс-тестом на антитела к Sars-CoV-2 (IgM и IgG были положительные). Также на СКТ органов грудной клетки была выявлена интерстициальная пневмония вирусного генеза. Через 2 недели лечения пациентка отмечала улучшение и вскоре стала реконвалесцентом. Однако, через три с половиной месяца она заметила, что её левая сторона тела, в частности левая нога, была скована и болезненна. Пациентка снова обратилась к ВОП, была направлена участковым неврологом в нашу клинику. При целенаправленном расспросе мы установили у неё элементы лёгкой депрессии и наличие запоров, которые начались за 9 месяцев до появления скованности и за 6 -7 месяцев до коронавирусной инфекции. Полагаем, что в данном случае эти симптомы могли быть немоторными проявлениями БП, развившимися раньше моторных. При неврологическогм обследовании выявили повышение мышечного тонуса по типу «зубчатого колеса» в левой руке, брадикинезию, гипомимию и ахейрокинез при ходьбе. МРТ-диагностика (1.5 Тл) головного мозга не выявила патологических изменений. Другие лабораторные и инструментальные обследования не обнаружили клинически значимой патологии. Был проведен тест с леводопой (100/25 мг леводопа/бенсеразид), который оказался положительным: уменьшилась скованность в левой руке, улучшилась мимика и походка. В последующем нами выявлен еще один аналогичный случай постCOVID-19 паркинсонизма. Эти два случая демонстрируют возможность развития моторных симптомов БП после перенесенного COVID-19. Международные научные данные говорят о том, что бетакоронавирусы: (MERS-CoV, SARS-CoV и SARS-CoV-2) имеют тропность как к эпителию дыхательной и пищеварительной систем, но и к клеткам нервной системы. Коронавирус SARS-CoV-2 оказывает и прямое воздействие на краниальные нервы, путем активации вирусом нейромедиаторов воспаления, и опосредованное повреждение структур ЦНС, из-за запуска аутоиммунного процесса и выработки вирусом нейротоксинов [5].

Результаты и обсуждение. Общепризнанно, что БП является заболеванием, патогенез которого растянут во времени, при этом ряд немоторных симптомов может появиться задолго до моторных клинических проявлений заболевания, наличие которых является основой для постановки диагноза БП. Учитывая возможную триггерную роль инфекций в развитии нейродегенерации, Braak была сформулирована гипотеза «двойного удара», касающуюся этиопатогенеза идиопатической БП [3, 6, 7]. Согласно этой гипотезе, существует некий нейротропный патоген, который попадает в нервную систему через слизистую носовой полости (через обонятельный путь) и/или слизистую кишечника (через кишечные сплетения и преганглионарные блуждающие волокна), в конце концов приводящий к каскаду нейровоспалительных и нейродегенеративных процессов в компактной части чёрной субстанции [3, 6, 7].

Skinner предложил теорию “hit and run”, в которой большая роль в развитии болезни Паркинсона отводится вирусным и/или бактериальным инфекциям [7]. Эта теория говорит о том, что инфекция, попав в организм, запускает процесс нейродегенерации и нейровоспаления – «hit», при этом поддерживание и усугубление этих процессов осуществляется даже после элиминации инфекционного агента из организма – «run». Авторы считают, что нейровоспаление является общей чертой нейродегенеративных заболеваний, характеризующееся активацией микроглии, повышенным уровнем воспалительных цитокинов и сниженным количеством противовоспалительных молекул [7]. Эта активация вызывает вторичное повреждение и гибель дофаминергических нейронов, что само по себе ведет к хроническому вторичному воспалению микроглии [7]. Формирующийся патологический процесс, по нашему мнению, нарушает физиологическую пейсмейкерную активность уже и так сниженного числа нейронов в базальных ядрах, что ведет к еще большему дофаминовому дефициту. Что проявляется утяжелением клинических симптомов у лиц с БП либо дебютом моторной и/или немоторной симптоматики у лиц, которые находились на пресимптомной стадии заболевания до перенесенного триг-

герного ОРВИ. Возможно, у ряда пациентов (в том числе и у 5-ти пациентов из нашей базы) перенесенная в прошлом респираторная инфекция запускает избыточные, непропорциональные тяжести триггерного ОРВИ, реакции аутоиммунного воспаления в нервной системе, характеризующиеся активированием микроглией, повышенной продукцией молекул воспаления, что не только ускоряет естественные реакции нейродегенерации, старения, но и вызывает дополнительную гибель нейронов, нарушение их пейсмекерной активности. Так как процесс нейродегенерации сопровождается нейровоспалением, а его триггером является ОРВИ, то можно предположить, что ряд инфекций, обладающих нейротропностью, являются этиопатогенетическим звеном в развитии БП и ряда аутоиммунных энцефалитов из-за возможной перекрестной реакции антигенов. В результате проведенного литературного поиска по базе данных PubMED, нами были получены и суммированы следующие данные:

Вирус SARS-CoV-2. В настоящее время, мир охвачен пандемией COVID-19, которая проявляется тяжелой острой респираторной инфекцией и обусловлена воздействием SARS-CoV-2. Известно, что после репликации вируса в клетках хозяина, SARS-CoV-2, в короткие сроки проникает в нервную систему, что доказывает обнаружение вируса в спинномозговой жидкости, проходит гематоэнцефалический барьер и может непосредственно вызывать различные неврологические нарушения. Эти данные указывают на нейротропный характер вируса.

На данный момент нет достоверных международных наблюдений (публикаций) о влиянии COVID-19 на болезнь Паркинсона. Однако ряд авторов указывают на большую смертность от COVID-19 среди пациентов с БП, по сравнению с лицами без БП и при этом смертность у мужчин выше, чем у женщин [8].

Вирус гриппа. Предпосылками к поиску связи между вирусом гриппа и БП послужила вспышка летаргического энцефалита и постэнцефалического паркинсонизма (ПЭП) после пандемии гриппа (испанка) 1918 года [3]. В результате оба случая оказались временным совпадением, так как не было подтверждения, что вирус гриппа являлся прямой причиной развития БП. Оказалось, ПЭП и БП клинически и патогенетически являются принципиально разными заболеваниями. Хотя при ПЭП также наблюдается потеря нейронов и формирование нейрофибриллярных сплетений в компактной части чёрной субстанции, но отсутствуют отложения телец Леви, характерные для БП [9].

Согласно клиническим исследованиям, была установлена связь вируса гриппа А в процессах нейродегенерации и нейровоспаления приводящих к синдрому паркинсонизма [3]. Также была найдена информация о временных неврологических симптомах (тремор и нарушение походки) связанные с вирусом гриппа А и появившиеся в течение первых двух недель заболевания, но в последующем данные симптомы регрессировали. Однако, учитывая найденную связь, риск развития идиопатической БП в популяции, которая перенесла данную инфекцию, не увеличился [3, 10].

Увеличение риска развития синдрома паркинсонизма увеличивается пропорционально количеству перенесенных заболеваний вирусом гриппа А у одного конкретного пациента [10]. Предполагается, что грипп-ассоциированные повреждения нервной системы могут аккумулироваться, что приводит к аутоиммунному нейровоспалению и нейродегенерации. На животных моделях было показано, что вирус гриппа проникающий через периферическую нервную систему (ПНС) в ЦНС может инициировать реакцию врожденного иммунного ответа в головном мозге и опосредованно вызывать дегенерацию дофаминергических нейронов в компактной части черной субстанции [11]. Также было обнаружено, что это временное явление и часть нейронов восстанавливается в течение 90 дней после инфицирования, но процесс нейровоспаления сохранялся и после [12]. Ряд исследований показал, что эта потеря дофаминергических нейронов устраняется с помощью вакцинации против гриппа или лечения осельтамивиром [13].

Вирус простого герпеса 1 типа. Ранее сообщалось о роли вируса простого герпеса 1 (ВПГ-1) в развитии и прогрессировании нервно-психических расстройств. Эффект вируса отмечается в отложении бета-амилоида, фосфорилировании тау-протеина и демиелинизации, что приводит к когнитивным нарушениям, наблюдаемым при нейродегенеративных расстройствах, включая болезнь Альцгеймера [3, 14, 15]. Относительно БП было выявлено повышение серологических показателей воздействия ВПГ-1. Кроме того, было обнаружено, что уровень серологических показателей коррелирует с тяжестью клинических симптомов и более высокими уровнями воспалительных цитокинов в сыворотке крови и альфа-синуклеина, что подтверждает роль инфекции в этиологии БП [3, 16]. Существует теория о мо-

лекулярной мимикрии между вирусом простого герпеса 1 и альфа-синуклеином в мембранах допаминергических нейронах черной субстанции. Согласно этому исследованию, была выявлена разница в количестве аутоантител у пациентов с БП по сравнению с группой контроля. Антитела перекрестно реагировали с гомологичным эпитопом альфа-синуклеина, что вызывало его агрегацию [3, 17, 18]

Вирус Эпштейна-Бар. Согласно эпидемиологическим данным, серопозитивность к вирусу Эпштейна-Бар (ВЭБ) у пациентов с БП была выше, чем у населения в целом. Хотя случаи паркинсонизма при ВЭБ-инфекции очень редки и проявлялись симптомами акинетико-ригидного мутизма, тремора и апраксии открытия век. Также выявлены прогрессирующие изменения в области скорлупы и хвостатого ядра при МРТ-диагностике. Подобно HSV-1, доказательства молекулярной мимикрии с альфа-синуклеином, в настоящее время являются спекулятивными [3].

Варицелла Зостер вирус. Согласно исследованию в Тайване, было выявлено повышение риска развития БП у лиц (старше 65 лет) с herpes zoster в анамнезе [19]. Ввиду перекрёстной мимикрии иммунологические изменения и, как следствие, гибель нейронов, у пациентов с опоясывающим герпесом могу появиться основные симптомы БП в течение последующего наблюдения за ними.

Коксаки вирус. После инфекционного заболевания, опосредованного вирусом Коксаки, был выявлен синдром острого паркинсонизма [1, 3]. Однако, связь, между перенесенной Коксаки инфекцией и прямым развитием идиопатической БП, не была установлена.

Вирус иммунодефицита человека. Моторные нарушения у ВИЧ-инфицированных людей опосредованы как непосредственным влиянием вируса на ЦНС, так и оппортунистическими инфекциями [1, 3]. Синдром паркинсонизма – наиболее частный вид моторных нарушений у данной группы пациентов. Было выявлено, что вирус попадает в ЦНС в течение 2 недель после заражения, поражая астроциты и микроглию. Также, были выявлены случаи, когда вирус поражал непосредственно нейроны.

Хеликобактер пилори. В последних исследованиях была выявлена широкая распространенность хеликобактера пилори и более высокие титры антител к нему у пациентов с БП в сравнении с группой контроля [3]. Выявленные данные говорят о том, что данная инфекция повышает риск последующего развития БП в популяции. Было выявлено, что хеликобактерная инфекция обладает нейротоксичностью и может вызывать нейровоспаление и апоптоз путём высвобождения провоспалительных цитокинов, что ведет к нарушению целостности и проницаемости ГЭБ, а далее к активации микроглии и повреждению нейронов. У группы пациентов с хеликобактерной инфекцией были обнаружены повышенные уровни аутоантител к белкам, необходимых для нормального функционирования нервной системы, что также показывает корреляционную связь [3].

В литературе описаны случаи как острого, так и вторичного паркинсонизма после перенесенной инфекции вируса гриппа А [20].

Следует отметить, феномен вирусного нейротропизма был описан уже давно, но механизм его развития до сих пор остается неясным. Исследователи провели обширный анализ пяти H5N1 вирусов гриппа, из которых 4 обладали нейротропностью, а 1 – нет [20]. Но не было выявлено общих мутаций, которые могли бы объяснить причину способности к нейротропизму. Однако, предполагаемые ранее пути попадания вирусов в ЦНС через обонятельный, тройничный и/или блуждающий нервы (так как они имеют связь с иннервацией внутренних органов, которые могут первично поражаться при ОРВИ) были рассмотрены, но доказательства до сих пор не получены [20].

Заключение. Литературные данные и собственные наблюдения свидетельствуют о том, что БП – дегенеративное заболевание нервной системы, этиопатогенез которого включает в себя реакции нейровоспаления, опосредованные, в том числе, и инфекционными факторами, которые являются триггерами вторичных аутоиммунных реакция и актируют микроглию. Использование термина «нейровоспалительная пенумбра» будет улучшать понимание и изучение нейровосаления при болезни Паркинсона. Несомненно, развитие БП является сложным процессом и включает генетические и негенетические факторы. Sars-cov-2 наряду с другими инфекционными агентами может способствовать развитию экстрапирамидных нарушений у переболевших лиц. Следует считать перспективным исследования, изучающие влияние противовоспалительных/иммуномодулирующих препаратов и/или клеточной терапии на модифицирование течение БП у лиц, развитие или нарастание симптомов заболевания у которых связано с предшествующей ОРВИ (в т.ч. и Sars-cov-2).

Благодарность. Авторы выражают благодарность министерству здравоохранения Республики

Беларусь за финансирование научно-исследовательской работы «Разработать алгоритм прогнозирования течения неврологических заболеваний (рассеянный склероз, воспалительные полиневропатии, болезнь Паркинсона) у пациентов, перенесших коронавирусную инфекцию (COVID-19)» в качестве задания государственной программы научных исследований на 2021-2025 годы «Трансляционная медицина», подпрограмма «Фундаментальные аспекты медицинской науки».

REFERENCES

1. Jang H., Boltz D.A., Webster R.G., Smeyne R.J. Viral parkinsonism. // Biochemical and Biophysical Research Communications. 2009. Vol.1792(7). P. 714-721.
2. Dorsey E.R., Constantines R., Thompson JP, Biglan KM, Holloway RG, Kieburtz K, et al. Projected number of people with Parkinson disease in the most populous nations, 2005 through 2030// Neurology. 2007. Vol.68(5). P. 384-386.
3. Limphaibool N., Iwanowski P., Veilemand Holstad M.J., Kobylarek D., Kozubski W. Infectious Etiologies of Parkinsonism: Pathomechanisms and Clinical Implications // Frontiers in Neurology. 2019. Vol. 10. P. 652.
4. Adam M.P., Ardinger H.H., Pagon .RA., et al., editors. Parkinson Disease Overview // GeneReviews [Internet]. Seattle (WA): University of Washington, Seattle; 1993-2020. 2019.
5. Belopasov V.V., Yashu Y.A., Samoylova Y.M., Baklaushev V.P. Porazheniye nervnoy sistemy pri COVID-19 [Damage to the nervous system in COVID-19]. Klinichescaya praktika. 2020. vol.11, no 2, pp. 60–80. doi: 10.17816/clinpract34851.
6. Rietdijk C.D., Perez-Pardo P., Garssen J., van Wezel R.J.A., Kraneveld A.D. Exploring Braak's Hypothesis of Parkinson's Disease // Frontiers in Neurology. 2017. Vol. 8. P. 37.
7. Nevels M., Täuber B., Spruss T., Wolf H., Dobner T. "Hit-and-Run" Transformation by Adenovirus Oncogenes // Journal of Virology. 2001. Vol. 75(7). P. 3089–3094.
8. Zhang Q., Schultz J. L., Aldridge G. M et al. Coronavirus Disease 2019 Case Fatality and Parkinson's Disease. Movement Disorder. 2020. vol. 35, no 11. P. 1914–1915. doi: 10.1002/mds.28325.
9. Rail D., Scholtz C., Swash M. Post-encephalitic Parkinsonism: current experience // Journal of Neurology, Neurosurgery, and Psychiatry. 1981. Vol. 44(8). P. 670-676.
10. Toovey S., Jick S.S., Meier C.R. Parkinson's disease or Parkinson symptoms following seasonal influenza // Influenza and Other Respiratory Viruses. 2011. Vol. 5. P. 328–333.
11. Jang H., Boltz D., Sturm-Ramirez K., Shepherd K.R., Jiao Y., Webster R., et al. Highly pathogenic H5N1 influenza virus can enter the central nervous system and induce neuroinflammation and neurodegeneration // Proceedings of the National Academy of Science of the USA. 2009. Vol. 106. P. 14063–14068.
12. Jang H., Boltz D., McClaren J., Pani A.K., Smeyne M., Korff A., et al. Inflammatory effects of highly pathogenic H5N1 influenza virus infection in the CNS of mice // Journal of Neuroscience. 2012. Vol. 32. P. 1545–1559.
13. Sadasivan S., Sharp B., Schultz-Cherry S., Smeyne R.J. Synergistic effects of influenza and 1-methyl-4-phenyl-1,2,3,6-tetrahydropyridine (MPTP) can be eliminated by the use of influenza therapeutics: experimental evidence for the multi-hit hypothesis // NPJ Parkinsons Disease. 2017. Vol. 3. P. 18.
14. Kobayashi N., Nagata T., Shinagawa S., Oka N., Shimada K., Shimizu A., et al. Increase in the IgG avidity index due to herpes simplex virus type 1 reactivation and its relationship with cognitive function in amnestic mild cognitive impairment and Alzheimer's disease // Biochemical and Biophysical Research Communications. 2013. Vol. 430. P. 907–911.
15. Wozniak M.A., Itzhaki R.F. Intravenous immunoglobulin reduces beta amyloid and abnormal tau formation caused by herpes simplex virus type 1 // Journal of Neuroimmunology. 2013. Vol. 257. P. 7–12.
16. Bu X.L., Wang X., Xiang Y., Shen L.L., Wang Q.H., Liu Y.H., et al. The association between infectious burden and parkinson's disease: a case-control study // Parkinsonism & Related Disorders. 2015. Vol. 21. P. 877–881.
17. Caggiu E., Paulus K., Arru G., Piredda R., Sechi G.P., Sechi L.A. Humoral cross reactivity between alpha-synuclein and herpes simplex-1 epitope in parkinson's disease, a triggering role in the disease? // Journal of Neuroimmunology. 2016. Vol. 291. P. 110–114.

18. Caggiu E., Paulus K., Galleri G., Arru G., Manetti R., Sechi G.P., et al. Homologous HSV1 and alpha-synuclein peptides stimulate a T cell response in parkinson's disease // Journal of Neuroimmunology. 2017. Vol. 310. P. 26–31.
19. Lai S.W., Lin C.H., Lin H.F., Lin C.L., Lin C.C., Liao K.F. Herpes zoster correlates with increased risk of parkinson's disease in older people: a population-based cohort study in Taiwan // Medicine (Baltimore). 2017. Vol. 96(7). P. e6075.
20. Zhu Y.L., Guo X.M., Qin Z.B., Zhou Z.J., Cao J., Wu J.M., Pu J.L. Reversible Parkinsonism caused by Influenza B-associated encephalitis affecting bilateral basal ganglia: A case report // CNS Neuroscience & Therapeutics. 2020. Vol. 26(3). P. 396-398.

М.М. Селицкий (PhD.), А.В. Бойко (PhD.), В.В. Пономарев (м.ғ.д., проф.), В.А. Чижик, О.А. Богомаз

Беларуссиялық жоғары оқу орнынан кейінгі медициналық академиясы, Минск қ., Беларусь Республикасы

ПАРКИНСОН АУРУЫ КЕЗІНДЕ ЖҰҚПАЛЫ АГЕНТТЕРДІҢ ӘСЕРІ

Кіріспе. Паркинсон ауруы (ПА) - бұл қара субстанцияның ықшам бөлігінің айтарлықтай зақымдануымен және допамин шығаратын нейрондардың өлімімен байланысты болатын орталық жүйке жүйесінің (ОЖЖ) нейродегенеративті ауруы.

Тәсілдер. Біздің жеке мәліметтер қорымызды ретроспективті талдау, сонымен қатар осы тақырып бойынша шетелдік басылымдарды зерттеу.

Нәтижелер. Қолда бар мәліметтер ПА-ның дамуына нейротроптық қасиетке ие вирустық және бактериялық инфекциялардың қатысуын көрсетеді.

Қорытынды. Қолда бар мәліметтер ПА этиопатогенезінің көп факторлы екенін көрсетеді. «Нейроқабынушы пенумбра» терминін аурудың дамуындағы қабыну реакцияларының үлесін сипаттау үшін қолдануға болады. Жүйке жүйесіндегі қабыну реакцияларына әсер ететін жаңа емдеу тәсілдер одан әрі зерттеулер үшін перспективалы бағыт болуы мүмкін.

Негізгі сөздер: Паркинсон ауруы, COVID-19, нейроқабыну, нейроинвазия.

M.M. Sialitski (PhD), A.V. Boika (PhD), V.V. Ponomarev (Prof., PhD), V.A. Chyzhyk, V.A. Bahamaz

Belorussian Medical Academy of Postgraduate Education, Minsk, Republic of Belarus

INFLUENCE OF INFECTIOUS AGENTS ON THE COURSE OF PARKINSON'S DISEASE

Introduction. Parkinson's disease (PD) is a neurodegenerative disorder of the central nervous system (CNS) with a predominant lesion of the compact part of the substantia nigra and the death of dopamine-producing neurons.

Methods. Retrospective analysis of our database, as well as the study of foreign publications.

Results. Recent studies of the etiology of PD indicate the possible role of viral and bacterial infections which are neurotropic in the development of the disease.

Conclusion. The available data indicate that the etiopathogenesis of PD is multifactorial. The term "neuroinflammatory penumbra" can be used to describe the contribution of inflammatory responses to disease. A promising area for development may be new therapies that affect inflammatory responses in the nervous system.

Keywords: Parkinson's disease, COVID-19, neuroinflammation, neuroinvasion.

УДК 616.831.957-003.215

Л.Б. Лихтерман, А.Д. Кравчук, В.А. Охлопков

Национальный медицинский исследовательский Центр нейрохирургии им. ак. Н.Н.Бурденко Минздрава России, г. Москва, Россия

МИНИМАЛЬНО ИНВАЗИВНАЯ ХИРУГИЯ ХРОНИЧЕСКИХ СУБДУРАЛЬНЫХ ГЕМАТОМ: ПАТОГЕНЕТИЧЕСКОЕ ОБОСНОВАНИЕ И ПОЛУЧЕННЫЕ РЕЗУЛЬТАТЫ

На основании анализа 558 верифицированных наблюдений хронических субдуральных гематом (ХСГ) представлена фазность их клинического течения и нейровизуализационная диагностика. Выделены КТ и МРТ синдромы ХСГ. Выявленное резкое увеличение в 6-60 раз содержания продуктов деградации фибрина в полости ХСГ по сравнению с периферической кровью послужило основанием для разработки новой концепции лечения хронических субдуральных гематом. Представлены результаты минимально инвазивной хирургии, показавшие, по сравнению с краниотомией снижение летальных исходов с 12-18% до 1,2% и исчезновение тяжелых послеоперационных осложнений, таких как коллапс мозга. По данным катамнеза на глубину от 1 года до 10 лет, хорошее восстановление отмечено у 91,7% пациентов.

Ключевые слова: *хроническая субдуральная гематома, фазность клинического течения, КТ и МРТ распознавание, минимально инвазивная хирургия, краниотомия, закрытое наружное дренирование.*

Хроническая субдуральная гематома (ХСГ) – полиэтиологическое объемное внутричерепное кровоизлияние, располагающееся под твердой мозговой оболочкой, вызывающее местную и/или общую компрессию головного мозга и имеющее (в отличие от острых и подострых субдуральных гематом) отграничительную капсулу, определяющую все особенности церебральных патофизиологических реакций, клинического течения и лечебной тактики (рис. 1).

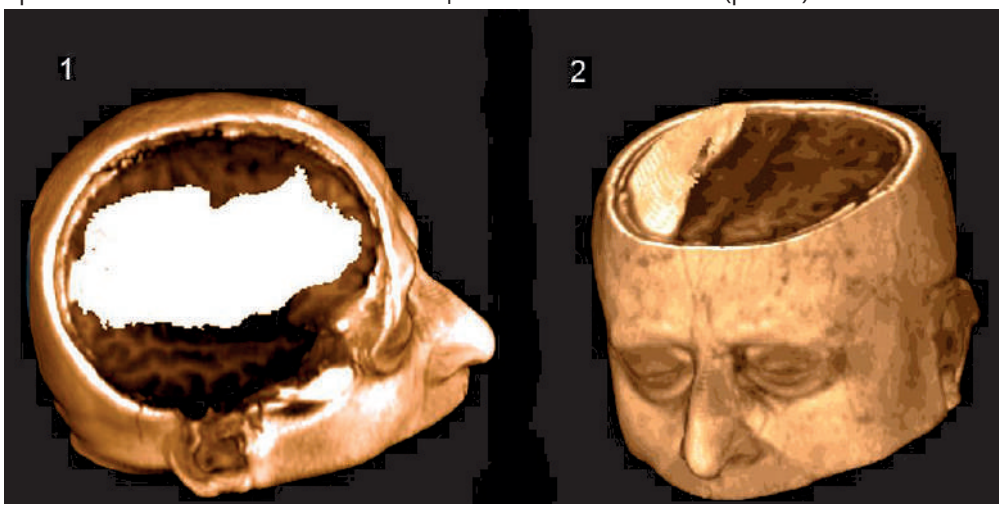

Рисунок 1 – Трехмерная спиральная КТ-реконструкция ХСГ: 1 – сагиттальный срез; 2 – аксиальный срез

Формирование отграничительной капсулы имеет принципиальное значение, так как приводит к появлению во внутричерепном пространстве относительно независимого образования, во многом подчиняющегося собственным закономерностям развития [1].

Этиология

Наиболее частой причиной ХСГ является черепно-мозговая травма; по нашим данным в 73% [1].

Следующим по частоте этиологическим фактором ХСГ являются сосудистые катастрофы: разры-

Л.Б. Лихтерман, email: Likhterman@nsi.ru

вы артериальных аневризм и артерио-венозных мальформаций, геморрагические инсульты, кровоизлияния из первичных и метастатических опухолей головного мозга [2, 3].

Другими причинами образования ХСГ могут быть коагулопатии на фоне длительного приема антикоагулянтов, гемофилии, геморрагического диатеза, поражений печени, сепсиса, а также хронический алкоголизм, инфекционные заболевания, токсические поражения, краниоцеребральные диспропорции и т. д. [4].

Следует указать, что все чаще ХСГ являются ятрогенными, особенно в связи с распространением шунтирующих операций, при которых они являются осложнением у 4,5–21% пациентов [1, 5]. Однако нередко уточнить этиологию ХСГ не представляется возможным.

Эпидемиология

Необходимость в корректном эпидемиологическом изучении ХСГ в связи с их распространенностью бесспорна.

Главными причинами учащения ХСГ за последние годы являются распространение черепно-мозговых травм и цереброваскулярных заболеваний. Существенную роль играет постарение населения, что в связи с возрастной атрофией мозга, изменениями сосудистой системы, реологических свойств крови создает дополнительные предпосылки для формирования ХСГ. Аналогичное значение приобретают краниоцеребральные аномалии у детей. Определенное место в учащении ХСГ занимает алкоголизм, а также ряд других неблагоприятных воздействий на головной мозг и другие органы.

Весьма существенно, что, если раньше ХСГ выявлялись почти исключительно у лиц пожилого и старческого возраста, то в настоящее время они значительно "помолодели" и встречаются достаточно часто в молодом и среднем возрасте, а также у детей [1, 6].

Экстраполируя данные по эпидемиологии ХСГ на японском острове Авадзи на всю Японию с учетом роста её популяции к 2020 году до 135.304.000 (где лица старше 65 лет составят 23,6%), K.Kawamura et al. [7] приходят к выводу, что частота ХСГ возрастет - 16,3 на 100.000 населения в год (в том числе из этого показателя на долю лиц старше 65 лет придется 13.7, а на долю лиц до 65 лет – 2,6). Исходя из этих расчетов, операции по поводу ХСГ станут одними из наиболее частых нейрохирургических вмешательств в Японии. Подобная динамика ожидает и другие страны.

Фазность клинического течения ХСГ

Основываясь на концепции фазности развития синдрома компрессии головного мозга, в клиническом течении хронической субдуральной гематомы нами прослежены и выделены 5 фаз, каждая из которых характеризуется рядом свойственных ей особенностей [1, 2].

I **Фаза клинической компенсации.** Общемозговая симтоматика отсутствует. Очаговая симптоматика отсутствует, либо резидуальна и обусловлена перенесенной черепно-мозговой травмой или преморбидной патологией.

II **Фаза клинической субкомпенсации.** Общее состояние больного удовлетворительное. Сознание ясное. Могут выявляться различные очаговые неврологические или психические симптомы, обычно мягко выраженные. Дислокационная симтоматика отсутствует.

III **Фаза умеренной клинической декомпенсации.** Общее состояние больного обычно средней тяжести. Нередки сонливость, элементы оглушения, признаки внутричерепной гипертензии. Нарастают очаговые симптомы поражения, в основном, со стороны двигательной сферы. Могут улавливаться отдельные вторичные стволовые признаки.

IV **Фаза грубой клинической декомпенсации.** Общее состояние больного тяжелое. Сознание нарушено, нередко до глубокого оглушения. Выражены признаки внутричерепной гипертензии. Развиваются синдромы дислокации ствола мозга, чаще на тенториальном уровне. Становятся очевидным расстройства жизненно важных функций.

V **Терминальная фаза.** Необратимая кома.

Распределение 558 больных с ХСГ по клиническим фазам при поступлении их в Центр нейрохирургии им. Н. Н. Бурденко представлено на рисунке 2.

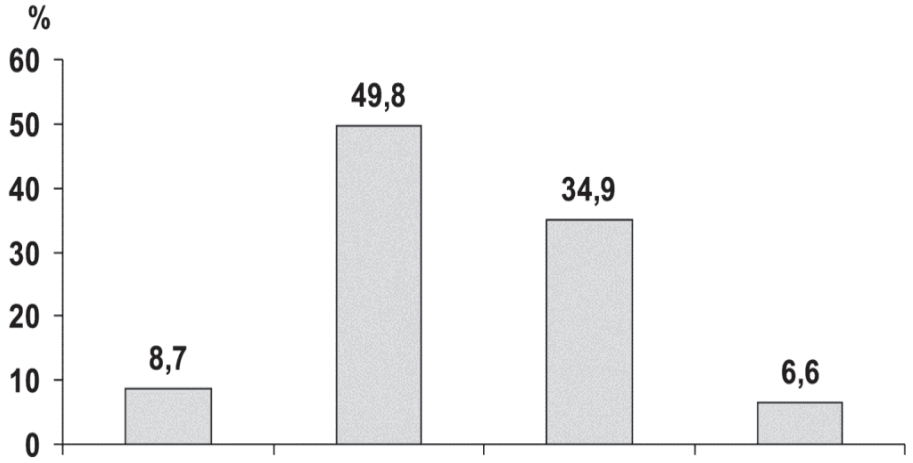

Рисунок 2 – Распределение наблюдений по клиническим фазам при поступлении (в % к общему числу наблюдений)

В фазе клинической компенсации находилось 8,7% больных, в фазе субкомпенсации 49,8%, в фазе умеренной декомпенсации 34,9% и в фазе грубой клинической декомпенсации находилось 6,6% больных.

Таким образом, при поступлении в стационар преобладали пациенты в фазах субкомпенсации и умеренной декомпенсации.

По нашим данным [8], при ХСГ чаще наблюдается постепенный (недели, месяцы) темп углубления клинической декомпенсации (у 51,6% больных); быстрый (дни) темп отмечен у 25,1% больных, лавинообразный (часы) – у 3,2%, ундулирующее течение – у 6,4%. Последние три варианта преобладают у пожилых и стариков. Клиническая фаза ХСГ была стабильна на протяжении многих месяцев и даже лет у 4,6% больных; у 9,1% наблюдалась только положительная динамика в смене клинических фаз.

При повозрастном анализе вариабельной клиники ХСГ нами установлены следующие основные закономерности:

1) частое преобладание общемозговой симптоматики над очаговой во всех возрастных группах;

2) по мере увеличения возраста больных изменяется структура общемозговых симптомов – от гипертензионных в детском, молодом и среднем возрасте до гипотензионных в пожилом и старческом возрасте, что связано с преобладанием в младших возрастных группах отека мозга и внутричерепной гипертензии, а в старших возрастных группах – коллапса мозга и внутричерепной гипотензии;

3) повышение с возрастом больных роли сосудистого слагаемого в генезе симптоматики при ХСГ, что вместе с инволюционными факторами обусловливает бóльшую частоту нарушений психики у лиц старческого и пожилого возраста по сравнению с младшими возрастными группами;

4) при доминировании среди очаговой симптоматики двигательных нарушений степень их выраженности и устойчивости обычно усугубляется с возрастом;

5) наблюдается повозрастное смещение соотношения клинических фаз заболевания в сторону их утяжеления; иными словами, чем старше больной с ХСГ, тем чаще у него выявляется грубая декомпенсация. Это связано как с истощающимися с возрастом компенсаторными возможностями, так и с нарастанием инволюционной и приобретенной патологии;

6) фазовые переходы многообразны и во многом связаны с возрастными анатомо-физиологическими особенностями черепа, головного мозга и организма в целом. Если наступает клиническая декомпенсация, то наиболее быстро в фазу грубой декомпенсации входят больные пожилого и старческого возраста, что объясняется тем, что у этой категории больных компримирующее воздействие ХСГ на мозг сопровождается выраженными сосудистыми нарушениями;

7) декомпенсация при ХСГ развивается по пяти ведущим параметрам: общемозговому, стволовому, очаговому, соматическому и инструментальному. При этом для ХСГ во всех возрастных группах характерны диссоциации между различными показателями, что необходимо учитывать

при установлении клинической фазы заболевания.

Соматический статус играет особую роль в оценке клинической фазы ХСГ у пожилых и стариков.

При ХСГ, в отличие от острых гематом, во всех возрастных группах могут не срабатывать привычные критические инструментальные показатели, имея в виду как их параллелизм с развертыванием общемозговой, очаговой и стволовой симптоматики, так и прогностическое значение. Например, при смещении срединных структур, достигающем критических цифр – 15 мм и больше, – пациент может находиться в фазе субкомпенсации и даже клинической компенсации.

Как показали исследования, возрастной и фазовый подходы весьма перспективны для оценки состояния больного, анализа данных инструментальных методов диагностики и выбора адекватной тактики лечения ХСГ.

Надо отметить, что близкое количественное распределение больных с ХСГ по группам получено и при использовании стадий T. Markwalder [9]: 1 стадия (нет симптоматики) – 10,1%; 2 стадия (легкая симптоматика) – 50,8%; 3 стадия (умеренная симптоматика) – 32,3%; 4 стадия (грубая симптоматика) – 6,8% больных. Это обстоятельство, как представляется, свидетельствует о достаточной объективности фазного подхода к анализу клинического течения ХСГ.

Светлый промежуток при ХСГ может длиться неделями, месяцами и даже годами. Симптоматика ХСГ полиморфна. Наблюдается резкое ухудшение состояния больного спонтанно или под влиянием разных дополнительных факторов (лёгкая повторная травма головы, перегревание на солнце, употребление алкоголя, повышение артериального давления, простудные заболевания и т.п.). Клиническая картина при этом может напоминать различные заболевания ЦНС: доброкачественные и злокачественные опухоли мозга, инсульт, спонтанное субарахноидальное кровоизлияние, церебральный атеросклероз, энцефалит, эпилепсию и др.

В период развёрнутой клинической картины ХСГ часты изменения сознания в виде оглушения или аментивной спутанности с нарушением памяти, ориентировки.

Среди очаговых признаков ХСГ ведущая роль принадлежит пирамидному гемисиндрому. Встречаются также речевые нарушения, гемигипалгезия, гемианопсия и др. Большой удельный вес в клинике ХСГ имеет экстрапирамидная симптоматика (гипомимия, брадикинезия, общая скованность, повышение мышечного тонуса по пластическому типу, подкорковый тремор и др.), выходящая за пределы возрастных изменений. Нередки нарушения статики и походки. В фазах клинической декомпенсации проявляется вторичная дислокационная среднемозговая симптоматика (парез взора вверх, двусторонние стопные знаки, анизокория, спонтанный нистагм и др.).

Над зоной расположения гематомы может отмечаться притупление перкуторного звука.

Диагностика

Наряду с клиникой в разпознавании ХСГ велика роль инструментальных методов исследования, среди которых доминируют КТ и МРТ [8, 10].

Компьютерная томография

Хроническая субдуральная гематома представляет собой на КТ зону измененной плотности между костями черепа и веществом мозга, обычно серповидной формы с многодолевым распространением и преимущественно парасагитально-конвекситальной локализацией; при этом наружная граница повторяет очертания внутренней поверхности костей черепа, а внутренняя граница – очертания полушария мозга (рис. 3, 4).

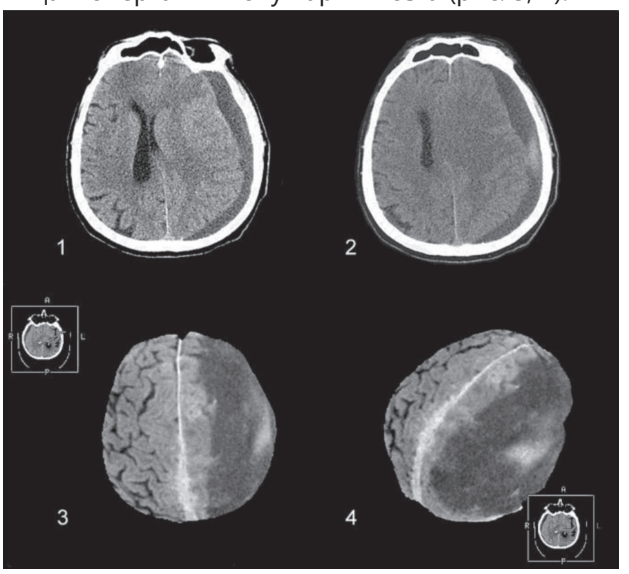

Рисунок 3 – Типичная КТ картина ХСГ.
1-2 – аксиальные срезы; 3-4 – трехмерная реконструкция головного мозга, ХСГ расположена над левым полушарием

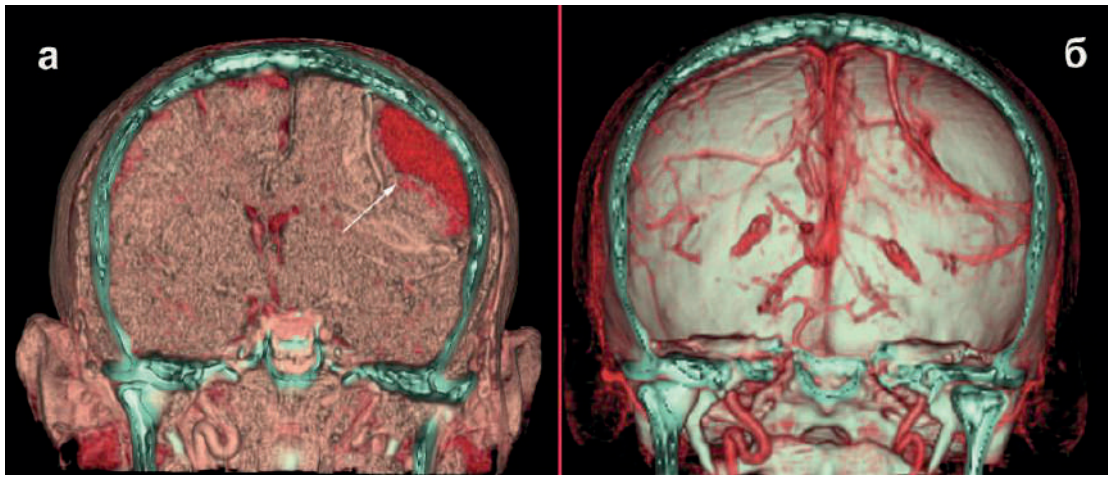

Рисунок 4 – Трехмерная спиральная КТ реконструкция ХСГ (а) и окружающих ее сосудов (б)

Семиотика. По плотности мы разделили ХСГ на гиподенсивные (28 и менее Ед. Н), изоденсивные (29-45 Ед. Н), гиперденсивные (более 45 Ед. Н), а также гетероденсивные (рис. 5).

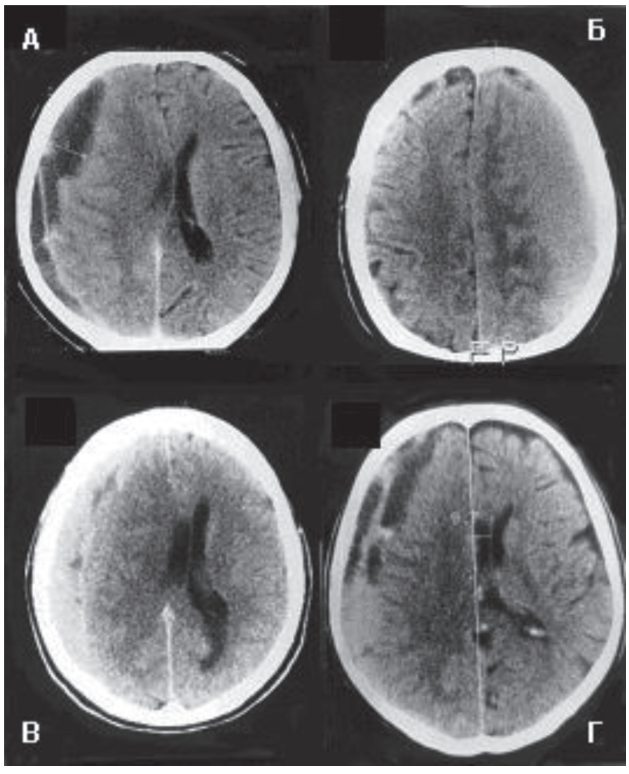

Рисунок 5 – КТ-варианты плотностных характеристик ХСГ: А – гиподенсивная; Б – гиперденсивная; В – изоденсивная; Г – гетероденсивная

Гиподенсивные ХСГ встречаются наиболее часто. Снижение плотности содержимого гематомы колеблется от выраженного до незначительного (28–17 Ед. Н), однако всегда превышает плотность ликвора. Чаще гиподенсивная зона гомогенна, но порой улавливаются и разные по интенсивности участки снижения плотности. На этом фоне могут выявляться линейные повышения плотности за счет визуализации наружного или внутреннего листка капсулы либо перегородок при многокамерной ХСГ.

Сопоставление данных КТ с операционными находками показывает, что у большинства больных с гиподенсивными ХСГ в полости гематомы содержится ксантохромная либо коричневато-зеленоватая мутная жидкость, у некоторых – измененная разжиженная кровь, а также мелкие свертки крови.

При гиподенсивных ХСГ длительность анамнеза колеблется в широких пределах – от 25 суток до 5 лет, иногда от 14 суток. Феномен снижения плотности содержимого ХСГ преимущественно связан с деградацией фибрина в свертках крови.

Изоденсивные ХСГ встречаются реже. Плотность содержимого гематомы практически не отличается от вещества мозга. Вместе с тем на КТ обычно выражены признаки объемного процесса и, что характерно при ХСГ, отсутствуют конвекситальные субарахноидальные пространства на стороне поражения.

Сопоставление данных КТ с операционными находками показывает, что у половины больных с изоденсивными ХСГ в полости гематом содержится коричневато-зеленоватая жидкость, у других – разжиженная кровь и ее свертки.

Изоденсивные ХСГ отмечены при длительности анамнеза от 18 суток до 1 года. Феномен изоплотности может появляться и раньше: порой спустя 10–14 суток после ЧМТ. Он определяется главным образом соотношением разжиженной крови и ее дериватов в полости ХСГ.

Гиперденсивные ХСГ встречаются редко. Повышение плотности содержимого гематом варьирует от нерезко выраженного до значительного.

При гиперденсивных ХСГ в большинстве случаев в полости гематомы содержатся, наряду с разжиженной кровью, ее свертки. Отметим, что чем в большем объеме в гематоме преобладают свертки крови, тем выше ее плотность. Феномен повышения плотности связан с повторными кровоизлияниями в полость гематомы, которые могут наблюдаться спустя любое время после формирования ХСГ.

Гетероденсивные ХСГ встречаются часто. Представлены на КТ мозаичными картинами: в полости гематомы в различных соотношениях сочетаются участки повышенной и пониженной плотности, реже пониженной плотности и плотности, равной таковой вещества мозга, а в отдельных случаях наблюдаются все три варианта изменений плотности ХСГ.

Для гетерогенных ХСГ характерен феномен седиментации в виде четкого разграничения содержимого гематомы на низкоплотную верхнюю часть и высокоплотную нижнюю часть (при положении больного на спине).

При сопоставлении данных КТ с операционными находками установлено, что у 2/3 больных полость гематомы содержит свертки крови в смеси с зеленовато-коричневатой жидкостью, у остальных – темную жидкую кровь и мелкие сгустки фибрина.

Длительность анамнеза при гетероденсивных ХСГ колеблется от 16 суток до 5 лет. Неоднородная плотность связана как с повторными макро- и микрокровоизлияниями в полость гематомы, так и с деградацией ранее излившейся крови. Оседание высокоплотных, ещё не распавшихся, форменных элементов крови обусловливает появление КТ феномена седиментации.

В структуре ХСГ на КТ могут также прослеживаться уплотненные листки капсулы, тяжи, межкамерные перегородки и некоторые другие образования. Капсула ХСГ выявляется при КТ примерно в десятой части наблюдений, хотя на операциях наружную и внутреннюю мембрану (выраженные в различной степени) находят практически всегда. Эта диссоциация может быть объяснена малой контрастируемостью капсулы, нередко ее тонкостью, прилежанием к костям черепа и веществу мозга с повторением их очертаний. Возможно также, что в ряде случаев невыявление существующей капсулы ХСГ на КТ обусловлено тем, что не всегда используют контрастное усиление.

Применение трехмерной реконструкции ХСГ с помощью спиральной КТ расширило анатомо-топографические представления об осумкованных кровоизлияниях, показав их соотношение как с мозговыми структурами, так и с сосудами полушарий (феномен бессосудистой зоны) (рис. 4).

Современные возможности перфузионных методик (КТ перфузия) позволяют оценивать состояние объемного мозгового кровотока при ХСГ и его динамику в послеоперационном периоде.

Представим выделенный нами компьютерно-томографический синдром ХСГ. Наиболее часто он характеризуется:

– зоной измененной плотности (гиподенсивной, гиперденсивной, гетероденсивной) между костями черепа и веществом мозга, чаще серповидной формы и обычно имеющей многодолевое или плащевое распространение (одно- или двухстороннее) с преимущественно парасагитально-конвекситальной локализацией;

– повторением очертаний внутренней поверхности костей черепа наружной границей патологической зоны измененной плотности и очертаний поверхности полушария головного мозга – ее внутренней границей;

– значительным преобладанием площади патологической зоны над ее толщиной;

– отсутствием субарахноидальных щелей на стороне расположения гематомы с одновременным дислокационным воздействием на гомолатеральный боковой желудочек.

При ХСГ редкой атипичной локализации (базальная, межполушарная, заднечерепная и др.) КТ синдромы, наряду с общими чертами, имеют много существенных отличий от выделенного КТ-синдрома наиболее распространенной типичной полушарной локализации ХСГ.

При двусторонней ХСГ важными дополнительными компьютерно-томографическими признаками являются отсутствие изображения конвекситальных субарахноидальных щелей с обеих сторон и феномен сближения передних и задних рогов боковых желудочков, а также изменение их талии.

КТ-синдром ХСГ может дополняться и другими прямыми их признаками: феноменом седиментации, визуализацией наружного или внутреннего листков капсулы, многокамерного строения или интрагематомных трабекул (их выявлению часто может способствовать контрастное усиление).

Магнитно-резонансная томография

Ведущим методом неинвазивного распознавания ХСГ, наряду с КТ, стала магнитно-резонансная томография. Ее преимущества особенно очевидны при изоденсивных гематомах (рис. 6). Для МРТ не существует рентгеновского барьера изоденсивных тканей и вместе с тем исключительно широки пределы разграничения структур с различным содержанием воды и различными магнитными свойствами.

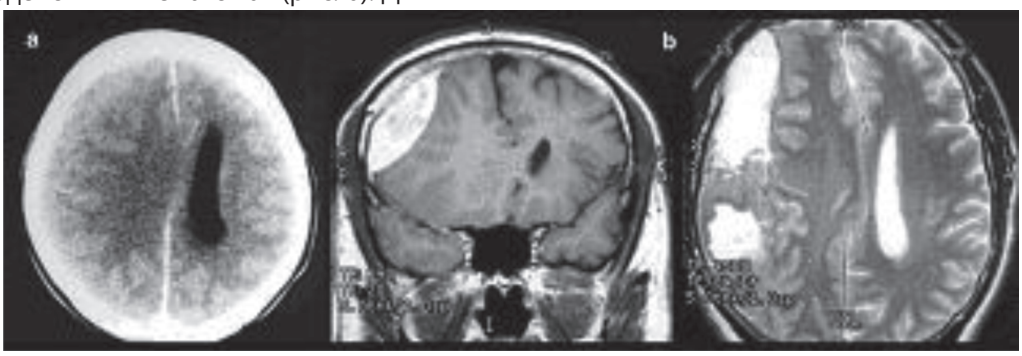

Рисунок 6 – Изоденсивная ХСГ: а – компьютерная томография; б – МРТ в режимах Т1, Т2 (фронтальный и аксиальный срезы)

Для ХСГ характерна высокая контрастность изображения на МРтомограммах по сравнению с прилежащим веществом мозга. Зоны повышенного сигнала, соответствующие расположению и размерам ХСГ, имеют серповидную либо линзообразную форму с четкими контурами и примыкают к костям свода черепа (рис. 6). При этом определяются также выраженные в разной степени вторичные признаки объемного процесса деформация и смещение желудочковой системы, сдавление конвекситальных субарахноидальных щелей на стороне поражения и др.

Сопоставление КТ и МРТ при распознавании ХСГ представлено на рисунке 6. Высокая контрастность изображения ХСГ на МР-томограммах особенно существенна при изоденсивных гематомах, а также при распространенных плоскостных оболочечных гематомах толщиной до 10 мм, которые нередко плохо определяются при КТ. МРТ способна выявлять структуру гематомы, ее капсулу и другие особенности ХСГ. Четко визуализируется сопровождающая ХСГ различная очаговая патология мозга.

Высокая информативность МРТ при ХСГ объясняется изменением валентности железа при образовании метгемоглобина, приобретением им гидрофильных и парамагнитных свойств.

Примененная нами методика функционального МРТ картирования при ХСГ позволяет уточнять локализацию и состояние функционально значимых зон больших полушарий (рис. 7).

Рисунок 7 – Функциональная МРТ при посттравматической правосторонней хронической субдуральной гематоме: выявляются выраженные различия в корковых представительствах двигательных зон (у больного левосторонний гемипарез) пораженного и здорового полушарий головного мозга. Смещение и уменьшение в размерах зоны коркового представительства левой руки *(желтый цвет)*

Прикладным итогом проведенных нами исследований является выделение МРТ синдрома ХСГ. Он характеризуется:

а – наличием контрастной зоны усиления сигнала, чаще гомогенной, над веществом головного мозга, имеющей многодолевое или плащевое распространение (одно- или двустороннее) с конвекситальной или парасагиттальной локализацией и наружными контурами, повторяющими рельеф костей свода черепа, четкими внутренними контурами, ровными или повторяющими очертания борозд и извилин мозга;

б – значительным преобладанием площади зоны патологического сигнала над ее толщиной при преимущественно серповидной форме на аксиальных срезах и преимущественно линзообразной – на фронтальных срезах;

в – удлинением времени спин-спинновой (Т2) при укорочении времени спин-решеточной (Т1) релаксации (не наблюдаемым при подавляющем большинстве других объемных внутричерепных образований), что выражается в высокой контрастности изображения на томограммах, полученных как в импульсной последовательности SE с сильной зависимостью от (Т2) релаксационного времени, так и положительной контрастности на томограммах, полученных в импульсном режиме IR.

Итак, МРТ является наиболее надежным полипроекционным методом неинвазивного распознавания хронических внутричерепных гематом независимо от их расположения, объема и характера содержимого.

Показания для хирургии

Общепризнана необходимость хирургического лечения ХСГ. При этом показания для оперативного вмешательства при ХСГ основываются на общих принципах хирургии травматических объемных образований головного мозга. Учитываются, главным образом, клиническое состояние пациента и результаты КТ-МРТ исследований (представляющие данные о плотностных характеристиках ХСГ, её размерах, локализации, дислокационных изменений мозга и др.). Давность дооперационных КТ или МРТ не должна превышать двух недель.

Абсолютными показаниями к хирургическому вмешательству при ХСГ являются:

– пребывание больных в фазах клинической декомпенсации;

– выраженные признаки масс-эффекта по данным КТ или МРТ.

Относительными показаниями являются:

– пребывание больных в фазах клинической компенсации или субкомпенсации;

– небольшие размеры ХСГ без значимых клинических, КТ или МРТ дислокационных изменений.

В ряде случаев при стабильном компенсированном состоянии больного возможно динамическое наблюдение, а при положительной динамике (клиническая картина, КТ или МРТ данные) не исключается рассмотрение вопроса о консервативной тактике лечения.

Минимально инвазивная хирургия против радикальной краниотомии

Хронические субдуральные гематомы являются объемным, доброкачественным, инкапсулированным, растущим образованием, которое, если его не устранить, приводит к нарастающей дислокации и ущемлению ствола мозга и в конечном счете к гибели больного. По здравому смыслу возможно радикальное решение проблемы – одномоментное полное удаление «кровяного мешка» вместе с его содержимым и капсулой через широкую трепанацию. Так поступали на протяжении многих десятилетий [11, 12, 13] да и сегодня – нередкость [14].

Преимущества краниотомии казались очевидными: возможность визуально контролируемого полного опорожнения содержимого гематомы с ликвидацией сдавления мозга, ревизия субдурального пространства и максимальное удаление капсулы гематомы. Последнее считалось одним из обязательных условий хирургии ХСГ.

Не исключалась возможность использования в хирургическом лечении и краниоэктомии, которая представлялась оправданной у больных при отеке мозга с угрожающими нарушениями витальных функций, а также в случаях рецидивирования гематомы [15].

Как показал опыт, стремление к максимальному радикализму в хирургическом лечении ХСГ сопровождалось серьезными негативными явлениями, связанными, в первую очередь, с большим количеством послеоперационных осложнений. Рецидивы гематом наблюдались в 2% - 37% [16, 17].

Длительно сдавленный хронической гематомой мозг, особенно у пожилых и стариков, не может быстро расправиться. И это создает реальную

угрозу коллапса мозга и различных других осложнений [18] – от напряженной пневмоцефалии до внутримозговых кровоизлияний (рис. 8). Летальность при радикальном методе лечения ХСГ достигает 12-18% [16, 19, 20, 21], а порой и выше [22].

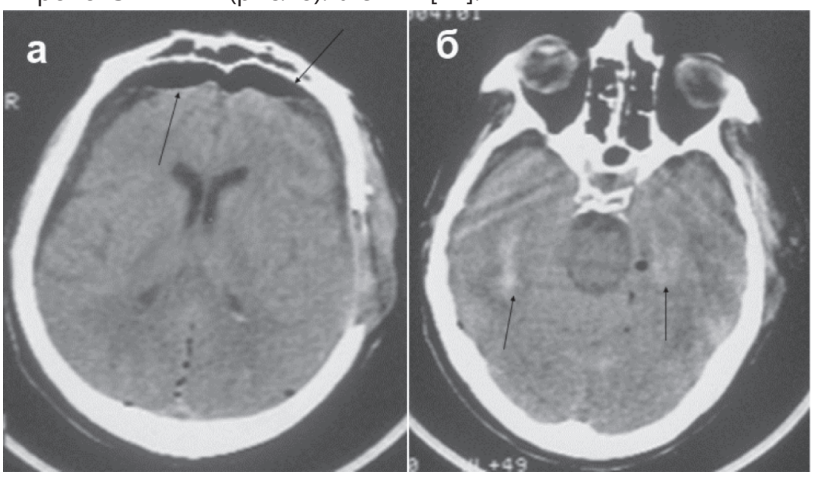

Рисунок 8 – Послеоперационные осложнения после трепанации черепа и радикального удаления хронической субдуральной гематомы: а – коллапс мозга и пневмоцефалия, б – внутримозговые кровоизлияния

Проведенны нами исследования доказали [23], что основной причиной, поддерживающей существование и периодическое увеличение ХСГ является гиперфибринолиз ее содержимого. Он обусловлен накоплением в полости гематомы продуктов деградации фибрина, превышающих в 6-60 раз аналогичные показатели в периферической крови у этих же больных. В среде с гиперфибринолизом различные, часто незначительные, внешние и внутренние факторы легко провоцируют макро и/или микрокровоизлияния из неполноценных сосудов капсулы хронической гематомы [рис. 9].

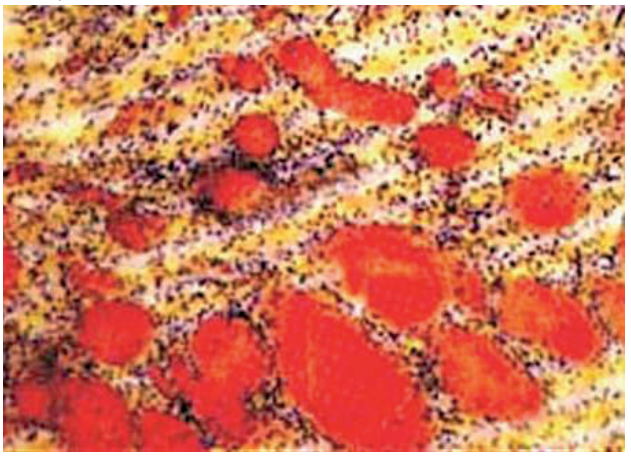

Рисунок 9 – Макрокапилляры наружной капсулы ХСГ. Окраска – гематоксилин-эозин х 200

Этот механизм играет решающую роль в патогенезе осумкованной оболочечной гематомы. Поэтому, как это ни звучит парадоксально, удалять ХСГ не следует. Вместо трепанации черепа достаточно минимально инвазивное изменение внутригематомной среды - удаление из полости гематомы продуктов деградации фибрина с кратковременным наружным закрытым дренированием - чтобы запустить процессы саногенеза ХСГ.

При этом клиническое состояние больных обычно улучшается уже в первые сутки после щадящего вмешательства.

Темп восстановления клинической компенсации в послеоперационном периоде у большей половины оперированных больных (55,1%) быстрый (в пределах 1-7 суток), у 37,8% – постепенный (в пределах 1-2 нед.).

У ряда больных динамики в послеоперационном периоде не было отмечено, либо быстрое восстановление компенсации сменилось последующей декомпенсацией под влиянием различных факторов. Изредка возможны также неоднократные фазовые ундуляции.

Надо сказать, что динамика регресса очаговой симптоматики в послеоперационном периоде могла по своему темпу отставать от общего улучшения состояния пациента.

У преобладающего большинства больных (79,5%) очаговая симптоматика исчезает в пределах 1-2 недель. Примерно, в одной пятой наблюдений нарушения движений, речи и других мозговых функций регрессируют в первые 1-3 суток.

Естественно, что при оценке уровня клинической компенсации следует учитывать не только резорбцию ХСГ и регресс обусловленных ею симптомов, но также патологию, связанную с различными преморбидными и возрастными факто-

рами, которая, вполне понятно, может оставаться, несмотря на исчезновение ХСГ.

ХСГ могут препятствовать регрессу посттравматического вегетативного состояния. В частности, в одном из наших наблюдений удаление ХСГ явилось одним из решающих факторов выхода 13-летнего ребенка из вегетативного состояния.

Полная резорбция хронической гематомы и её капсулы по результатам КТ и МРТ мониторинга обычно происходит в течение 1-2,5 месяцев (рис. 10-14).

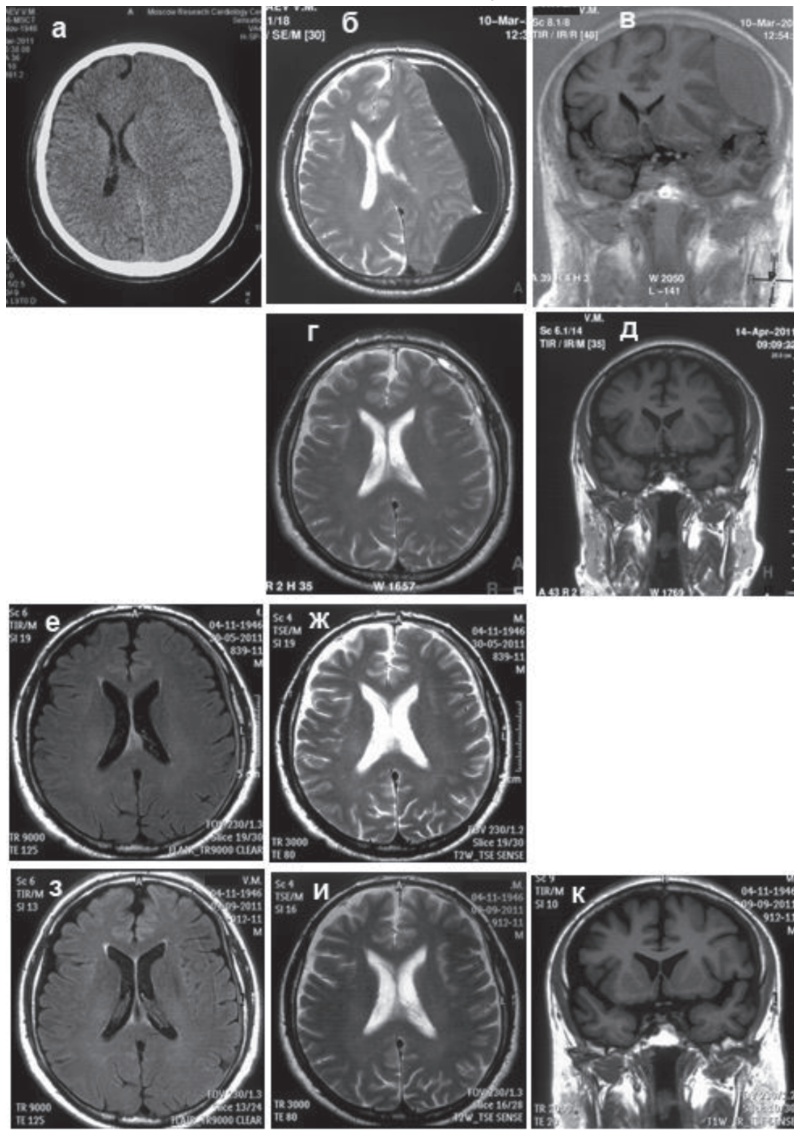

Рисунок 10 – МРТ-динамика левосторонней ХСГ у 64-летнего больного (на аппарате с напряжением поля 3 Тесла): I. КТ при поступлении (от 10.03.2011); фаза умеренной клинической декомпенсации: а – резкое смещение (на 15 мм) боковых желудочков слева направо с их сдавлением, субарахноидальные щели по конвексу слева не визуализируются, хроническая субдуральная гематома слева не видна – изоденсивна. МРТ от 10.03.2011: б – аксиальный срез (Т2) - видна обширная ХСГ в левой лобной и теменной областях размерами 15х4х2,5см и её наружная капсула; в – фронтальный срез (Т1) – отчетливо видна линзообразная форма ХСГ и смещение вправо срединных структур. II. МРТ спустя 29 дней после закрытого наружного дренирования ХСГ. Фаза клинической компенсации: г – аксиальный срез (Т2) и д – фронтальный срез (Т1); видно значительное уменьшение толщины ХСГ и смещения срединных структур вправо до 5 мм. III. МРТ спустя 2,5 месяца после операции. Фаза клинической компенсации: е, ж – аксиальные срезы по Т1 и Т2; ХСГ исчезла, срединные структуры не смещены, конвекситальные субарахноидальные щели хорошо определяются с обеих сторон, визуализируется наружный листок капсулы бывшей гематомы. IV. МРТ спустя почти 5 месяцев после дренирования ХСГ. Фаза клинической компенсации: з, и – аксиальные срезы по Т1 и Т2, к – фронтальный срез по Т1; спокойная внутричерепная ситуация, отмечается лишь сохранность наружного листка капсулы бывшей ХСГ, толщина до 5-6 мм.

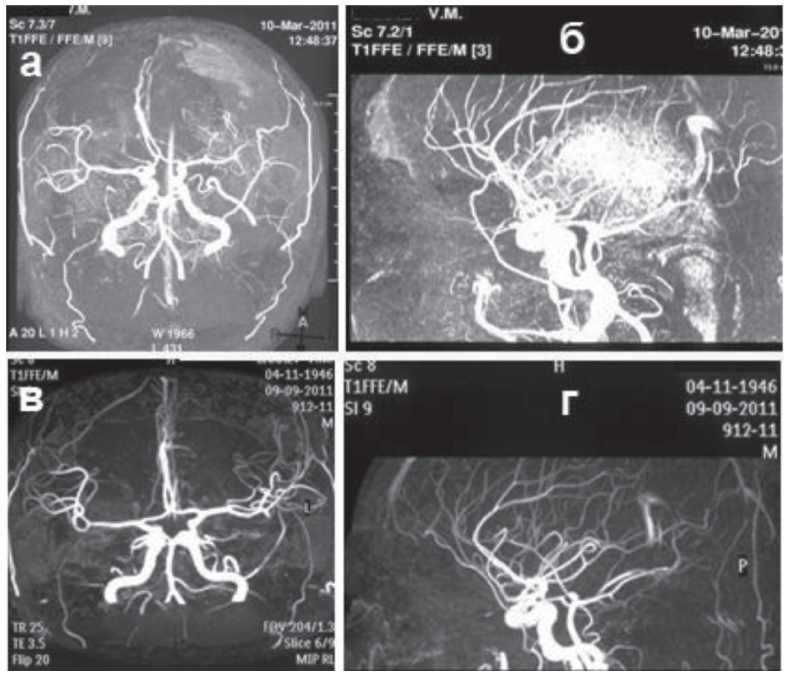

Рисунок 11 – Динамика МРТ-ангиографии у 64-летнего пациента с левосторонней ХСГ: а, б – (прямая и боковая проекции до операции) – видны смещения передних мозговых артерий вправо, уплощение сифона внутренней сонной артерии и сгущение мелких сосудов в зоне наружной капсулы ХСГ; в, г – (прямая и боковая проекции после операции): обычный пробег магистральных артерий мозга

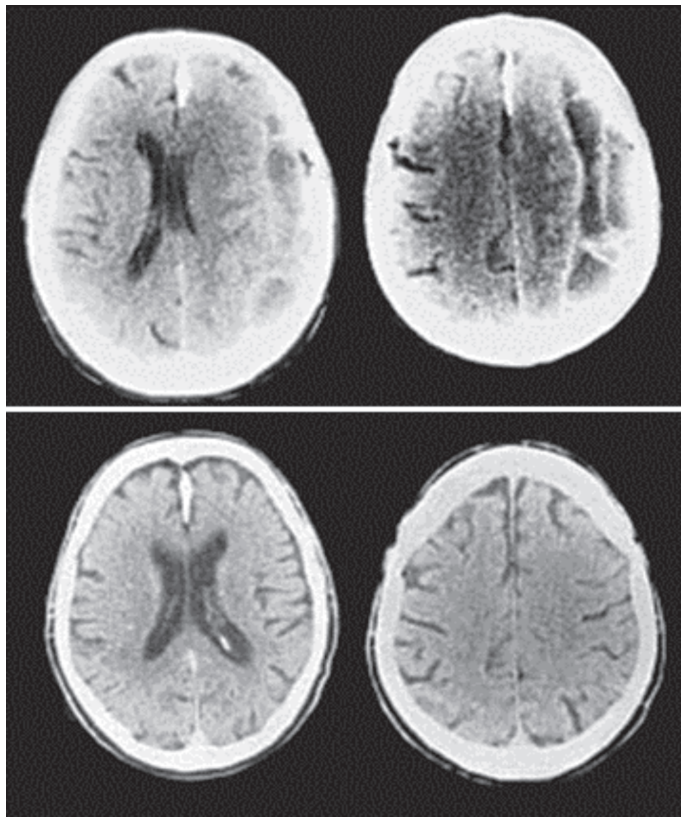

Рисунок 12 – КТ динамика у больного 74 лет с ХСГ: верхний ряд – до операции – многокамерная ХСГ с выраженной капсулой, отсутствие конвекситальных субарахноидальных щелей на стороне гематомы, грубая дислокация и деформация боковых желудочков; нижний ряд – спустя год после закрытого наружного дренирования, полная резорбция гематомы и ее капсулы и мнокамерных прегородок, четкая визуализация субарахноидальных конвекситальных щелей на стороне бывшей гематомы, расправление боковых желудочков

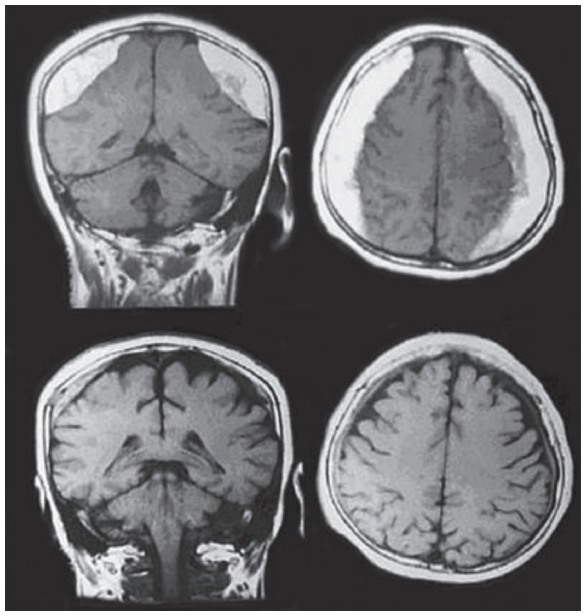

Рисунок 13 – МРТ динамика двусторонней ХСГ: верхний ряд – во фронтальной и аксиальной плоскостях (в режиме Т1 и Т2) при поступлении; нижний ряд – 2 месяца спустя после двухстороннего закрытого наружного дренирования; полное исчезновение ХСГ с одной стороны и небольшая остаточная ХСГ с другой

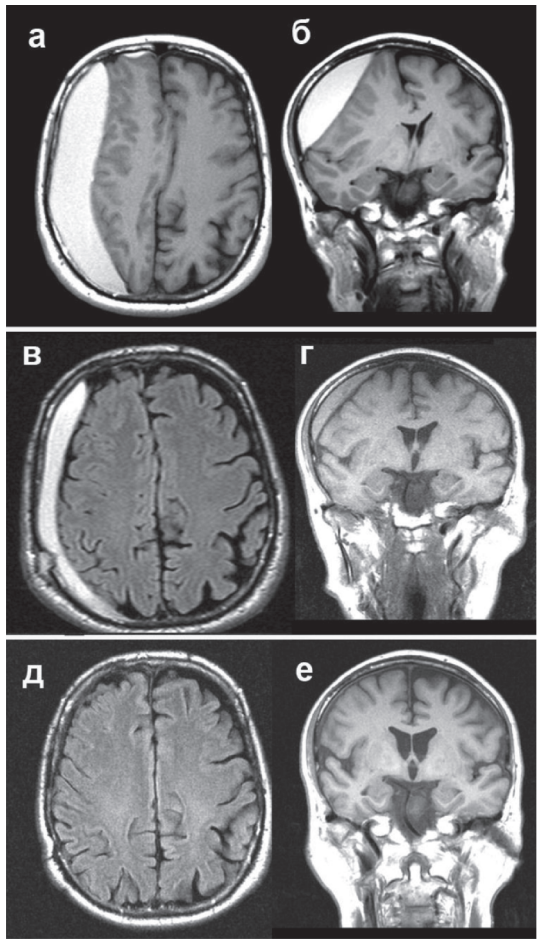

Рисунок 14 – МРТ-динамика правосторонней ХСГ у 64-летнего больного. Сагиттальный и фронтальный срезы (Т1): а, б – от 22.04.2018, до операции: видна обширная гиперинтенсивная хроническая субдуральная гематома лобно-теменно-затылочной области справа; смещение срединных структур влево на 11 мм; в, г – от 13.05.2018, после закрытого наружного дренирования; видно значительное уменьшение объема гематомы и существенный регресс смещения срединных структур; д, е – от 27.07.2019, катамнез; полная резорбция гематомы

Сравнительные результаты новой и старой парадигм лечения ХСГ

Итоги применения разработанного нами концептуального подхода к лечению хронических субдуральных гематом представлены на таблице 1.

Таблица 1

РЕЗУЛЬТАТЫ МИНИМАЛЬНО ИНВАЗИВНОЙ ХИРУРГИИ ХСГ (ЗАКРЫТОЕ НАРУЖНОЕ ДРЕНИРОВАНИЕ) 558 НАБЛЮДЕНИЙ

Квалификация исхода	Процент
Хорошее восстановление	94,7
Повторные операции	4,1
Смертность	1,2

Как видно из таблицы 1, послеоперационная смертность при ХСГ сократилась на порядок (1,2% против 12-18%); тяжелые осложнения, обусловленные коллапсом мозга, исчезли.

Длительный катамнез и методы нейровизуализации (КТ, МРТ) подтвердили эффективность и надежность новой парадигмы лечения хронических субдуральных гематом.

Сравним наши результаты с результатами, полученными на репрезентативном материале тех же лет (2006-2018) коллегами из Польши (г. Гданьск), использовавшими для удаления ХСГ краниотомию [14]. Ими прооперировано 480 больных с ХСГ. Летальность составила 15,63%; повторные операции потребовались в 18,7% наблюдений [14].

Заключение

Итак, суть новой парадигмы лечения ХСГ состоит в том, что, как показали наши исследования и клинические наблюдения, удаление продуктов деградации фибрина из полости гематомы является триггером её саногенеза. Для этого, как правило, адекватна минимально инвазивная хирургия хронических субдуральных гематом.

Применение краниотомии в хирургии ХСГ обосновано только при содержимом гематомы в виде плотных свертков крови или ее кальцификации; многокамерном строении с мощными трабекулами, занимающими значительную часть объема гематомы; рецидиве гематомы после нескольких попыток ее дренирования [23, 24].

СПИСОК ЛИТЕРАТУРЫ

1. Потапов А.А., Лихтерман Л.Б., Кравчук А.Д. Хронические субдуральные гематомы. Москва. 1997, 231 с.
2. Коновалов А.Н., Кравчук А.Д., Потапов А.А. и др. Минимально инвазивная хирургия хронических субдуральных гематом. В кн.: Реконструктивная и минимально инвазивная хирургия последствий черепномозговой травмы. Москва, 2012, с. 226-283.
3. Loew F. Management of chronic subdural haematomas and hydromas // Adv. Techn. stand. Neurosurgery. – 1982. - v. 9. - P. 113131.
4. Rust T., Kiemer N., Albert Erasmus A. Chronic subdural haematomas and anticoagulation or antithrombotic therapy // J Clin Neuroscience. – 2006. - 13 (8). – P. 823827.
5. Chen J.C.T. and Levy M.L. Causes, Epidemiology, and Risk Factors of Chronic Subdural Hematoma // Neurosurg Clin N Am. - 2000 Jul. - 11(3). - P. 339406.
6. Swift D.M., McBride L. Chronic subdural hematoma in children // Neurosurg Clin N Am. - 2000 Jul. - 11(3). - P. 439446.
7. Kuwamura K., et al., Epidemiologic aspect of chronic subdural hematoma // Recent Advances in Neurotraumatology. SpringerVerlag Tokyo. – 1993. - P. 450452.
8. Лихтерман Л.Б. Черепно-мозговая травма. Диагностика и лечение. ГЭОТАР-Медиа. Москва, 2014.
9. Markwalder T., Seilor R. Chronic subdural hematoma: to drain or not drain? // Neurosurgery. – 1985. - 16:2. - P. 185188.
10. Коновалов А.Н., Лихтерман Л.Б., Эль-Кади Х. Дифференцированное лечение хронических

субдуральных гематом // Вопросы нейрохирургии. – 1990. – 1. - С. 2933.
11. McKissock W. et al. Subdural hematoma. Peview of 389 cases // Lancet. – 1960. – 1. - P. 13651369.
12. Putman T., Cushing H. Chronic subdural hematoma. Its pathology, its relation to pachymeningitis hemorragica and its surgical treatment // Arch. Surg. – 1925. – 11. – 3. – P. 329393.
13. Voelker J.L., Sambasivan M. The Role of Craniotomy and Trephination in the Treatment of Chronic Subdural Hematoma // Neurosurg Clin N Am. - 2000 Jul. - 11(3). - P. 535540.
14. Weclewicz M.M., Adamski S, Kurlandt P. et al. Assessment of conservative and operative treatment of supratentorial hematomas in neurosurgery department, Copernicus hospital Gdansk between 2006 and 2018. In Traumatic Brain Injury. Change of treatment paradigms 24-th Annual Congress EMN, Warsaw, 2019, pp.19-20.
15. Tyson G. et al. The role of cranioectomy in the treatment of chronic subdural hematomas // J. Neurosurg. – 1980. – 52. - P. 776781.
16. Потапов А.А., Лихтерман Л.Б., Кравчук А.Д. Хронические субдуральные гематомы. Москва, 1997, 231 с.
17. Jamieson K.G., Yelland J.D.N. Surrgically treated traumatic subdural hematomas // J. Neurosurg. – 1972. – 37. - P. 137149.
18. Kravtchouk A.D., Likhterman L.B, Potapov A.A., and ElKadi H. Postoperative Complications of Chronic Subdural Hematomas: Prevention and Treatment // Neurosurg Clin N Am. - 2000 Jul. - 11(3). – P. 547552.
19. Miranda L.B. et al. Chronic subdural hematoma in eldery: not a benign disease // J Neurosurg. – 2011. – 114. – P. 7276.
20. Santarius T. et al. Working Toward Rational and Evidencebased Treatment of Chronic Subdural Henatoma // Clinical Neurosurgery. – 2010. – v. 57. – P. 112122.
21. Токмаков Г.В. Фазность течения хронических субдуральных гематом. В кн.: Фазность клинического течения черепно-мозговой травмы. Горький, 1979, с.178-189.
22. Weigel R., Schmiedek P. and Kraus J. K. Outcome of contemporary surgery for chronic subdural haematoma: evidence based review // Journal of Neurology Neurosurgery and Psychiatry. – 2003. – 74. – P. 937943.
23. Лихтерман Л.Б. Черепно-мозговая травма: диагностика и лечение. Москва, ГЕОТАР- Медиа, 2014, 481 с.
24. Коновалов А.Н., Лихтерман Л.Б., Эль-Кади Х. Дифференцированное лечение хронических субдуральных гематом // Вопросы нейрохирургии. – 1990. – 1. – С. 2933.

Л.Б. Лихтерман, А.Д. Кравчук, В.А. Охлопков

Акад. Н.Н. Бурденко атындағы Ұлттық нейрохирургия ғылыми орталығы, Ресей Денсаулық сақтау министрлігі, Мәскеу қ., Ресей

СОЗЫЛМАЛЫ СУБДУРАЛДЫҚ ГЕМАТОМАЛАРДЫҢ МИНИМАЛДЫ ИНВАЗИВТІ ХИРУРГИЯСЫ: ПАТОГЕНЕТИКАЛЫҚ НЕГІЗДЕМЕ ЖӘНЕ НӘТИЖЕЛЕР

Созылмалы субдуралды гематоманың (CSH) 558 тексерілген бақылауларының негізінде олардың клиникалық ағымының кезеңі және нейро-бейнелеу диагностикасы келтірілген. CSH және CRI синдромдары бөлектелген. Перифериялық қанмен салыстырғанда CSH қуысында фибринді ыдырату өнімдерінің күрт 6-60 есе жоғарылауы созылмалы субдуралды гематоманы емдеудің жаңа тұжырымдамасын жасауға негіз болды. Жұмыста краниотомиямен салыстырғанда өлімнің 12-18%-дан 1,2%-ға дейін төмендеуі және мидың коллапсы сияқты операциядан кейінгі ауыр асқынулардың жоғалуы көрсетілген минималды инвазиялық хирургияның нәтижелері келтірілген. 1-ден 10 жылға дейінгі тереңдіктегі бақылау деректері бойынша науқастардың 91,7%-ында жақсы қалпына келуі байқалды.

Негізгі сөздер: созылмалы субдуралды гематома, фазалық клиникалық курс, КТ және МРТ анықтау, минималды инвазивті хирургия, краниотомия, жабық сыртқы дренаж.

L.B. Likhterman, A.D. Kravchuk, V.A. Okhlopkov

Acad. N.N. Burdenko National Medical Research Center for Neurosurgery, Ministry of Health of Russia, Moscow, Russia

MINIMALLY INVASIVE SURGERY OF CHRONIC SUBDURAL HEMATOMAS: PATHOGENETIC RATIONALE AND RESULTS

Based on the analysis of 558 verified observations of chronic subdural hematomas (CSH), the phasing of their clinical course and neuroimaging diagnostics are presented. Highlighted CT and MRI CSH syndromes. The revealed sharp 6-60-fold increase in the content of fibrin degradation products in the CSH cavity in comparison with peripheral blood served as the basis for the development of a new concept for the treatment of chronic subdural hematomas. The paper presents the results of minimally invasive surgery, which showed, compared with craniotomy, a decrease in deaths from 12-18% to 1.2% and the disappearance of severe postoperative complications such as brain collapse. According to follow-up data for a depth of 1 to 10 years, good recovery was noted in 91.7% of patients.

Keywords: chronic subdural hematoma, phasic clinical course, CT and MRI recognition, minimally invasive surgery, craniotomy, closed external drainage.

УДК 616.8-005

Е.Б. Адильбеков[1], А.Г. Сахипова (к.м.н.)[1], Б.А. Кунакбаев[1], Б.Б. Адильбекова (PhD)[2], Г.К. Кыргызбай[1]

[1] АО «Национальный центр нейрохирургии» г. Нур-Султан, Казахстан
[2] НАО «Медицинский Университет Астана», г. Нур-Султан, Казахстан

ДИНАМИКА КЛИНИЧЕСКИХ ПРОЯВЛЕНИЙ ПОСЛЕ ОПЕРАТИВНОГО ВМЕШАТЕЛЬСТВА У ПАЦИЕНТОВ С БОЛЕЗНЬЮ МОЯ-МОЯ

Введение. *Болезнь моя-моя – это прогрессирующее заболевание, приводящее к двусторонней стенотической окклюзии мозговых артерий. В последние годы наблюдается рост числа исследований, сосредоточенных на болезни моя-моя. Низкая информированность, в свою очередь, приводит к отсрочке установления точного диагноза пациентам с болезнью моя-моя.*

Методы. *В исследование включено 25 пациентов с диагнозом болезнь моя-моя, находившихся на лечении в Национальном центре нейрохирургии за период с 2013 по 2020 гг. Исследование носит ретроспективный, описательный характер. В анализ были включены следующие характеристики пациентов: пол, возраст на момент постановки диагноза, количество оперативных вмешательств, клинические проявления болезни, проведенное лечение и его результаты. Динамика оценивалась с помощью шкал Рэнкина и Бартел.*

Результаты. *Первичные проявления болезни характеризовались ишемическим инсультом (36%), геморрагическим инсультом (28%), головной болью (20%), ТИА (8%) и судорожными приступами (8%). 13 пациентам провели оперативное лечение на сосудах с одной стороны, остальным 12 пациентам провели оперативное вмешательство с двух сторон, в зависимости от стороны и выраженности клинических проявлений пораженных артерий. По шкале Рэнкин - 0, в год проведения операции было 16% пациентов, а в 2020 году их стало 43,5%. По шкале Бартел идентичная положительная тенденция. В год операции независимых пациентов было – 48%, а в 2020 году количество резко увеличилось, показатель достиг 78,3%.*

Заключение. *По данным серии наших наблюдений основным клиническим проявлением в 36% были ишемические инсульты, реже встречаются другие проявления. Отмечается четкая положительная динамика после хирургической реваскуляризации пациентов, т.к. проведенное хирургическое лечение позволило предотвратить развитие прогрессирования заболевания и появление повторных клинических проявлений недостаточности мозгового кровообращения.*

Ключевые слова: *болезнь моя-моя, ишемический инсульт, геморрагический инсульт, хирургическая реваскуляризация.*

Введение. Болезнь моя-моя (БММ) была впервые описана в Японии в 1957 году [1] и позже описана в 1969 году [2] как прогрессирующее заболевание, приводящее к двусторонней стенотической окклюзии супраклиноидных частей внутренних сонных артерий (ВСА) и проксимальных отделов средних мозговых артерий (СМА) – М1 и передних мозговых артерий (ПМА) – А1. Эта патология обычно приводит к рецидивирующим ишемическим инсультам и транзиторным ишемическим атакам (ТИА). Со временем организм пытается компенсировать эту прогрессирующую ишемию посредством ангиогенеза, формируя более мелкие и слабые коллатеральные сосуды. Эти рыхлые сосуды более склонны к кровотечению и поэтому объясняют геморрагическую форму заболевания. На ангиографии из-за этих мелких коллатеральных сосудов виден "клуб дыма", もや (мо-я) по-японски означает туман или дымку, что и дает начало этому названию. БММ наиболее распространена в Японии и у лиц монголоидной расы. В Японии БММ остается широко известной причиной инсульта как у детей, так и у взрослых, с зарегистрированной общей заболеваемостью 0,94 на 100 000 [3]. Заболевание встречается реже в других частях мира: 0,086 на 100 000 населения

А.Г. Сахипова, email: simvol90@mail.ru

в США [4], в Европе очень редко, поэтому эпидемиология БММ в Европе не описана. В литературе отсутствуют данные по БММ в Казахстане.

Синдром моя-моя (СММ), также известный как квази-болезнь моя-моя, является родственным, но отдельным расстройством, которое представляет собой сходную клиническую и патологическую картину с БММ, но возникает на фоне установленного основного заболевания, такого как нейрофиброматоз типа 1, серповидноклеточная анемия, синдром Дауна и т.д. Односторонние нейроваскулярные изменения, напоминающие моя-моя, также часто классифицируются как СММ, поскольку клиническое определение БММ указывает на то, что патология является двусторонней. [5]

Окончательный диагноз БММ полностью основывается на ангио-архитектуре. Динамическая природа БММ хорошо описана и оценена ангиографическими стадиями по шкале Сузуки [6]. Различие между окончательной БММ и квази-моя-моя с основной патологией также важно, поскольку этиология БММ остается неизвестной. Однако недавний прогресс в генетических исследованиях и серологических исследованиях БММ позволяет по-новому взглянуть не только на этиологию БММ, но и на диагностическую концепцию. RNF213 в 17q25-ter хромосоме является важным геном восприимчивости для БММ среди населения Восточной Азии, и этот ген, как известно, заметно выражен в периферических белых кровяных клетках и селезенке [7].

RNF213 кодирует белок с 5256 аминокислотами, являющийся первым белком RING (really interesting new gene) пальца хромосомы. Полиморфизм R4810K (p.Arg4810Lys) в белке, кодируемом геном RNF213 в хромосоме 17q25-ter был идентифицирован как самый сильный фактор генетической предрасположенности к БММ в популяциях Восточной Азии с использованием полногеномного сцепления и анализа экзома [7, 8]. Тем не менее, варианты RNF213 не могут быть единственными детерминантами БММ. Недавние клинические исследования показали, что RNF213 – варианты связаны не только с БММ, но и с внутричерепным атеросклерозом [9] и системными сосудистыми заболеваниями, такими как стеноз периферической легочной артерии и стеноз почечной артерии [10, 11]. Более того, не все пациенты с БММ имеют этот генетический вариант. Гетерозиготы или гомозиготы по гену RNF213 могут значительно различаться в прогнозировании клинических симптомов у пациентов с БММ из Восточной Азии [12].

Инсульт является ведущей причиной серьезных длительных инвалидизаций у взрослых, ежегодно в мире умирает 6 миллионов человек [13]. Хотя инсульты у молодых пациентов считаются редкостью, недавние исследования показали, что их частота растет [14]. Молодые пациенты с инсультом могут иметь другой этиологический профиль и факторы риска первичных или рецидивирующих инсультов по сравнению с пожилыми пациентами. Однако исследования, посвященные молодым пациентам, страдающим от инсульта, весьма скудны. Ишемический инсульт является наиболее распространенным проявлением у молодых людей с БММ, а хирургическая реваскуляризация является вторичной профилактикой рецидивов инсульта. При этом не обнаружено связи между различными хирургическими методами и прогнозом среди молодых пациентов [15].

Лечение БММ все еще является актуальным. Существует консервативное лечение инсультов – осложнений БММ. Результаты показывают, что хирургическая реваскуляризация статистически превосходит консервативное лечение в снижении частоты рецидивов инсульта [16]. Хирургические процедуры реваскуляризации обычно классифицируются как методы прямого или непрямого обходного анастомоза. Основная цель реваскуляризации - предотвратить рецидив инсульта за счет создания обходного пути кровотока, таким образом снижается нагрузка на измененные сосуды. Имеются убедительные доказательства того, что хирургическая реваскуляризация, представляющая собой создание прямого обходного анастомоза, особенно поверхностной височной артерии и средней мозговой артерии, эффективна у взрослых пациентов с ишемическим БММ [17, 18, 19]. По данным мета-анализа, куда было включено 1050 пациентов с БММ, прямой обходной анастомоз более эффективен в предотвращении геморрагических событий, чем консервативное лечение. Таким образом, можно сказать что прямое шунтирование тоже является оптимальной стратегией для клинического контроля геморрагической БММ [16].

Как правило, БММ имеет два пика заболеваемости: один в первом десятилетии жизни и один в четвертом. В общенациональном японском исследовании наблюдались пациенты чаще всего в возрасте от 10 до 14 лет, со вторым меньшим пиком в возрасте сорока лет [20, 21].

Цель: описать клинические проявления у взрослых пациентов с болезнью моя-моя и оценить исходы лечения после проведенного хирургического вмешательства в «Национальном центре нейрохирургии» в Казахстане.

Материалы и методы. В исследование включено 25 пациентов с диагнозом БММ, находившихся на лечении в Национальном центре нейрохирургии за период с 2013 по 2020 гг. Исследование носит ретроспективный, описательный характер. В анализ были включены следующие характеристики пациентов: пол, возраст на момент постановки диагноза, количество оперативных вмешательств, клинические проявления болезни, проведенное лечение и его результаты.

Оценивались дооперационные жалобы, клинические проявления. Результаты оперативного лечения оценивались изучением ангиограмм и по клиническим изменениям. Эффективность реваскуляризации оценивалась в раннем послеоперационном периоде с помощью селективной ангиографии или КТ – ангиографии. Также оценивали функциональный статус пациентов с помощью модифицированной шкалы Рэнкин, индекса Бартел. Динамика клинических изменений и функциональной активности оценивалась путем телефонного анкетирования. У всех пациентов были получены разрешения на использование их данных.

Результаты.

Возрастные и демографические характеристики пациентов. В исследовании участвовало 25 пациентов в возрасте от 18 до 63 лет, средний возраст пациентов 38,5 ± 17,5 лет. Из них 16 женщин и 9 мужчин, соотношение 1,78:1. Все 25 пациентов являются гражданами Казахстана, из которых 84% азиаты и 16% славяне (диаграмма 1).

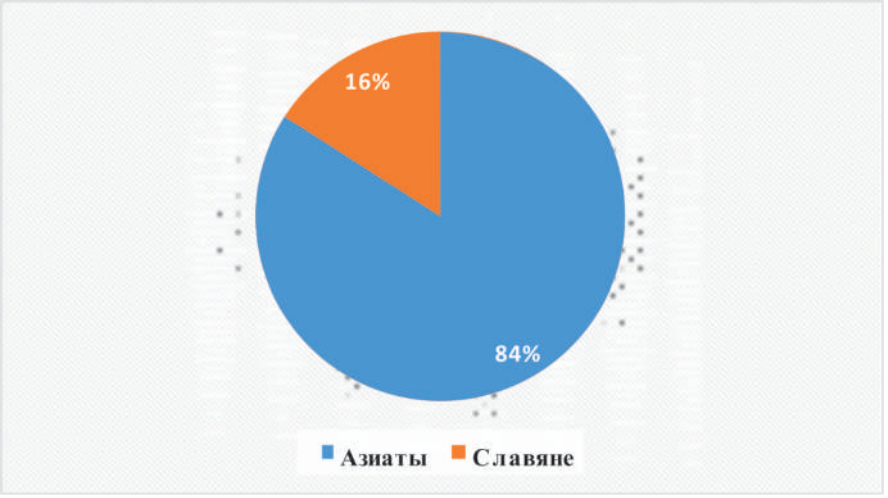

Диаграмма 1 – 2 группы пациентов по этнической принадлежности

По степени прогрессирования БММ у трех пациентов было определено Suzuki II стадии, 10 пациентов III стадии, 6 пациентов IV стадии и у 6 пациентов V стадии.

Первичные проявления и клиническая картина БММ.

У 9 пациентов (36%) первичные проявления БММ были в виде ишемического инсульта, у 7 (28%) – геморрагического инсульта, у 5 (20%) – головной боли, 2 (8%) – ТИА и у 2 пациентов (8%) – в виде судорожных приступов (диаграмма 2).

Диаграмма 2 – Первичное проявление болезни моя-моя

Всем пациентам было проведено оперативное вмешательство в виде прямых экстраинтракраниальных анастомозов. В зависимости от количества вмешательств на одного пациента мы разделили их на две группы. Пациенты, которым была сделана операция с одной стороны, и пациенты, перенесшие операции с двух сторон. Таким образом, 13 пациентам провели оперативное лечение на сосудах с одной стороны, остальным 12 пациентам провели оперативное вмешательство с двух сторон в зависимости от пораженных артерий.

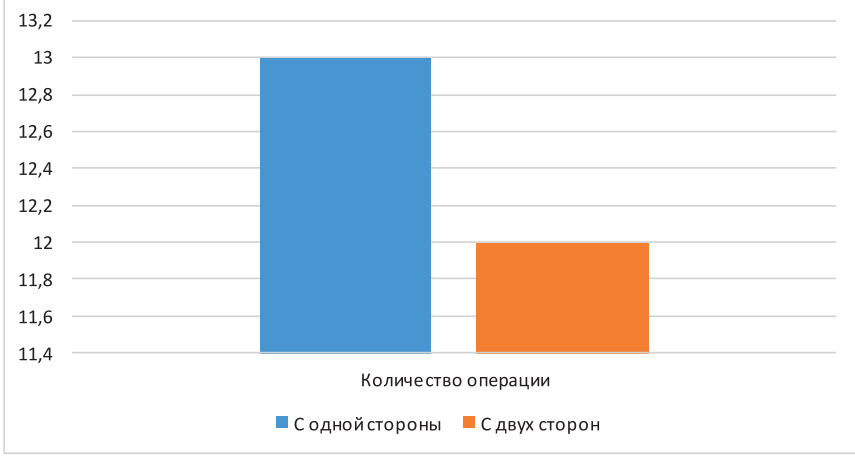

Диаграмма 3 – Группы пациентов в зависимости от количества, проведенных операций

Функциональная активность пациентов оценивалась по шкалам Рэнкин и Бартел при поступлении в стационар АО «НЦН» и при выписке. При ретроспективном анализе историй болезни, при поступлении и при выписке не было различий по данным шкалам. Однако при долгосрочном наблюдении в сравнении с 2020 г. отмечается положительная динамика. Один пациент умер, причина смерти неизвестна. С другим пациентом связь установить не удалось. У опрошенных пациентов повторного инсульта не наблюдалось.

На диаграммах 4 и 5 представлены сравнительные оценки пациентов по соответствующим шкалам.

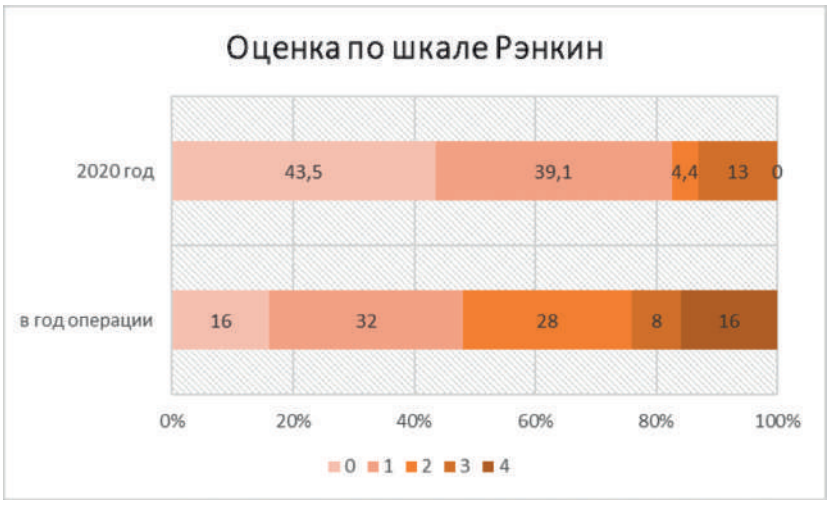

Диаграмма 4 – Оценка по шкале Рэнкин

Диаграмма 5 – Оценка по шкале Бартел

Как видно из представленных диаграмм в 2020 году отмечается улучшение по функциональным исходам. При анализе баллов по шкале Рэнкин у пациентов, в год проведения операции на сосудах, больше всего было пациентов с 1 степенью инвалидизации после инсульта – 32%. Частота встречаемости других степеней: 2 степень – 28%, 3 степень - 8%, 4 степень - 16%. Без инвалидности 16%. Стоит обратить внимание на то, что при оценке степеней инвалидизации в 2020 году пациентов с 4, самой тяжелой, степенью инвалидизации не было. Количество же пациентов по шкале Рэнкин 0 и 1 возросло до 43,5% и 39,1% соответственно. Частота встречаемости других степеней: 2 – 4,4%, 3 – 13%.

При оценке пациентов по шкале Бартел наблюдается идентичная положительная тенденция. В год операции независимых пациентов было – 48%, имеющих легкую зависимость – 16%, умеренно зависимых – 20%, с выраженной зависимостью – 16%. В 2020 году количество независимых пациентов резко увеличилось, показатель достиг 78,3%. Имеющих легкую зависимость 4,35%, умеренно зависимых – 13%, с выраженной зависимостью – 4,35%. Шкалы измеряют функциональный статус пациентов, следовательно, улучшение показателей по шкалам свидетельствует о возросшей активности пациентов. Таким образом, отмечается положительная динамика после хирургической реваскуляризации пациентов.

Представляем вашему вниманию клинический случай. Пациент, мужского пола, 2003 г.р. поступил 21.07.2014 в нейрохирургическое отделение с жалобами на приступообразные головные боли, периодическую потерю сознания, нарушение речи, быструю утомляемость, снижение памяти.

В неврологическом статусе: сознание ясное (15 баллов по шкале комы Glasgow). Адекватен, ориентирован в пространстве и времени. Острота зрения субъективно не снижена. Нарушений чувствительности нет. Сила мышц конечностей в норме. Тонус мышц не снижен. Парезов не выявлено.

Глубокие рефлексы D=S, патологические рефлексы не вызываются.

Ультразвуковое исследование (УЗИ) сосудов брахиоцефального ствола: равномерное стенозирование интракраниальной части внутренней сонной артерии с 2х сторон. Увеличена линейная скорость кровотока до 9,5 м/с по обеим позвоночным артериям (рис. 1).

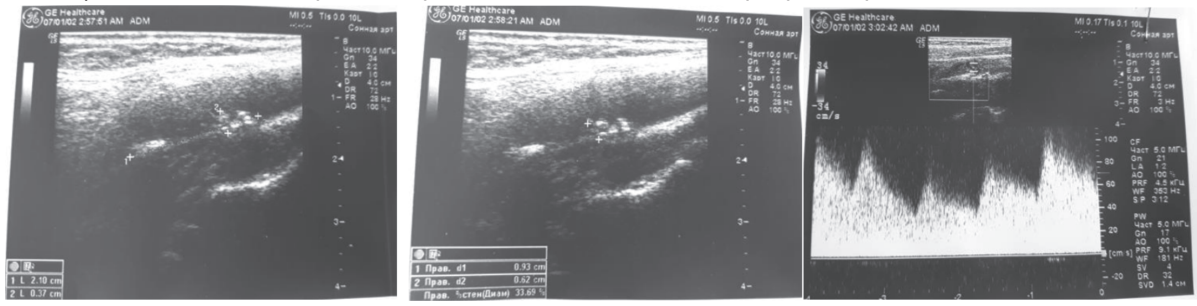

Рисунок 1 – УЗИ сосудов брахиоцефального ствола

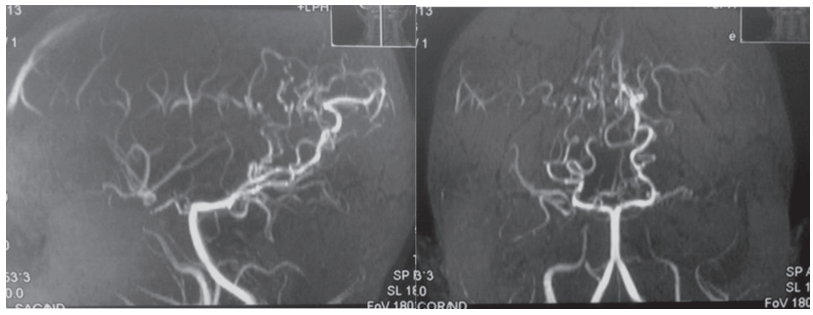

Рисунок 2 – МРА головного мозга. Видна мелкая сеть коллатеральных сосудов

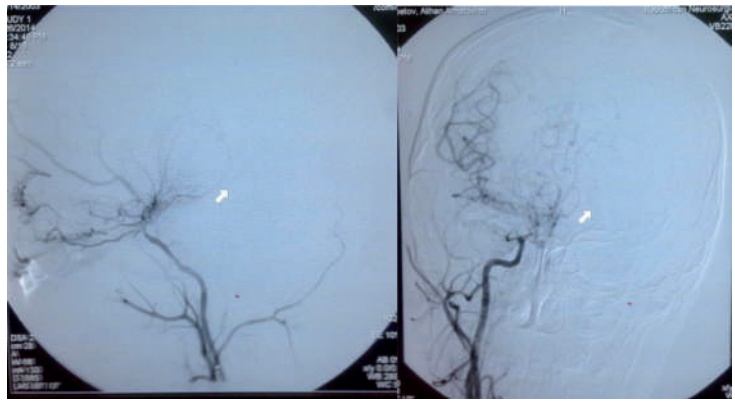

Рисунок 3 – Селективная церебральная ангиография

25.07.2014 была проведена селективная церебральная ангиография: где выявлен стеноз правой и левой внутренней сонной артерии на уровне супраклиноидного отдела. Правый и левый каротидный бассейны кровоснабжаются из позвоночных артерий через корковые коллатеральные анастомозы, через коллатеральную сеть из мелких многочисленных артерий в проекции Виллизиева круга, а также через анастомотические артерии из твердой мозговой оболочки справа и слева. По полученным данным был выставлен диагноз: Болезнь моя-моя. Цефалгический синдром (рис. 3). 30.07.2014 проведена операция: Левосторонняя височная краниотомия, двойной микрохирургический анастомоз между теменной и лобной ветвями левой поверхностной височной артерии и корковыми (височной и лобной) ветвями левой средней мозговой артерии.

Пациент выписан, и запланирован второй этап операции с правой стороны. Однако, 10.12.2014 у пациента случилось острое нарушение мозгового кровообращения по типу субарахноидального кровоизлияния в правом полушарии. 19.03.2015 в условиях АО НЦН выполнена операция: правосторонняя височная краниотомия, микрохирургический анастомоз между теменной ветвью правой поверхностной височной артерии и корковой ветвью правой средней мозговой артерии

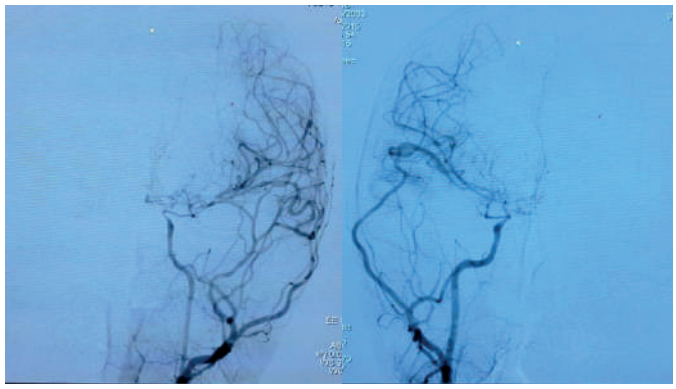

Рисунок 4 – Селективная церебральная ангиография (прямая проекция) от 26.03.2015 г.

26.03.2015 Селективная церебральная ангиография: на полипозиционных селективных церебральных ангиограммах отмечается: двойной микрохирургический анастомоз между теменной и лобной ветвями левой поверхностной височной артерии (ПВА) и корковыми (височной и лобной) ветвями левой средней мозговой артерии. сосудистый анастомоз между теменной ветвью ПВА и височной корковой артерией справа. Анастомозы функционируют адекватно. Представлено на рисунках 4, 5.

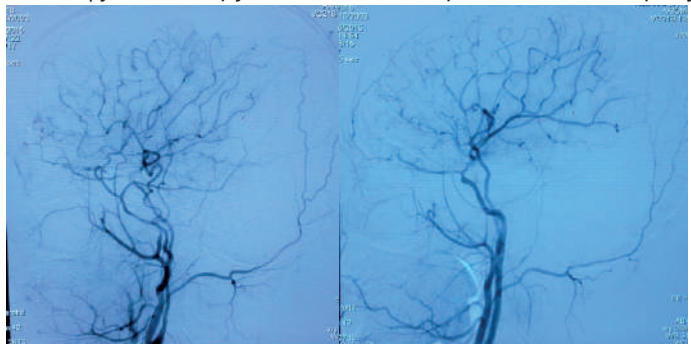

Рисунок 5 – Селективная церебральная ангиография (боковая проекция) от 26.03.2015 г.

С 2014 по 2021 гг. у пациента повторных инсультов не наблюдалось. В 2021 году в неврологическом статусе: без патологии. Выполнена МРТ, МРА головного мозга (рис. 6). Осмотрен офтальмологом: OU – ангиопатия сетчатки, миопия слабой степени.

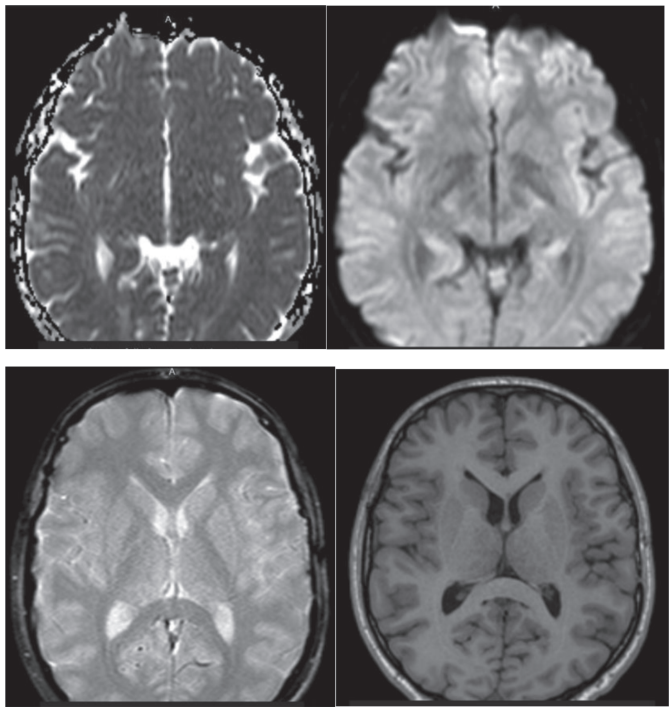

Рисунок 6 – МРТ головного мозга от 2021 г.

Заключение. Из 25 обследованных пациентов 84% азиаты. По данным серии наших наблюдений основным клиническим проявлением в 36% были ишемические инсульты, реже встречаются другие проявления: геморрагический инсульт 28%, головные боли 20%, ТИА и судорожные приступы по 8%. Отмечается четкая положительная динамика после хирургической реваскуляризации пациентов. Проведенное хирургическое лечение позволило предотвратить развитие прогрессирования заболевания и появление повторных клинических проявлений недостаточности мозгового кровообращения. Пациентов динамически наблюдали вплоть до 2020 года. Результаты оперативного лечения основывались на данных контрольных ангиограмм и клинических данных. КТ-перфузия делалась в единичных случаях, поэтому эти данные не были включены в данную статью. Динамика функционального статуса пациентов оценивалась с помощью шкал Рэнкина и Бартел. В результате анализа клинического материала отмечена положительная динамика после хирургической реваскуляризации пациентов с болезнью Моя-моя, так как проведенное хирургическое лечение позволило предотвратить развитие прогрессирования заболевания и развитие повторных нарушений в виде недостаточности мозгового кровообращения.

REFERENCES

1. Takeuchi K.S. Hypoplasia of bilateral internal carotid arteries // Brain Nerve. 1957. V. 9. P. 37–43.
2. Suzuki J., Takaku A. Cerebrovascular “moyamoya” disease. Disease showing abnormal net-like vessels in base of brain // Arch Neurol. 1969. 20(3). P. 288-299.
3. Baba T., Houkin K., Kuroda S. Novel epidemiological features of moyamoya disease. Journal of Neurology, Neurosurgery & Psychiatry. 2008. 79(8). P. 900–904. doi:10.1136/jnnp.2007.130666.
4. Uchino K., Johnston S.C., Becker K.J., Tirschwell D.L. Moyamoya disease in Washington State and California // Neurology. 2005 Sep 27. 65(6). P. 956-8. doi: 10.1212/01.wnl.0000176066.33797.82
5. Scott R.M., Smith E.R. Moyamoya disease and moyamoya syndrome // N Engl J Med. 2009. 360(12). P. 1226–1237. https://doi.org/10. 1056/NEJMra0804622.
6. Takahashi A., Fujiwara S., Suzuki J. Long-term follow-up angiography of moyamoya disease--cases followed from childhood to adolescence // No Shinkei Geka. 1986 Jan. 14(1). P. 23-9. Japanese. PMID: 3951660.
7. Kamada F., Aoki Y., Narisawa A. et al. A genome-wide association study identifies RNF213 as the first Moyamoya disease gene // J Hum Genet. 2011. 56. P. 34–40. https://doi.org/10.1038/jhg.2010.132.
8. Liu W., Morito D., Takashima S., Mineharu Y., Kobayashi H., et al. Identification of RNF213 as a Susceptibility Gene for Moyamoya Disease and Its Possible Role in Vascular Development // PLOS ONE. 2011. 6(7). P. e22542. https://doi.org/10.1371/journal.pone.0022542.
9. Bang O.Y., Chung J.W., Cha J., Lee M.J., Yeon J.Y., Ki C.S., et al. A polymorphism in RNF213 is a susceptibility gene for intracranial atherosclerosis // PLoS One. 2016. 11(6). e0156607. https://doi.org/10.1371/journal.pone.0156607.
10. Fukushima H., Takenouchi T., Kosaki K. Homozygosity for moyamoya disease risk allele leads to moyamoya disease with extracranial systemic and pulmonary vasculopathy // Am J Med Genet A. 2016. 170(9). P. 2453–6. https://doi.org/10.1002/ajmg.a.37829.
11. Chang S.A., Song J.S., Park T.K., Yang J.H., et al. Nonsyndromic peripheral pulmonary artery stenosis is associated with homozygosity of RNF213 p.Arg4810Lys regardless of co-occurrence of moyamoya disease // Chest. 2018. 153(2). P. 404–13. https://doi.org/10.1016/j.chest.2017.09.023.
12. Wang Y., Yang L., Wang X. et al. Meta-analysis of genotype and phenotype studies to confirm the predictive role of the RNF213 p.R4810K variant for moyamoya disease https://doi.org/10.1111/ene.14635
13. World Health Organization: Cardiovascular Disease Fact Sheet 37 Geneva, WHO. Available at: www.who.int/mediacentre/factsheets/fs317.
14. Ramirez L., Kim-Tenser M.A., Sanossian N., et al. Trends in Acute Ischemic Stroke Hospitalizations in the United States // J Am Heart Assoc. 2016. 5(5). P. e003233. doi:10.1161/JAHA.116.003233.
15. Zhao M., Deng X., Gao F., Zhang D., Wang S., et al. Ischemic Stroke in Young Adults with Moyamoya Disease: Prognostic Factors for Stroke Recurrence and Functional Outcome after Revas-

cularization // World Neurosurgery. 2017. doi: 10.1016/ j.wneu.2017.03.146.
16. Ding J., Zhou D., Paul Cosky E.E., et al. Hemorrhagic Moyamoya Disease Treatment: A Network Meta-Analysis // World Neurosurgery. 2018. Volume 117. P. e557-e562. ISSN 1878-8750. https://doi.org/10.1016/j.wneu.2018.06.076.
17. Sun H., Wilson C., Ozpinar A., Safavi-Abbasi S., Zhao Y., Nakaji P., et al. Perioperative complications and long-term outcomes after bypasses in adults with moyamoya disease: a systematic review and meta-analysi // World Neurosurg. 2016. 92. P. 179-188.
18. Qian C., Yu X., Li J., Chen J., Wang L., Chen G. The efficacy of surgical treatment for the secondary prevention of stroke in symptomatic moyamoya disease: a meta-analysis. Medicine (Baltimore). 2015. 94. P. e2218.
19. Kim H., Jang D.K., Han Y.M.., Sung JH., Park I.S.., Lee KS., et al. Direct bypass versus indirect bypass in adult moyamoya angiopathy with symptoms or hemodynamic instability: a meta-analysis of comparative studies. World Neurosurg. 2016. 94. P. 273-284.
20. Wakai K., Tamakoshi A., Ikezaki K., Fukui M., et al. Epidemiological features of moyamoya disease in Japan: findings from a nationwide survey // Clin Neurol Neurosurg. 1997. 99(Suppl 2). P. S1–S5.
21. Baba T., Houkin K., Kuroda S. Novel epidemiological features of moyamoya disease // J Neurol Neurosurg Psychiatry. 2008. 79(8). P. 900–904. https://doi.org/10.1136/jnnp.2007.130666.

Е.Б. Аділбеков[1], А.Г. Сахипова (к.м.н.)[1], Б.А. Кунакбаев[1], Б.Б. Аділбекова (PhD)[2], Ғ.Қ. Қырғызбай[1]

[1] «Ұлттық нейрохирургия орталығы» АҚ, Нұр-Сұлтан қ, Қазақстан
[2] «Астана медицина университеті» КЕАҚ, Нұр-Сұлтан қ., Қазақстан

МОЯ-МОЯ АУРУЫ БАР ПАЦИЕНТТЕРДЕ ОПЕРАЦИЯЛЫҚ АРАЛАСУДАН КЕЙІНГІ КЛИНИКАЛЫҚ КӨРІНІСТЕРДІҢ ДИНАМИКАСЫ

Кіріспе. Моя-моя ауруы - бұл прогрессивті ауру, бұл ми артерияларының екі жақты стеноздық окклюзиясына әкеледі. Соңғы жылдары моя-моя ауруына бағытталған зерттеулер санының өсуі байқалды. Өкінішке орай, моя-моя ауруын емдеу туралы деректер Қазақстанда жоқ. Ақпараттың төмендігі, өз кезегінде, моя-моя ауруы бар науқастарға нақты диагноз қоюды кешіктіруге әкеледі.

Әдістер. Зерттеуге 2013-2020 жылдар аралығында Ұлттық нейрохирургия орталығында ем алған, моя-моя ауруы диагнозы бар 25 пациент енгізілді. Талдауға пациенттердің келесі сипаттамалары енгізілді: жынысы, диагноз қойылған кездегі жасы, хирургиялық араласулар саны, аурудың клиникалық көріністері, емдеу және оның нәтижелері. Динамика Рэнкин мен Бартел шкалаларының көмегімен бағаланды.

Нәтижелер. Аурудың алғашқы көріністері ишемиялық инсультпен (36%), геморрагиялық инсультпен (28%), бас ауруымен (20%), өткінші ишемиялық өршумен (8%) және құрысумен (8%) сипатталады. 13 пациентке тамырлардың бір жағынан хирургиялық емдеу жүргізілді, қалған 12 пациентке екі жағынан хирургиялық араласу жүргізілді, бұл артериялардың зардап шеккен жағына және клиникалық көріністерінің ауырлығына байланысты болды. Рэнкин шкаласы бойынша операция жүргізілген жылы мүгедектігі жоқ пациенттер 16%-ды құрады, ал 2020 жылы олар 43,5% болды. Бартел шкаласы бойынша да оң үрдіс байқалды. Операция жасалған жылы өз-өзіне қызмет ете алатын пациенттер үлесі 48% болды, ал 2020 жылы олардың саны күрт өсті, бұл көрсеткіш 78,3%-ға жетті.

Қорытынды. Біздің бақылауларымыздың деректері бойынша пациенттердің 36%-да негізгі клиникалық көрініс ишемиялық инсульт болды, басқа көріністер сирек кездеседі. Пациенттердің хирургиялық реваскуляризациясынан кейін нақты оң динамика байқалады, өйткені хирургиялық емдеу аурудың дамуын және ми қан айналымы жеткіліксіздігінің қайталама клиникалық көріністерінің пайда болуын болдырмауға мүмкіндік берді.

Негізгі сөздер: моя-моя ауруы, моя-моя синдромы, ишемиялық инсульт, геморрагиялық инсульт, хирургиялық реваскуляризация.

E. Adilbekov[1], A. Sakhipova [1], B. Kunakbaev[1], B. Adilbekova (PhD)[2], G. Kirgizbai[1]

[1] JSC "National Centre for Neurosurgery", Nur-Sultan, Republic of Kazakhstan
[2] JSC Medical University Astana, Nur-Sultan, Republic of Kazakhstan

DYNAMICS OF CLINICAL MANIFESTATIONS AFTER SURGERY IN PATIENTS WITH MOYA-MOYA DISEASE

Introduction. Moya-moya disease is a progressive disease resulting in bilateral stenotic occlusion of the cerebral arteries. In recent years, there has been an increase in the number of studies focused on moya-moya disease. Unfortunately, there are no data on moya-moya disease therapy in Kazakhstan. Low awareness, in turn, leads to a delay in establishing an accurate diagnosis for patients with moya-moya disease.

Methods. The study included 25 patients diagnosed with moya-moya disease who were treated at the National Center for Neurosurgery for the period from 2013 to 2020. The study is retrospective and descriptive. The analysis included the following patient characteristics: gender, age at the time of diagnosis, number of surgical interventions, clinical manifestations of the disease, treatment performed and its results. The dynamics was assessed using the Rankin and Bartel scales.

Results. The primary manifestations of the disease are characterized by ischemic stroke (36%), hemorrhagic stroke (28%), headache (20%), TIA (8%) and seizures (8%). 13 patients underwent surgical treatment on the vessels on one side, the remaining 12 patients underwent surgery on both sides, depending on the side and severity of the clinical manifestations of the affected arteries. According to the Rankin scale, in the year of the operation, there are 16% of patients without disabilities. In 2020, they became 43.5%. On the Bartel scale, there is an identical positive trend. In the year of surgery, there were 48% independent patients, and in 2020 the number increased sharply, the figure reached 78.3%.

Conclusion. According to our series of observations, the main clinical manifestation in 36% was ischemic strokes. Other manifestations are less common. There is a clear positive dynamics after surgical revascularization of patients. The performed surgical treatment made it possible to prevent the development of disease progression and the appearance of repeated clinical manifestations of cerebrovascular insufficiency.

Keywords: moya-moya disease, moya-moya syndrome, ischemic stroke, hemorrhagic stroke, surgical revascularization.

УДК 616-006.328 : 616-073.753.8

Б.К. Ырысов, Н.А. Арстанбеков, К.Б. Ырысов

Кыргызская государственная медицинская академия им. И.К. Ахунбаева, г. Бишкек, Кыргызская Республика

МАГНИТНО-РЕЗОНАНСНО-ТОМОГРАФИЧЕСКИЕ ХАРАКТЕРИСТИКИ ВНУТРИЧЕРЕПНЫХ МЕНИНГИОМ

Введение. *Целью данного исследования является изучение характеристик магнитно-резонансной томографии (МРТ) типичных и атипичных/анапластических менингиом.*

Методы. *Были ретроспективно проанализированы истории болезней 54 пациентов, перенесших операции с резекцией менингиом головного мозга в период с апреля 2014 г. по ноябрь 2020 г. Для анализа МРТ типичных и атипичных/анапластических менингиом использовались как одномерный, так и многомерный анализ.*

Результаты. *За период исследования было выявлено 54 пациента. Гистопатологическое исследование хирургических образцов выявило 45 (83,3% - группа I) типичных менингиом и 9 (16,7% - группа 2) атипичных/анапластических менингиом. Многофакторный анализ подтвердил, что у атипичной/анапластической группы гораздо больше шансов иметь ограниченную диффузию (p = 0,02) и более высокие отношения Cho / Cr (p = 0,03).*

Выводы. *Менингиомы с ограниченной диффузией и более высоким соотношением Cho / Cr при МР-спектроскопии с большей вероятностью относятся к атипичному/анапластическому типу. Предоперационная МРТ с использованием этих последовательностей может предоставить важную информацию, которая может быть полезной для консультирования пациентов относительно прогноза, риска рецидива и необходимости адъювантной радиации в дополнение к хирургической резекции.*

Ключевые слова: *кажущийся коэффициент диффузии, опухоль головного мозга, магнитный резонанс, менингиома, ограниченная диффузия, спектроскопия.*

Введение. Менингиомы - это распространенные опухоли головного мозга, которые составляют около 25% внутричерепных опухолей у взрослых с гендерной предрасположенностью 2:11. Основой лечения симптоматических менингиом является максимальная хирургическая резекция с адъювантным облучением или без него в зависимости от гистологической классификации [1-3]. Около 90% менингиом представляют собой типичные менингиомы (степень I по ВОЗ), атипичные (степень II по классификации ВОЗ, 5-7%) и анапластические (степень III по классификации ВОЗ, 1-2%) менингиомы составляют лишь небольшую часть этих опухолей. Однако группа атипичных/анапластических пациентов обычно ведет себя более агрессивно и несет гораздо более высокий риск рецидива даже после полной тотальной резекции [4-6].

Компьютерная томография (КТ) и магнитно-резонансная томография (МРТ) - широко используемые методы визуализации для оценки внутричерепных поражений, включая менингиомы. Другие, более тонкие характеристики изображения также могут предоставить клинически важную информацию. По мере того, как технология медицинской визуализации становится все более продвинутой, все чаще используются другие МРТ-последовательности, включая диффузионно-взвешенную (DWI), перфузию (MRP), диффузионно-тензорную (DTI) и МР-спектроскопию (MRS), и они часто могут предоставить дополнительную информацию относительно опухоли перед операцией [7-9].

С целью дополнительно оценить способность этих МР-последовательностей различать типичные и атипичные/анапластические менингиомы, мы провели ретроспективное исследование, изучающее МР-диффузию, перфузию и спектроскопию в гистологически подтвержденных менингиомах.

К.Б. Ырысов, email: keneshbek.yrysov@gmail.com

Материалы и методы. Были ретроспективно проанализированы истории болезней 54 последовательных пациентов, перенесших резекции менингиомы в период с апреля 2014 г. по ноябрь 2020 г. Предоперационные МРТ-исследования, включая T1- и T2-взвешенные изображения (T1WI / T2WI), DWI, MRP, DTI и MRS, были проанализированы двумя сертифицированными нейрорадиологами. Характеристики МРТ записывались и сравнивались между типичной группой менингиомы и группой атипичной/анапластической. Критерий хи-квадрат и многомерный анализ использовались для анализа характеристик МР типичных и атипичных / анапластических групп менингиом. Все статистические анализы были выполнены с использованием SPSS, версия 21. Результаты считались статистически значимыми, если значение p было меньше 0,05.

МРТ-исследование выполняли с помощью сверхпроводящего магнита 1,5 Тл. МРТ-исследование проводилось со стереотаксической рамкой головы над головой пациента с квадратурной катушкой для головы. Обычные последовательности МРТ выполнялись без внутривенного контраста в аксиальной плоскости с помощью T1-взвешенного спинового эхо (SE) (TR / TE 600/14), T2-взвешенного быстрого спинового эхо (FSE) (TR / TE 5400/99) , и градиентное эхо, взвешенное по T2. После введения 0,1 ммоль / кг гадолиния была выполнена последовательность импульсов MRP, а затем были получены T1-взвешенные изображения SE в аксиальной, коронарной и сагиттальной плоскостях.

МРТ-изображение, взвешенное по диффузии, было получено с помощью однократного импульса, спинового эха, эхо-планарной последовательности со значениями b 0 и 1000 с / мм2. Изображения следов были получены путем одновременного применения чувствительных к диффузии градиентов в трех различных направлениях (градиенты x, y, z). Карты ADC были автоматически созданы с помощью программы FuncTool. Нейрорадиологи выполнили эти измерения на твердой части этих менингиом, демонстрирующих ограниченную диффузию, и на центральной части менингиом, которая не демонстрировала ограниченной диффузии. Были использованы области интереса (ROI) 0,25 см2. Были определены средние значения ADC и стандартные отклонения.

Анализ изображения FA был выполнен нейрорадиологами на твердой части менингиомы, демонстрирующей самую низкую фракционную анизотропию, или на центральной части этих менингиом без значительных различий в областях FA. Это было выполнено на внешней рабочей станции GE с использованием FuncTool. ROI 0,25 см2 использовали для определения средних значений FA.

Результаты и обсуждение. За период исследования было выявлено 54 пациента. Было 39 женщин и 15 мужчин, средний возраст 60 лет. Сорок пять пациентов (83,3% - группа 1) имели типичные (I степень по классификации ВОЗ) менингиомы; у девяти пациентов (16,7% - группа 2) были атипичные/анапластические (II / III степени по классификации ВОЗ) менингиомы. Все диагнозы были подтверждены и окончательно подтверждены сертифицированным старшим невропатологом.

Однофакторный анализ с использованием критерия хи-квадрат показал, что наличие ограниченной диффузии было гораздо более вероятно в группе 2 (p <0,01), значения кажущегося коэффициента диффузии (ADC) были значительно ниже в группе 2 (0,73 × 10 ~ 3 против 0,96). X 10 ”3 см2 / с, p = 0,03), а отношение холина к креатинину (Cho / Cr) было значительно выше в группе 2 по сравнению с группой 1 (8,8 против 5,1, p = 0,01). Многофакторный анализ подтвердил, что у атипичной / анапластической группы гораздо больше шансов иметь ограниченную диффузию (p = 0,02) и более высокие отношения Cho / Cr (p = 0,03). Хотя была и тенденция к более низким значениям ADC для группы 2 в многофакторном анализе, он не достиг статистической значимости (p = 0,10). Ни одна из других характеристик МР, включая rCBV из МР перфузии, фракционную анизотропию из последовательности DTI и спектроскопически рассчитанные уровни аланина и липидов, не показали статистически значимой корреляции со степенью менингиомы ни по критерию хи-квадрат, ни по многомерному анализу.

Менингиомы - наиболее частые экстрааксиальные внутричерепные новообразования. Прогностическая сила значения ADC из объединенных данных может быть определена с использованием средних и стандартных значений для атипичных/анапластических и типичных менингиом (0,74 × 10–3 ± 0,17 и 1,09 × 10–3 ± 0,33, соответственно). Вероятность атипичной/анапластической менингиомы до визуализации составляет около 8% на основе эпидемиологических данных; эта вероятность возрастает до 19%, когда значение ADC меньше или равно 0,8 X 10 3. И наоборот, отрица-

тельная прогностическая ценность (NPV) для атипичной/анапластической гистологии со значением ADC более 1,0 X 10 3 больше 99%. Соотношение Cho / Cr значительно выше при атипичных/анапластических менингиомах в нашей когорте.

Наши результаты МР-перфузии не достигли статистической значимости, но показали тенденцию, аналогичную результатам литературных данных (5,89 ± 3,86 для злокачественных и 7,16 ± 4,08 для доброкачественных менингиом). В то время как значения FA из последовательности DTI могут предсказывать твердость менингиом, в отличие от обычного МРТ 39, наши результаты не предполагают тенденции в прогнозировании гистопатологической степени.

Заключение. Менингиомы с ограниченной диффузией и более высоким соотношением Cho / Cr при МР-спектроскопии с большей вероятностью относятся к атипичному/анапластическому типу. Тенденция к более низким значениям ADC на DWI существует для более агрессивных типов, но это не достигает статистической значимости. Предоперационная МРТ с использованием этих последовательностей может предоставить важную информацию, которая может быть полезной для консультирования пациентов относительно прогноза, риска рецидива и необходимости адъювантной радиации в дополнение к хирургической резекции.

СПИСОК ЛИТЕРАТУРЫ

1. Корниенко В.Н., Пронин В.Н. Диагностическая нейрорадиология. М., 2007. - 1327 с.
2. Тиглиев Г.С., Олюшин В.Е., Кондратьев А.Н. Внутричерепные менингиомы. СПб.: Изд. РНХИ им. проф. А.Л. Поленова, 2001. - 260 с.
3. Deborah L., Commins M.D., Atkinson R.D. et al. Review of Meningioma Histopathology // Neurosurg. Focus. - 2012. - Vol. 23. - № 4. - P. 83.
4. Батороев Ю.К., Ермолаев Ю.Ф., Сороковиков В.А. Дифференцированные подходы к послеоперационному лечению больных менингиомами.// Неврологический вестник. – 2009. – T.XLI, вып.1. – С.74– 78.
5. Bradac G.B., Riva A., Schorner W. MRI in the study of intracranial meningeomas // Computer Aided Neuroradiology / Ed. by A. Calabro, M. Leonardi. - Roma: CIC, 2017. – 200 p.
6. Abramovich C.M., Prayson R.A. MIB-1 labeling indices in benign, aggressive, and malignant meningiomas: a study of 90 tumors // Hum. Pathol. - 2014. - Vol. 29 (12). - P. 1420-1427.
7. Акшулаков С.К., Рыскельдиев Н.А., Махамбетов Е.Т., Оленбай Г.И. и др. Оптимизация хирургического лечения гигантских менингиом крыльев основной кости // Нейрохирургия и неврология Казахстана. - 2011. - №4 (25). – С. 25-28.
8. Sze G. Diseases of the intracranial meninges: MR imaging features// AJR. - 2013. - V. 160. - P. 727-733.
9. Kaplan R., Coon S., Drayer B. MR characteristics of meningioma subtypes at 1.5 Tesla // J. Comput. Assist. Tomogr. - 2012. - V.16. - P. 366-371.

Б.К. Ырысов, Н.А. Арстанбеков, К.Б. Ырысов
И.К. Ахунбаев атындағы Қырғыз мемлекеттік медициналық академия, Бішкек қ., Қырғыз Республикасы

БАС СҮЙЕК ІШІНДЕГІ МЕНИНГИОМАЛАРДЫҢ МАГНИТТІ-РЕЗОНАНСТЫҚ-ТОМОГРАФИЯЛЫҚ СИПАТТАМАЛАРЫ

Кіріспе. Зерттеудің мақсаты типтік және атиптік/анапластикалық менингомалардың магнитті-резонанстық томографиясының (МРТ) сипаттамаларын зерттеу болып табылады.

Әдістер. Біз 2014 жылдың сәуірі мен 2020 жылдың қараша айы аралығында мидың менингомаларын резекциялау арқылы операция жасатқан 54 пациенттің жағдайын ретроспективті түрде талдадық. Типтік және атиптік/анапластикалық менингиомалардың МРТ-ін талдау үшін бір айнымалы және көп өзгермелі анализдер қолданылды.

Нәтижелер. Зерттеу кезеңінде 54 науқас анықталды. Хирургиялық үлгілерді гистопатологиялық зерттеу кезінде 45 типтік (83,3% - I топ) менингомалар және 9 (16,7% - 2 топ) атиптік/анапластикалық менингомалар анықталды. Көп айнымалы талдау атиптік/анапластикалық топтың шектеулі диффузияға (p = 0.02) және Cho / Cr коэффициенттеріне (p = 0.03) қарағанда әлдеқайда ықтимал екендігін растады.

Қорытынды. Шектелген диффузия мен МРТ-да Cho / Cr коэффициенті жоғары менингомалар атиптік/анапластикалық типте болуы ықтимал. Осы тізбекті қолданатын операция алдындағы МРТ пациенттерге хирургиялық резекциядан басқа болжам, қайталану қаупі және адъювант сәулеленудің қажеттілігі туралы кеңес беруде пайдалы болуы мүмкін маңызды ақпаратты бере алады.

Негізгі сөздер: айқын диффузия коэффициенті, ми ісігі, магниттік резонанс, менингиома, шектеулі диффузия, спектроскопия.

B.K. Yrysov, N.A. Arstanbekov, K.B. Yrysov
Kyrgyz State Medical Academy named after I. K. Akhunbayev, Bishkek, Kyrgyz Republic

MAGNETIC RESONANCE IMAGING CHARACTERISTICS OF INTRACRANIAL MENINGIOMAS

Introduction. The aim of this study is to study the characteristics of magnetic resonance imaging (MRI) of typical and atypical/anaplastic meningiomas.

Methods. The medical histories of 54 patients who underwent operations with resection of brain meningiomas in the period from April 2014 to November 2020 were retrospectively analyzed. Both one-dimensional and multivariate analyses were used to analyze the MRI of typical and atypical/anaplastic meningiomas.

Results. During the study period, 54 patients were identified. Histopathological examination of surgical samples revealed 45 (83.3% - group I) typical meningiomas and 9 (16.7% - group 2) atypical/anaplastic meningiomas. Multivariate analysis confirmed that the atypical/anaplastic group was much more likely to have limited diffusion (p = 0.02) and higher Cho / Cr ratios (p = 0.03).

Conclusion. Meningiomas with limited diffusion and a higher Cho / Cr ratio in MR spectroscopy are more likely to be of the atypical/anaplastic type. Preoperative MRI using these sequences can provide important information that may be useful in advising patients about prognosis, risk of relapse, and the need for adjuvant radiation in addition to surgical resection.

Keywords: apparent diffusion coefficient, brain tumor, magnetic resonance, meningioma, limited diffusion, spectroscopy.

СЛУЧАЙ ИЗ ПРАКТИКИ

УДК 616-006.328 : 614.14-005.6

Е.К. Дюсембеков (д.м.н.)[1], Е.Б. Алгазиев[1], А.К. Жанисбаев[2], С.М. Анартаев[2], И.А. Канлов[2], М.Б. Аргумбаев[1]

[1] Казахский национальный медицинский университет имени С.Д. Асфендиярова, г. Алматы, Казахстан
[2] ГКП на ПХВ «Городская клиническая больница №7», г. Алматы, Казахстан

ОСТРАЯ МАССИВНАЯ ТРОМБОЭМБОЛИЯ ЛЁГОЧНОЙ АРТЕРИИ ПОСЛЕ УДАЛЕНИЯ МЕНИНГИОМЫ

В статье представлен клинический случай успешного лечения острой массивной тромбоэмболии лёгочной артерии у пациента после удаления менингиомы. Известно, что частота тромбозов глубоких вен нижних конечностей (ТГВ) в нейрохирургической практике достаточно высока, и может достигать 25-34%. ТГВ является основной причиной более грозной тромбоэмболии легочной артерии (ТЭЛА), частота которой составляет от 1,5% до 3%. На сегодняшний день медицина располагает несколькими эффективными инструментами лечения пациентов с ТЭЛА: от антикоагулянтной терапии до хирургических методов реперфузии. Благодаря слаженной работе в современных многопрофильных клиниках интервенционных кардиохирургов, реаниматологов и нейрохирургов, обеспечивающих своевременную и высокоспециализированную помощь, становится возможным спасение жизней пациентов даже с такой тяжелой и жизнеугрожающей патологией как острая массивная тромбоэмболия легочных артерий.

Ключевые слова: *тромбоз глубоких вен нижних конечностей, тромбоэмболия легочной артерии, экстрацеребральные осложнения, сердечно-легочная реанимация, эндоваскулярная реперфузия.*

АКТУАЛЬНОСТЬ

Согласно данным различных авторов частота тромбозов глубоких вен нижних конечностей (ТГВ) в нейрохирургической практике поразительно высока, поскольку в некоторых случаях бессимптомное течение может достигать 25-34% [1, 2]. Частота симптоматических ТГВ по совокупным данным варьируются от 1% до 4% [3, 4]. ТГВ представляет собой основную причину более грозной тромбоэмболии легочной артерии (ТЭЛА), частота которой составляет от 1,5% до 3% [3]. ТЭЛА в свою очередь является одной из основных экстрацеребральных причин неблагоприятного исхода у нейрохирургических пациентов с летальностью от 9%до 50% [1, 3].

Патофизиология ТГВ у хирургических пациентов достаточно хорошо изучена. Очевидным является наличие длительной общей анестезии и периодов ограниченной подвижности пациента после операции. Триада Вирхова, описанная еще в XIX веке, лаконично объясняет факторы риска тромбообразования. Этот патологический процесс провоцируется любым повреждением венозной стенки, замедлением кровотока и состоянием гиперкоагуляции. В нейрохирургической практике венозный застой нижних конечностей, как правило, является следствием длительной неподвижности пациента, тогда как гиперкоагуляция может быть вторичной по отношению к неизбежному повреждению тканей мозга после операции, воспалению, патофизиологии самой опухоли (синтез прокоагулянтов), длительной установки венозного катетера, назначению стероидов и проведению химиотерапии. Уже давно доказано что, у пациентов после проведения операций по поводу удаления опухолей головного мозга, увеличен риск возникновения ТГВ по сравнению с другими операциями [5, 6]. В большинстве случаев ТГВ развивается в течение первой недели после ней-

М.Б. Аргумбаев, email: maksimus777555@gmail.com

рохирургии и ее возникновение имеет линейную корреляцию с продолжительностью операции [1].

Согласно предложенным классификациям, ТЭЛА различают по характеру течения на следующие формы: молниеносную (развитие клинической картины в течение минут), острую (длящуюся часы), подострую (длящуюся дни) и рецидивирующую. По степени вовлечения артериального русла выделяют: массивную ТЭЛА — при поражении более 50% бассейна легочных артерий (перекрытие ствола и главных ветвей легочной артерии); субмассивную ТЭЛА — с признаками дисфункции правого желудочка с вовлечением 25-50% бассейна; немассивную ТЭЛА — без изменений функции правого желудочка, <25% вовлеченных артерий. В основе клинической классификации лежит балльная оценка риска смертности от ТЭЛА, согласно этому выделяют 5 классов: класс I - очень низкий 30-дневный риск смертности (0-1,6%); класс II - низкий риск смертности (1,7- 3,5%); класс III - умеренный риск смертности (3,2-7,1%); класс IV - высокий риск смертности (4-11,4%); класс – V очень высокий риск смертности (10-24,5%) [7].

На сегодняшний день медицина располагает несколькими эффективными инструментами лечения пациентов с ТЭЛА: от антикоагулянтной терапии до хирургических методов реперфузии. В данной статье представлено клиническое наблюдение успешного ведения пациента с массивной ТЭЛА, перенесшего нейрохирургическое вмешательство.

КЛИНИЧЕСКИЙ СЛУЧАЙ

Пациент К, 61 года, оперирован в условиях нашей клиники в плановом порядке по поводу конвекситальной менингиомы левой теменной доли. Была выполнена краниотомия и микрохирургическое удаление менингиомы Simpson I. Длительность операции 1 час 30 минут. Пациент после операции находился в отделении реанимации в течение 18 часов, после чего в стабильном состоянии без неврологического дефицита переведен в профильную палату. Ранний послеоперационный период протекал спокойно и без особенностей, проводилась антикоагулянтная терапия препаратом Клексан 0.4 п/к, также пациент находился в эластичных противоэмболических чулках. На пятые сутки после операции пациент был активизирован, разрешена умеренная ходьба, однако через 4 часа у пациента внезапно появилась одышка, снизилось артериальное давление до 80/50 мм рт. ст., возникла тахикардия до 130 уд/мин. На фоне прогрессивно нарастающей сердечно-сосудистой недостаточности пациент был переведен в отделение реанимации, где, не смотря на проводимую интенсивную терапию, у пациента произошла остановка сердечной деятельности, сразу же начаты реанимационные мероприятия. Сердечно-легочная реанимация длилась в течение 50 минут, в результате чего удалость восстановить сердечную деятельность. Мероприятия интенсивной терапии проводили одновременно с ускоренным комплексом диагностического обследования. После готовности анализа на D-димер (80 мг/л), маркеров ишемии миокарда, УЗДГ сосудов нижних конечностей и проведения ЭхоКГ (где подтвердилась перегрузка правых отделов сердца с выраженной шарообразной дилатацией ПП и ПЖ и соотношением передне-заднего размера ПЖ/ЛЖ = 1,4 см) была заподозрена острая массивная ТЭЛА очень высокого риска (класс V) на фоне тромбоза глубоких вен правой ноги. Учитывая клинику и лабораторно-инструментальные данные, а также невозможность проведения тромболитической терапии из-за высокого риска внутричерепного кровотечения, была проведена ангиопульмонография через 2 часа после появления первых симптомов. В ходе обследования, обнаружен массивный тромбоз обеих легочных артерий (ЛА), а также тромбоз их мелких ветвей (рис. 1). Был установлен аспирационный катетер Penumbra Indigo system CATH8 в правые и левые легочные артерии. Далее подключена аспирационная трубка Penumbra IST3. Следом, при помощи проводника сепаратора Penumbra SEP8 выполнена многократная аспирация тромбов из обоих ЛА. При контрольной ангиопульмонографии хороший ангиографический эффект, кровоток восстановлен полностью (рис. 2). Это позволило значительно улучшить перфузию лёгких, снизить давление в лёгочном стволе и несколько стабилизировать гемодинамику. По данным контрольной ЭхоКГ (на следующие сутки после операции), дилатации правых отделов сердца не выявлялось, отмечались зоны гипокинезии по нижнебоковой и переднебоковой стенке левого желудочка. В последующем, в течение двух суток больной находился на ИВЛ, а после восстановления уровня сознания был переведен на самостоятельное дыхание. Гемодинамика поддерживалась на вазопрессорах в течение 5 дней до стабилизации показателей, после чего пациент был переведен в профильное отделение, где пациент находился под наблюдением до выписки. Проводилась терапия (ксарелто

по 15 мг 2 раза в сутки) для дальнейшей нормализации гемодинамики и легочной деятельности. При выписке по контрольным анализам и Эхо-КГ сердечно-легочной деятельности отклонений не обнаружено, неврологического дефицита нет. В течение месяца после выписки повторных эпизодов ТЭЛА не было.

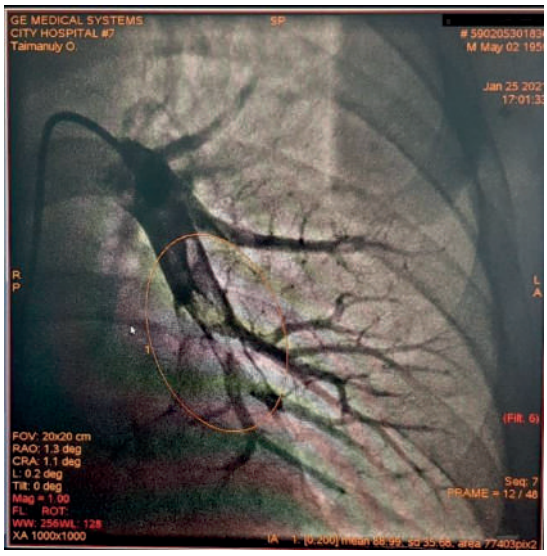

Рисунок 1 – Массивный тромбоз легочной артерии, а также тромбоз их мелких ветвей

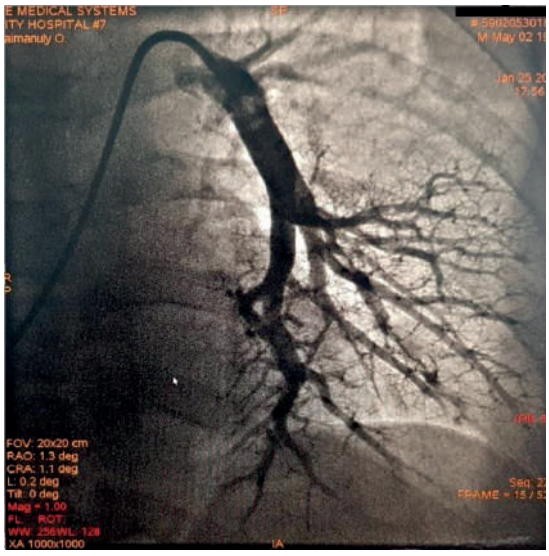

Рисунок 2 – Восстановление кровотока легочной артерии

ЗАКЛЮЧЕНИЕ

В представленном клиническом наблюдении продемонстрировано успешное проведение интенсивной терапии и эндоваскулярного вмешательства по поводу острой массивной ТЭЛА у пациента в раннем послеоперационном периоде после нейрохирургического вмешательства. Проведение эндоваскулярной тромбоэкстракции обусловлено не только лишь необходимостью быстрого восстановления кровотока по лёгочным артериям, но и наличием абсолютных противопоказаний к проведению системного тромболизиса в связи с высоким риском геморрагических осложнений в раннем послеоперационном периоде. Данный клинический пример демонстрирует эффективность хирургического метода реканализации при острой массивной ТЭЛА очень высокого риска, с сопутствующей ему своевременной и эффективной интенсивной терапией и диагностикой.

Благодаря слаженной работе в современных многопрофильных клиниках квалифицированных специалистов, в нашем случае интервенционных кардиохирургов, реаниматологов и нейрохирургов, обеспечивающих своевременную и высокоспециализированную помощь, становится возможным спасение жизней пациентов даже с такой тяжелой и жизне угрожающей патологией как острая массивная тромбоэмболия легочных артерий.

СПИСОК ЛИТЕРАТУРЫ

1. Ganau M., Prisco L., Cebula H., et al. Risk of Deep vein thrombosis in neurosurgery: State of the art on prophylaxis protocols and best clinical practices: review // J Clin Neurosci. - 2017 Nov. – V. 45.
2. Collen J.F., Jackson J.L., Shorr A.F., et al. Prevention of venous thromboembolism in neurosurgery: a metaanalysis // Chest. – 2008. – V. 134(2).
3. Shaikhouni A., Baum J., Lonser R.R. Deep Vein Thrombosis Prophylaxis in the Neurosurgical Patient: a review // Neurosurg Clin N Am. - 2018 Oct. – V. 29(4).
4. Rolston J.D., Han S.J., Bloch O., et al. What clinical factors predict the incidence of deep venous thrombosis and pulmonary embolism in neurosurgical patients // J Neurosurg. – 2014. – V. 121(4).
5. Chan A.T., Atiemo A., Diran L.K., Licholai G.P., McLaren Black P., Creager M.A., et al Venous thromboembolism occurs frequently in patients undergoing brain tumor surgery despite prophylaxis // J Thromb Thrombolysis. – 1999. – V. 8(2).
6. Jeraq M., Cote D.J., Smith T.R. Venous Thromboembolism in Brain Tumor Patients: Springer International Publishing Switzerland, 2016.
7. Клинический протокол диагностики и лечения «Тромбоэмболия легочной артерий» – Министерство здравоохранения и социального развития РК, 2016.

Е.К. Дюсембеков (м.ғ.д.)[1], Е.Б. Алгазиев[1], А.К. Жанисбаев[2], С.М. Анартаев[2], И.А. Канлов[2], М.Б. Аргумбаев[1]

[1] С.Ж. Асфендияров атындағы Қазақ ұлттық медицина университеті, Алматы қ., Қазақстан
[2] «№7 Қалалық клиникалық аурухана», Алматы қ., Қазақстан

МЕНИНГИОМАНЫҢ ХИРУРГИЯЛЫҚ ЕМІНЕН КЕЙІНГІ ӨКПЕ АРТЕРИЯСЫНЫҢ ЖЕДЕЛ МАССИВТІ ТРОМБОЭМБОЛИЯСЫ

Бұл мақалада менингиома ісігі алынып тасталған науқастағы өкпе артерияларының жедел массивті тромбоэмболиясының сәтті өткен емі баяндалған. Нейрохирургиялық тәжірибеде аяқтың терең веналарының тромбозы (ТВТ) өте жоғары жиілікте екені белгілі, тіпті 25-34 % дейін жетуі мүмкін. Терең веналардың тромбозы өкпе артерияларының тромбоэмболиясының негізгі себебі болып табылады, кездесу жиілігі 1,5%-дан 3%-ға дейін. Қазіргі кезде медицина саласында өкпе артерияларының тромбоэмболиясы бар науқастарды нәтижелі емдеудің бірнеше әдістері бар: олар антикоагулянтты терапиядан бастап хирургиялық реперфузия тәсілдерін қамтиды. Заманауи көпбейінді клиникада жоғары мамандандырылған және дер кезінде жасалған интервенционды кардиохирург, реаниматолог және нейрохирург мамандарының жұмысының нәтижесінде өмірге тікелей қауіпті өкпе артерияларының тромбоэмболиясы секілді аса қауіпті диагнозы бар науқастарды да құтқарып қалу мүмкіндігі туып отыр.

Негізгі сөздер: терең веналардың тромбозы, өкпе артерияларының тромбоэмболиясы, экстрацеребралды асқынулар, өкпе-жүрек реанимациясы, эндоваскулярлы реперфузия.

E.K. Dyusembekov (D.Med.Sci.)[1], E.B. Algaziev[1], A.K. Zhanisbaev[2], S.M. Anartaev[2], I.A. Kanlov[2], M.B. Argumbaev[1]

[1] Asfendiyarov Kazakh National Medical University, Almaty, Republic of Kazakhstan
[2] City Clinical Hospital № 7, Almaty, Republic of Kazakhstan

PULMONARY EMBOLISM AFTER SURGICAL RESECTION OF A MENINGIOMA

The article presents a clinical case of successful treatment of acute massive pulmonary embolism in a patient after resection of a meningioma.

The incidence of deep vein thrombosis in neurosurgical practice is astonishingly high as it might reach 25-34% in some reports, and represents the first cause for pulmonary embolism, which incidence is thought to be between 1,5% and 3%. Nowadays there are several options for treating patients with pulmonary embolism: from anticoagulant therapy to surgical methods of reperfusion. Effective multidisciplinary teams and coordinated team in our clinics can save the lives of people with pulmonary embolism.

Keywords: deep vein thrombosis, pulmonary embolism, complications after surgery of meningiomas, cardiopulmonary resuscitation, endovascular reperfusion.

ОБЗОР ЛИТЕРАТУРЫ

УДК: 616.8-089

А.В. Дубовой

Федеральное государственное бюджетное учреждение «Федеральный центр нейрохирургии», г. Новосибирск, Россия

ИСТОРИЯ РАЗВИТИЯ ЦЕРЕБРАЛЬНОЙ РЕВАСКУЛЯРИЗАЦИИ

Подробно описана история развития реваскуляризации головного мозга в мире; приведены ранее неопубликованные факты из истории церебральной реваскуляризации. Даны ссылки на оригиналы литературных источников; указаны авторы внедрения методик, даты их первого выполнения и журнальных публикаций.

Ключевые слова: *церебральная реваскуляризация, церебральные анастомозы, история реваскуляризации головного мозга, история церебральных анастомозов.*

Факты окклюзии внутренней сонной артерии были известны науке в течение длительного времени. Так, ещё в 1818 году John Abercombie [1] сообщил об окклюзии внутренней сонной артерии, как о причине стойких нарушений функции головного мозга, связав окклюзию с формированием очага ишемии в головном мозге. Позднее, в 1872 году Julius Cohnheim [2] и в 1881 году Carl Wernicke [3] полагали, что изменения в головном мозге могут быть вызваны окклюзией кровоснабжающих его сосудов. И только в 1905 году было опубликовано систематическое патологическое исследование окклюзий сонных артерий [4]. Однако лишь с появлением метода ангиографии стало возможным изучение патологии сосудов мозга. Между тем, из-за отсутствия технических возможностей о хирургии при этой патологии не было и речи.

История развития церебральной реваскуляризации начинается с попыток улучшения мозгового кровообращения, которые были предприняты в 1939 году William J. German и Max Taffel [5]. Они проводили операцию установки мышечного лоскута на сосудистой ножке (височная мышца) на кору головного мозга в теменно-височной области у обезьян (Macaca mulatta), что по сути было первой зафиксированной в литературе попыткой непрямой реваскуляризации – создания энцефаломиосингангиоза.

В апреле 1942 года Frederick E. Kredel [6] опубликовал статью, где описывал оперативное лечение трёх пациентов с ишемическим инсультом, выполняя им энцефаломиосинангиоз, однако в последующем он отказался от подобной операции в связи с частым развитием эпилептических припадков в послеоперационном периоде. Также одни из наиболее ранних попыток создания дополнительного пути коллатерального кровообращения (энцефаломиосинангиоза) для лечения ишемизированного бассейна предпринял Henschen в 1944 году. Считалось, что со временем мышца обеспечит небольшие микрососудистые соединения с мягкой мозговой оболочкой и паренхимой головного мозга. В 1950 году он же доказал факт новообразования сосудов между височной мышцей и мозгом [7]. Послеоперационные ангиограммы у детей, перенесших эту процедуру, действительно показывают улучшение кровотока в коре головного мозга.

Теоретическая идея операции по созданию экстра-интракраниального микрососудистого анастомоза впервые была высказана в 1912 году R. Crutrie.

Канадский невролог Charles Miller Fisher описал взаимоотношения поверхностных и внутричерепных сосудов, что явилось обоснованием для выполнения этой операции. В своей статье 1951 года «Окклюзия внутренней сонной артерии» [8] он заявил: "Вполне возможно, что когда-нибудь сосудистая хирургия найдет способ обойти окклюзированную часть артерии. Должен быть возможен анастомоз наружной сонной артерии или одной

К.Б. Ырысов, email: keneshbek.yrysov@gmail.com

из её ветвей с внутренней сонной артерией выше области сужения".

Сосудистый хирург Julius H. Jacobson и Ernesto L. Suarez в 1960 году описали технику создания микрососудистого анастомоза с использованием операционного микроскопа [9]. В эксперименте на животных, которые проводились в лаборатории R. M. Peardon Donaghy (в университете Вермонта), они создали действующий 2-мм артериальный анастомоз. Впоследствии Julius H. Jacobson совместно с R. M. Peardon Donaghy выполнят первую в мире микронейрохирургическую операцию – эндартерэктомию из средней мозговой артерии, к сожалению, неудачно.

В 1961 году нейрохирург James Lawrence Pool и радиолог D. Gordon Potts в своей работе «Аневризмы и артериовенозные аномалии головного мозга: диагностика и лечение» при лечении гигантской аневризмы описали выполненный ими анастомоз между поверхностной височной артерией и передней мозговой артерией с использованием вставки из пластиковой трубки. Пациент после хирургического вмешательства поправился и даже вернулся к работе. Однако ангиограммы, выполненные спустя 2 недели после операции, показали окклюзию графта [10].

Затем, в 1963 году E. Woringer (нейрохирург из Кольмара, Франция) и J. Kunlin (сосудистый хирург из Парижа, Франция) впервые создали высокопоточный обходной шунт из общей сонной артерии в интракраниальную часть внутренней сонной артерии, используя вставку из большой подкожной вены, у пациента с окклюзией внутренней сонной артерии на шейном уровне [11]. Операция проводилась в условиях гипотермии. В послеоперационном периоде пациент умер от тромбоэмболии лёгочной артерии, однако на секции была подтверждена проходимость шунта.

В 1965 году в журнале «Journal of Neurosurgery» была опубликована работа канадского нейрохирурга William M. Lougheed (Торонто, Канада), описывавшая удачный опыт открытой эмболэктомии из внутренней сонной, передней и средней мозговых артерий у 42-летней пациентки с ишемическим инсультом [12].

Работая в отделении нейрохирургии в Цюрихе (Швейцария), турецкий нейрохирург Mahmut Gazy Yaşargil интересовался вариантами применения техник микрососудистой хирургии в нейрохирургической практике. В частности, ему была интересна эмболэктомия из кортикальных отделов мозговых артерий. Доктор Åke Senning, заведующий отделением сердечно-сосудистой хирургии, посоветовал ему разработать методику, которая позволила бы выполнить такую процедуру.

Энтузиазм Mahmut Gazy Yaşargil возрос после сообщения E. Woringer и J. Kunlin о проведённой ими операции экстра-интракраниального шунтирования [11]. Во время Всемирного Конгресса нейрорадиологов в 1964 году, доктора William Sweet и Theodore Rasmussen посоветовали Mahmut Gazy Yaşargil связаться с профессором R. M. Peardon Donaghy. В конце концов, в 1965 году Mahmut Gazy Yaşargil посетил лабораторию профессора R. M. Peardon Donaghy в Берлингтоне, штат Вермонт (США), и начал своё обучение микрососудистым методикам. Его первоначальное обучение включало использование операционного микроскопа, микроинструментов и микрососудистых методик во время экспериментов на бедренных и сонных артериях мелких животных.

В 1966 году в лаборатории появился биполярный коагулятор, разработанный доктором Len Malis. В широком доступе появился тонкий нейлоновый шовный материал 9/0. Современные микрохирургические инструменты, аневризматические клипсы, используемые для остановки кровотока по реципиентной и донорской артериям, а также новый микроскоп со сбалансированной «плавающей» головой «OPMI-I» (созданный компанией «Carl Zeiss» в 1953 году) способствовали совершенствованию микрохирургической техники соединения сосудов. Совершенствовались и методы адевентициальной препаровки артерий. Сочетание этих условий позволило оперировать в сухом, не залитом кровью операционном поле и более тщательно выполнять тонкую работу по созданию сосудистых анастомозов.

Первоначально Mahmut Gazy Yaşargil пытался создавать обходной шунт между общей сонной артерией и средней мозговой артерией с использованием вставки из бедренной артерии, используя в качестве подопытных мелких животных. Но шунты подвергались тромбозу вскоре после запуска кровотока. Тогда и родилась идея выполнения анастомоза между поверхностной височной артерией и корковым сегментом средней мозговой артерии. Таким образом, в 1966 году Mahmut Gazy Yaşargil создал первый работающий анастомоз между поверхностной височной артерией и кортикальным сегментом средней мозговой артерии на собаке [13]. А к концу 1966 года им было выполнено уже более 30 подобных операций на собаках.

Профессор Mahmut Gazy Yaşargil вернулся в Цюрих, и 30 октября 1967 года выполнил операцию по созданию анастомоза между поверхностной височной артерией и корковым сегментом средней мозговой артерии у пациента с окклюзией средней мозговой артерии на фоне синдрома Марфана [14]. Позже он опубликует статью, описывающую первые 9 случаев подобного анастомоза, из которых семь было выполнено по поводу окклюзии внутренней сонной артерии и два как вспомогательная методика при лечении сложных аневризм [15].

Одним днём позже, 31 октября 1967 года, подобная операция была выполнена также и профессором R. M. Peardon Donaghy [14]. С этого времени началось бурное применение техники микрососудистого анастомоза для лечения ишемической болезни головного мозга.

В 1972 году профессор Mahmut Gazy Yaşargil применяет методику создания анастомоза между поверхностной височной и средней мозговой артериями для лечения 4-летнего ребёнка с правосторонней гемиплегией и анартрией на фоне болезни моя-моя. Принцип лечения заключался в создании анастомоза по типу «конец-в-конец» между поверхностной височной артерией и M2 сегментом средней мозговой артерии. Церебральная ангиография, выполненная ребёнку через 2 года, показала хорошее функционирование анастомоза, улучшение васкуляризации бассейна средней мозговой артерии. Симптомы гемипареза и анартрии у пациента регрессировали.

В 1973 году Jun Karasawa и Haruhiko Kikuchi публикуют в японском журнале «No Shinkei Geka» [16] свой опыт лечения болезни моя-моя с помощью создания прямого анастомоза между поверхностной височной артерией и кортикальной ветвью средней мозговой артерии. Несколько позже в Европе (в журнале «Surgical Neurology») профессор Hugo Krayenbühl публикует свой подобный опыт лечения болезни моя-моя [17].

Параллельно этому продолжалось развитие новых техник церебральной реваскуляризации. Так, в 1974 году Robert Francis Spetzler и Norman Chater описали анастомоз между затылочной артерией и корковым сегментом средней мозговой артерии у пациентов с проблемной поверхностной височной артерией [18]. Впоследствии Norman Chater опишет скелетотопические ориентиры точки, наиболее удобной для создания классического анастомоза между поверхностной височной артерией и корковыми сегментами средней мозговой артерии в области угловой извилины (Chater's point) [19, 20].

В 1971 году вышеупомянутый канадский нейрохирург William M. Lougheed в журнале «Journal of Neurosurgery» публикует случай успешного лечения 54-летней пациентки с окклюзией правой внутренней сонной артерии. Для восстановления мозгового кровотока была использована методика обходного шунтирования между общей сонной артерией и супраклиноидным отделом внутренней сонной артерии сразу же дистальнее переднего наклонённого отростка. В качестве графта была использована большая подкожная вена, взятая с ноги пациентки. В вене предварительно были удалены клапаны [21]. Для выполнения интракраниальной части анастомоза были использованы два непрерывных шва шёлковой нитью 8/0. В послеоперационном периоде ангиография показала хорошее функционирование венозного графта. Неврологический статус пациентки остался на дооперационном уровне. Так началась эра создания высокопоточных обходных шунтов (high-flow bypass).

Продолжалось развитие и упрощение техники высокопоточной реваскуляризации головного мозга для лечения хронической ишемии головного мозга. Так, в 1978 году американский нейрохирург Jim L. Story, работавший в Сан-Антонио (штат Техас, США), опубликовал в журнале «Neurosurgery» статью, где описывал случай успешной операции у пациента с хронической окклюзией правой внутренней сонной и правой позвоночной артерий. Заболевание проявлялось транзиторными ишемическими атаками в бассейне правой средней мозговой артерии. 29 августа 1977 года пациенту был создан обходной шунт между общей сонной артерией и 2-мм кортикальным сегментом средней мозговой артерии с помощью графта из большой подкожной вены [22].

Leo Nelson Hopkins в 1979 году в журнале «Neurosurgery» публикует статью, где описывает результаты лечения 11 пациентов с аневризмами внутренней сонной и средней мозговой артерий, которым проводилось создание обходного высокопоточного шунта с последующей окклюзией средней мозговой артерии или шейного отдела внутренней сонной артерии [23].

В 1980 году Robert Francis Spetzler в «Journal of Neurosurgery» описывает вариант экстра-интракраниального обходного шунтирования между подключичной артерией и корковой ветвью средней мозговой артерии [24]. В качестве вста-

вочного графта использовалась большая подкожная вена, которая проводилась позади ушной раковины в подкожном тоннеле. Расположение венозного графта соответствовало оси вращения головы, что исключало его перегиб и перекручивание при поворотах головы.

В том же 1980 году Robert Francis Spetzler выполнил необычную операцию реваскуляризации у 55-летнего пациента с окклюзией общей сонной, наружной сонной и внутренней сонной артерий слева. Используя вставку из большой подкожной вены он анастомозировал поверхностную височную артерию с правой стороны с ветвью левой средней мозговой артерии. Графт, переходящий справа налево расположился поверх конвекситальной поверхности черепа под сухожильным шлемом. Robert Francis Spetzler дал данной процедуре название «bonnet bypass» [25]. Восемь месяцев спустя анастомоз был состоятелен: пульсация графта прощупывалась под кожей на голове у пациента, ангиографически функционирование анастомоза также было подтверждено.

Robert Francis Spetzler также был пионером в использовании барбитуратов для метаболической нейропротекции при использовании длительного временного клипирования, а также в применении гепаринов для графтов [20, 26].

Интерпозиционные графты также применялись и для реваскуляризации бассейна передней мозговой артерии, до которого сложно было дотянуть поверхностную височную артерию. Так, Ryoji Ishii (университет города Ниигата, Япония) в 1983 году публикует случай лечения 30-летней пациентки с окклюзией правой передней мозговой артерии на фоне болезни мойамойа. Для лечения был использован обходной шунт между поверхностной височной артерией и правой каллёзо-маргинальной артерией. В качестве вставочного графта применялась подкожная вена предплечья (vena cephalica) [27].

Техники, применяемые для реваскуляризации бассейна передней циркуляции, вполне годились для применения и в задней циркуляции. Так, в мае 1978 года James Ivan Ausman, работавший в то время руководителем отделения нейрохирургии госпиталя имени Генри Форда в Детройте (штат Мичиган, США), публикует в журнале «Surgical Neurology» статью, где описывает случай создания высокопоточного обходного шунта между экстракраниальным отделом позвоночной артерии и задней нижней мозжечковой артерией. В качестве вставочного графта использовался участок лучевой артерии [28].

Затем в 1982 году Thoralf M. Sundt (Рочестер, штат Миннесота, США) в журнале «Neurosurgery» публикует статью, где описывает 14 случаев применения реваскуляризации заднего бассейна: 13 у пациентов с симптомными окклюзиями и стенозами базилярной артерии и 1 у пациента с гигантской аневризмой позвоночной артерии. Во всех случаях в качестве графта использовалась большая подкожная вена, а обходной шунт создавался между наружной сонной артерией и проксимальным сегментом задней мозговой артерии. Из 14 пациентов у пяти венозный графт подвергся окклюзии, которая послужила причиной малых инсультов в вертебро-базиллярном бассейне у двух пациентов, больших инсультов ещё у двух пациентов, а также в одном случае привела к летальному исходу. У семи пациентов зафиксирован отличный результат реваскуляризации, у двух хороший [29].

Позднее, в 1993 году, Yoshiyasu Iwai совместно с Laligam N. Sekhar (Питтсбург, штат Пенсильвания, США) в журнале «Acta Neurochirurgica» опубликовали статью, где описывали опыт обходного шунтирования поражённой интракраниальной части позвоночной артерии с помощью венозного графта. В одном случае позвоночная артерия была со всех сторон плотно окружена менингиомой, в другом – поражена гигантской аневризмой [30].

Tetsuya Morimoto в 1988 году публикует работу, описывающую использование технологии треппинга аневризм внутренней сонной артерии с предварительной реваскуляризацией высокопоточным обходным шунтом с использованием графта из лучевой артерии [31].

В 1990 году Robert Francis Spetzler описывает в журнале Neurosurgery опыт создания обходных шунтов между каменистым и супраклиноидным отделами внутренней сонной артерии с использованием вставки из подкожной вены бедра у 18 пациентов [32]. Из 18 оперированных пациентов с гигантскими аневризмами, стенозами внутренней сонной артерии, а также опухолями кавернозного синуса, у 2 обходной шунт тромбировался (у одного интраоперационно и был реканализирован путём удаления тромба, у другого в раннем послеоперационном периоде). Robert Francis Spetzler не забывает упомянуть, что пионером подобного типа обходного шунта является американский нейрохирург японского происхождения Takanori Fukushima, который впервые продемон-

стрировал его на 6-ом мастер-классе по хирургии основания черепа в октябре 1986 года. И несмотря на то, что эти данные нигде не опубликованы (имеется только ссылка на материалы мастер-класса [33]), в литературе закрепилось название данного типа обходного шунта как "Fukushima bypass".

Начиная с 1990 года в литературе появляются публикации относительно возможностей церебральной реваскуляризации при лечении сложных опухолей основания черепа [32]. Так, японские нейрохирурги Shinichiro Miyazaki и Takanori Fukushima в журнале Journal of Neurosurgery публикуют описание двух случаев резекции параганглиом с вовлечением внутренней сонной артерии, расположенных под основанием черепа (мужчина 23 лет и женщина 45 лет) с помощью предварительного создания обходного шунта между непоражённой частью шейного отдела внутренней сонной артерии и каменистой частью внутренней сонной артерии с использованием вставки из аутовены [34].

Важным шагом в микрохирургической церебральной реваскуляризации стало появление технологии ELANA (Excimer Laser-Assisted Nonocclusive Anastomosis). Технология эта была внедрена в клиническую практику профессором Cornelis A. F. Tulleken из университетского медицинского центра города Утрехт (Нидерланды). Технология начала разрабатываться с 1979 года и была призвана уменьшить количество ишемических осложнений, связанных с длительной окклюзией реципиентных артерий при формировании экстра-интракраниального или интра-интракраниального анастомоза. Для формирования отверстия в боковой стенке реципиентной артерии применялся Nd:YAG ниодимовый (иттрий-алюминиево-гранатовый) лазер. Кровоток по реципиентной артерии при этом не перекрывался, а вырезанный лазером участок сосудистой стенки реципиентной артерии засасывался отсосом. Первый клинический случай применения техники ELANA на человеке опубликован в журнале Journal of Neurosurgery в 1993 году. Пациентке 60 лет с двухсторонней окклюзией внутренних сонных артерий был выполнен анастомоз между стволом поверхностной височной артерии и супраклиноидным отделом внутренней сонной артерии. В качестве вставки была использована эпигастральная артерия. Контрольная ангиография, выполненная через 5 дней после операции, показала хорошее функционирование анастомоза [35].

В 1994 году японским нейрохирургом Hiroyasu Kamiyama был предложен вариант создания временного высокопоточного обходного шунта [36]. Суть метода заключалась в таком расположении руки пациента, когда предплечье находится в непосредственной близости к операционному полю на голове. Лучевая артерия выделялась, пересекалась только в дистальном участке, затем её конец вшивался дистальнее аневризмы. После запуска обходного кровотока проводились хирургические манипуляции на аневризме. После их окончания и запуска естественного (антеградного) кровотока, лучевая артерия отсекалась от зоны церебрального анастомоза. В случае же необходимости постоянного функционирования обходного шунта, лучевая артерия пересекалась в проксимальном участке (на предплечье) и создавался проксимальный анастомоз с наружной или общей сонной артериями на шейном уровне. В дальнейшем эта методика была усовершенствована другими японскими авторами и периодически применяется в мире и по сей день [37].

В 1996 году японский нейрохирург Hiromu Hadeishi («НИИ Мозга и кровеносных сосудов», Акита, Япония) в журнале Journal of Neurosurgery опубликовал случай создания высокопоточного обходного шунта между V3 сегментом позвоночной артерии и M2 сегментом средней мозговой артерии [38]. Операция была проведена в экстренном порядке у 57-летнего онкологического пациента (карционома шеи) с массивным кровотечением из правой внутренней сонной артерии на фоне её постлучевого некроза. Внутреннюю сонную артерию пришлось перевязать. Поверхностная височная артерия была повреждена ввиду использования её на предыдущих этапах лечения для химиотерапии, поэтому для реваскуляризации бассейна правого каротидного бассейна был выбран указанный тип обходного высокопоточного шунта. В качестве вставочного графта использовалась лучевая артерия пациента. Ангиограммы, выполненные спустя 6 дней после операции, показали хорошее функционирование обходного шунта и заполнение всего бассейна правой внутренней сонной артерии.

Следующим этапом развития церебральной реваскуляризации стало внедрение в клиническую практику интра-интракраниальных анастомозов. Первые публикации, описывающие анастомозирование интракраниальных артерий, относятся к 1981-1982 годам. Так, Zentaro Ito («НИИ Мозга и кровеносных сосудов», Акита, Япония) в 1981

году в журнале «Neurologia Medico-Chirurgica» описывает 5 случаев создания интра-интракраниальных анастомозов между А2 или А3 сегментами передних мозговых артерий, два из которых были выполнены по поводу сложных аневризм передней соединительной артерии, а три — по поводу спонтанной односторонней окклюзии прекоммуникантного или коммуникантного сегментов передней мозговой артерии. Первый случай подобного вмешательства профессор Ito датирует 1974 годом, где было выполнено отсечение левого А2 сегмента от мешка сложной аневризмы передней соединительной артерии. Затем отсечённый сегмент был реимплантирован в А2 сегмент правой передней мозговой артерии. Все техники интракраниальных анастомозов были теоретически разделены им на 4 типа: 1) анастомозы А2-А2 «конец-в-бок»; 2) анастомозы А2-А2 «бок-в-бок»; 3) анастомозы А3-А3 «конец-в-бок»; 4) анастомозы А3-А3 «бок-в-бок» [39].

В 1982 году Robert R. Smith из медицинского центра университета Миссисипи (Джексон, штат Миссисипи, США) публикует случай успешного лечения 67-летнего пациента с фузиформной аневризмой правой перикаллёзной артерии путём реанастомозирования – иссечения поражённого 7-миллиметрового участка и сшивания артерии по типу «конец-в-конец» [40].

Поиски литературных источников о пионере интра-интракраниальных анастомозов привели снова к легендарному нейрохирургу Mahmut Gazy Yaşargil. Так, в своей книге «Microsurgery: applied to Neurosurgery» (страница 118) Mahmut Gazy Yaşargil описывает случай создания им интра-интракраниального анастомоза между двумя фронто-полярными артериями у пациента с отсутствующей передней соединительной артерией для лечения гигантской фузиформной аневризмы кавернозного отдела левой внутренней сонной артерии [14].

В 1985 году Jose Cabezudo Artero и James Ivan Ausman в журнале Surgical Neurology публикуют статью, в которой на анатомическом материале обосновываются всевозможные типы интра-интракраниальных анастомозов в бассейне средней мозговой артерии («конец-в-конец», «конец-в-бок», «бок-в-бок») [41].

С начала XXI века ведутся поиски альтернативных донорских источников для реваскуляризации. В 2001 году в журнале «Анналы сосудистой хирургии» («Annals of Vascular Surgery») турецкие анатомы и нейрохирурги публикуют статью, посвящённую использованию нового типа донорского источника для реваскуляризации – верхнечелюстной артерии. Исследование проводилось на трупном материале. В качестве вставочного графта использовалась большая подкожная вена. Анастомозы создавались между верхнечелюстной артерией и супраклиноидным отделом внутренней сонной артерии [42]. Одним из основных преимуществ авторы указывали на короткую длину вставочного графта – 4-5 см, что уменьшало степень вероятности его тромбоза в результате перекручивания или сдавления в мягких тканях. При этом пересекалась верхнечелюстная артерия и проксимальный анастомоз со вставочным графтом создавался по типу «конец-в-конец».

Позднее, в 2004 году те же турецкие авторы публикуют в журнале «Acta Oto-Laryngologica» статью, посвящённую анатомическому исследованию возможности создания анастомоза между верхнечелюстной артерией и Р2 сегментом задней мозговой артерии с использованием вставочного графта из лучевой артерии. В этом исследовании также был использован кадаверный материал [43]. Отличием стало не только использование лучевой артерии в качестве вставочного графта, а также выполнение трансзигоматической краниотомии, то есть удаление скуловой дуги.

Начиная с 2010 года в публикации появляются статьи, посвящённые уже не анатомическим исследованиям возможности использования анастомозов с верхнечелюстной артерией, а клиническим. Пионером клинического применения верхнечелюстной артерии в качестве донора стал американский нейрохирург Saleem Abdulrauf («Университет Сент-Луиса», Сент-Луис, штат Миссури, США). В 2010 году в журнале «Neurosurgery» выходит его статья, описывающая клиническое применение анастомоза с верхнечелюстной артерией у 55-летней пациентки с двухсторонними фузиформными аневризмами внутренних сонных артерий кавернозно-клиноидной локализации, крупнее справа. Перед треппингом аневризмы правой ВСА был создан обходной шунт между верхнечелюстной артерией и М3 сегментом средней мозговой артерии. Примечательно то, что и проксимальный и дистальный анастомоз были выполнены по типу «конец-в-бок», то есть с сохранением кровотока по верхнечелюстной артерии, а в качестве вставочного графта была использована лучевая артерия [44]. Существенным минусом доступа к верхнечелюстной артерии стала его сложность, заключающаяся в том,

что для поиска использовалось высверленное в дне средней черепной ямки (большом крыле клиновидной кости) отверстие.

Почти одновременно, китайские авторы (Xiang'en Shi, 2011 год) из Sanbo Brain Hospital (Пекин, Китай) публикуют свой клинический опыт использования верхнечелюстной артерии в качестве донора в трёх случаях [45], а к 2017 году количество таких операций при гигантских аневризмах у авторов достигает 32 [46]. Помимо этого, авторы использовали верхнечелюстную артерию для реваскуляризации при лечении симптомной окклюзии внутренней сонной артерии.

Появляющиеся в дальнейшем в литературе публикации указывают на широкое внедрение в клиническую практику анастомозов с верхнечелюстной артерией [47, 48].

Развитие новых техник реваскуляризации головного мозга продолжается до сих пор, позволяя нейрохирургам решать всё новые задачи, умело применяя как уже существующие, так и новые техники, а также комбинируя различные их варианты.

REFERENCE

1. Berguer R., Kieffer E. Surgery of the Arteries to the Head // Surgery of the Arteries to the Head. 1992.
2. Cohnheim J. Untersuchungen ueber die embolischen Processe // Verlag von August Hirschwald, Berlin. 1872. URL: https://archive.org/details/untersuchungenue00cohn
3. Kletter G. The Extra-Intracranial Bypass Operation for Prevention and Treatment of Stroke // Springer-Verlag, Wien. 1979.
4. Chiari H. Ueber das Verhalten des Teilungswinkels der Carotis communis bei der Endarteritis chronica deformans // Verh Dtsch Ges Pathol. 1905. V. 9. P. 326–330.
5. German W.J., Taffel M. Surgical Production of Collateral Intracranial Circulation. An Experimental Study // Proc. Soc. Exp. Biol. Med. 1939. V. 42, № 1. P. 349–353.
6. Kredel F.E. Collateral cerebral circulation by muscle graft: Technique of operation with report of 3 cases. // South Surg. 1942. V. 10. P. 235–244.
7. Henschen C. Operative Revaskularisation des zirkulatorisch geschädigten Gehirns durch Auflage gestielter Muskellappen (Encephalo-Myo-Synangiose) // Langenbecks Arch. für Klin. Chir. 1950. V. 264. P. 392–401.
8. Fisher M. Occlusion of the internal carotid artery // AMA Arch Neurol Psychiatry. V. 65(3). P. 346–377.
9. Jacobson J.H., Suarez E.L. Microsurgery in the anastomosis of small vessels // Surg. Forum. 1960. V. 11. P. 243–245.
10. J. Lawrence Pool D.G.P. Aneurysms and Arteriovenous Anomalies of the Brain: diagnosis and treatment. Harper & Row, 1965.
11. Woringer E., Kunlin J. Anastomosis between the common carotid and the intracranial carotid or the Sylvian artery by a graft, using the suspended suture technic // Neurochirurgie. 1963. V. Apr-Jun, № 9. P. 181–188.
12. Lougheed W.M., Gunton R.W., Barnett H.J. Embolectomy of internal carotid, middle and anterior cerebral arteries. Report of a case. // J. Neurosurg. 1965. V. 22, № 6. P. 607–609.
13. Crowell R.M., Yasargil M.G. End to side anastomosis of superficial temporal artery to middle cerebral artery branch in the dog // Neurochirurgia (Stuttg). 1973. V. 16, № 3. P. 73–77.
14. Yasargil M.G. Microsurgery Applied to Neurosurgery. Stuttgart: Georg Thieme Verlag, 1969. 95–118 p.
15. Yasargil M.G., Krayenbuhl H.A., Jacobson 2nd J.H. Microneurosurgical arterial reconstruction. // Surgery. 1970. V. 67, № 1. P. 221–233.
16. Kikuchi H., Karasawa J. STA-cortical MCA anastomosis for cerebrovascular occlusive disease // No Shinkei Geka. 1973. V. 1. P. 15–19.
17. Krayenbühl H. The Moyamoya syndrome and the neurosurgeon // Surg. Neurol. 1975. V. Oct (4). P. 353–360.
18. Spetzler R.F., Chater N. Occipital artery-middle cerebral artery anastomosis for cerebral artery occlusive disease // Surg Neurol. 1974. V. 2. P. 235–238.
19. Rotman L.E., Harrigan M.R. Dr. Norman Chater and Chater's Point // World Neurosurg. Elsevier Inc., 2017. V. 106. P. 281–284.
20. Spetzler R., Chater N. Microvascular bypass surgery // J. Neurosurg. 2009. V. 45, № 5. P. 508–513.

21. Lougheed W.M. et al. Common carotid to intracranial internal carotid bypass venous graft. Technical note. // J. Neurosurg. 1971. V. 34, № 1. P. 114–118.
22. Story J.L. et al. Cerebral revascularization: common carotid to distal middle cerebral artery bypass // Neurosurgery. 1978. V. 2(2). P. 131–135.
23. Nelson Hopkins L., Grand W. Extracranial-intracranial arterial bypass in the treatment of aneurysms of the carotid and middle cerebral arteries // Neurosurgery. 1979. V. 5, № 1 I. P. 21–31.
24. Spetzler R.F. et al. Subclavian to middle cerebral artery saphenous vein bypass graft // J. Neurosurg. 1980. V. 53, № 4. P. 465–469.
25. Spetzler R.F. et al. The "bonnet bypass" // J. Neurosurg. 2009. V. 53, № 5. P. 707–709.
26. Chater N. et al. Microvascular bypass surgery. I. Anatomical studies // J. Neurosurg. 1976. V. 44, № 6. P. 712–714.
27. Ishii R. et al. Anastomosis of the superficial temporal artery to the distal anterior cerebral artery with interposed cephalic vein graft: Case report // J. Neurosurg. 1983. V. 58, № 3. P. 425–429.
28. Ausman J.I., Nicoloff D.M., Chou S.N. Posterior fossa revascularization: anastomosis of vertebral artery to PICA with interposed radial artery graft. // Surg Neurol. 1978. V. May;9(5). P. 281–286.
29. Sundt T.M. et al. Interposition saphenous vein grafts for advanced occlusive disease and large aneurysms in the posterior circulation // J. Neurosurg. 1982. V. 56, № 2. P. 205–215.
30. Iwai Y. et al. Vein graft replacement of the distal vertebral artery // Acta Neurochir. (Wien). 1993. V. 120, № 1–2. P. 81–87.
31. Morimoto T. et al. Radial artery graft for an extracranial-intracranial bypass in cases of internal carotid aneurysms. Report of two cases // Surg. Neurol. 1988. V. 30, № 4. P. 293–297.
32. Spetzler R.F. et al. Petrous carotid-to-intradural carotid saphenous vein graft for intracavernous giant aneurysm, tumor, and occlusive cerebrovascular disease // J. Neurosurg. 1990. V. 73, № 4. P. 496–501.
33. Fukushima T. Direct operative approach to the vascular lesions in the cavernous sinus: summary of 27 cases // Mt Fuji Workshop Cerebrovas Dis 6. 1988. P. 169–189.
34. Miyazaki S., Fukushima T., Fujimaki T. Resection of high-cervical paraganglioma with cervical-to-petrous internal carotid artery saphenous vein bypass // J. Neurosurg. 1990. V. 73. P. 141–146.
35. Tulleken C.A.F. et al. Use of the excimer laser in high-flow bypass surgery of the brain // J. Neurosurg. 1993. V. 78, № 3. P. 477–480.
36. Kamiyama H. Bypass with radial artery graft // No Shinkei Geka. 1994. V. Oct;22(10). P. 911–924.
37. Hiramoto J., Tanaka Y. Temporary cerebral revascularization using a radial artery in the hand-eyeshade posture: Technical note // Neurol. Med. Chir. (Tokyo). 2014. V. 54, № 6. P. 507–509.
38. Hadeishi H., Yasui N., Okamoto Y. Extracranial-intracranial high-flow bypass using the radial artery between the vertebral and middle cerebral arteries // J. Neurosurg. 1996. V. 85, № 5. P. 976–979.
39. Ito C. A New Technique of Intracranial Interarterial Anastomosis between Distal Anterior Cerebral Arteries (ACA) for ACA Occlusion and Its Indication // Neurol. Med. Chir. (Tokyo). 1981. V. 21. P. 931–939.
40. Smith R.R., Parent A.D. End-to-end anastomosis of the anterior cerebral artery after excision of a giant aneurysm // J. Neurosurg. 1982. V. 56. P. 577–580.
41. Artero J.C. et al. Middle cerebral artery reconstruction // Surg. Neurol. 1985. V. 24, № 1. P. 5–11.
42. Karabulut A.K. et al. Saphenous vein graft for bypass of the maxillary to supraclinoid internal carotid artery: An anatomical short study // Ann. Vasc. Surg. 2001. V. 15, № 5. P. 548–552.
43. Ulku C.H.A.N. et al. Radial Artery Graft for Bypass of the Maxillary to Proximal Posterior Cerebral Artery : An Anatomical and Technical Study // Acta Otolaringol. 2004. P. 858–863.
44. Abdulrauf S.I. et al. Short Segment Internal Maxillary Artery to Middle Cerebral Artery Bypass: A Novel Technique for Extracranial-to-Intracranial Bypass // Neurosurgery. 2011. V. 68, № 3. P. 804–809.
45. Shi X. et al. Bypass of the maxillary to proximal middle cerebral artery or proximal posterior cerebral artery with radial artery graft // Acta Neurochir. (Wien). 2011. V. 153, № 8. P. 1649–1655.
46. Wang L. et al. Internal Maxillary Artery Bypass with Radial Artery Graft Treatment of Giant Intracranial Aneurysms // World Neurosurg. Elsevier Inc, 2017. V. 105. P. 568–584.

47. Nossek E. et al. Internal maxillary artery-middle cerebral artery bypass: Infratemporal approach for subcranial-intracranial (SC-IC) bypass // Neurosurgery. 2014. V. 75, № 1. P. 87–95.

48. Meybodi A.T., Lawton M.T., Rubio R.R. Internal Maxillary Artery to Upper Posterior Circulation Bypass Using a Superficial Temporal Artery Graft: Surgical Anatomy and Feasibility Assessment // World Neurosurg. Elsevier Inc., 2017.

А.В. Дубовой

«Федералдық нейрохирургия орталығы» федералдық мемлекеттік бюджеттік мекемесі, Новосибирск қ., Ресей

ЦЕРЕБРАЛДЫҚ РЕВАСКУЛИЗАЦИЯНЫҢ ДАМУ ТАРИХЫ

Церебралды реваскуляризацияның әлемдік даму тарихы егжей-тегжейлі сипатталған; церебралды реваскуляризация тарихынан бұрын жарияланбаған фактілер келтіріледі. Әдеби дереккөздердің түпнұсқаларына сілтемелер келтірілген; әдістемелерді енгізудің авторлары, оларды енгізудің алғашқы күндері және журналдық басылымдар көрсетіледі.

Негізгі сөздер: церебралды реваскуляризация, церебралды анастомоздар, церебралды реваскуляризация тарихы, церебралды анастомоздар тарихы.

A.V. Dubovoy

FSBI "Federal Center for Neurosurgery", Novosibirsk, Russia

HISTORY OF CEREBRAL REVASCULARIZATION

The history of the development of cerebral revascularization in the world is described in detail's; the article is provides previously unpublished facts from the history of cerebral revascularization. References to the originals of literary sources are given; the authors of the methods implementation, the dates of their first implementation and journal publications are indicated.

Key words: cerebral revascularization, cerebral anastomoses, history of cerebral revascularization, history of cerebral anastomoses.

ПОТАПОВ Александр Александрович
(1948-2021)

Нейрохирурги Казахстана глубоко скорбят по поводу скоропостижного ухода из жизни выдающего российского нейрохирурга, академика Российской академии наук - Потапова Александра Александровича.

Александр Александрович внес значительный вклад в развитие нейрохирургической службы Республики Казахстан, способствовал укреплению сотрудничества нейрохирургических сообществ двух стран.

Александр Потапов был избран почетным профессором АО «Национальный центр нейрохирургии». С 2009 года являлся членом Совета директоров - независимым директором АО «Национальный центр нейрохирургии». Был награжден медалью «За вклад в развитие нейрохирургии Республики Казахстан».

Александр Александрович был преданным своему делу врачом, организатором, общественным деятелем, целеустремленным и светлым человеком и хорошим другом.

Личность Александра Александровича Потапова навсегда останется в памяти всех его близких, коллег и последователей.