ISSN 1813-3908

Журнал “НЕЙРОХИРУРГИЯ И НЕВРОЛОГИЯ КАЗАХСТАНА”

№1 (26), 2012 год

www.neuroclinic.kz

«ҚАЗАҚСТАН НЕЙРОХИРУРГИЯ ЖӘНЕ НЕВРОЛОГИЯ» ЖУРНАЛЫ

ЖУРНАЛ «НЕЙРОХИРУРГИЯ И НЕВРОЛОГИЯ КАЗАХСТАНА»

JOURNAL «NEUROSURGERY AND NEUROLOGY OF KAZAKHSTAN»

№ 1 (26), 2012
Научно-практический журнал
выходит 4 раза в год

Журнал издается с 2004 года

Адрес редакции:
г.Астана, пр-т Туран 34/1,
АО РНЦНХ, 010000
Тел/факс: (7172) 51-15-94
E-mail: nsnkkz@gmail.com
www.neuroclinic.kz

Свидетельство о постановке на учет в Министерстве культуры и информации РК
№ 10442-Ж от 30.10.09 г.

Учредитель журнала:
АО «Республиканский научный центр нейрохирургии». Журнал находится под управлением "Казахской Ассоциации Нейрохирургов"

Зак. №1326. Тираж 500 экз.

Журнал входит в перечень изданий рекомендованных Комитетом по контролю в сфере образования и науки МОН РК.

Сверстано и отпечатано в типографии "Жарқын Ко", г.Астана, пр. Абая, 57/1,
тел.: +7 (7172) 21 50 86
e-mail: info@zharkyn.kz
www.zharkyn.kz

Главный редактор С.К. Акшулаков

Зам. главного редактора А.С. Жусупова

Ответственный секретарь Е.Т. Махамбетов

Технический редактор З.К. Шаймерденова

Редакционная коллегия: В.Г. Алейников, Е.К. Дюсембеков, А.Ш. Жумадилов, С.У. Каменова, С.Д. Карибай, Т.Т. Керимбаев, Т.С. Нургожин, Е.С. Нургужаев, М.Р. Рабандияров, Н.А. Рыскельдиев, А.М. Садыков, Д.К. Тельтаев, Н.И. Турсынов, А.В. Чемерис, Ч.С. Шашкин

Редакционный совет:

М.Г. Абдрахманова, Ж.А. Арзыкулов, М.Ю. Бирючков, Т.Т. Бокебаев, Т.Б. Даутов, Б.Г. Гафуров (Узбекистан), Б.Д. Дюшеев (Кыргызстан), Н.С. Кайшибаев, Г.М. Кариев (Узбекистан), А.Д. Кравчук (Россия), В.А. Лазарев (Россия), М.М. Лепесова, Л.Б. Лихтерман (Россия), В.А. Лошаков (Россия), М.М. Мамытов (Кыргызстан), Г.С. Момбетова, А.М. Мурзалиев (Кыргызстан), А.З. Нурпеисов, К.Т. Омаров, А.А. Потапов (Россия), Б.Н. Садыков, А.К. Сариев (Россия), В.А. Хачатрян (Россия), Г.Г. Шагинян, А.Т. Шарман, M. Apuzzo (США), E. Cesnulis (Швейцария), S. Maimon (Израиль), K.H. Mauritz (Германия), H.M. Mehdorn (Германия), V. Zelman (США), A. Zlotnik (Израиль)

The Kazakh Association of Neurosurgeons

SVS NEVRO

СОДЕРЖАНИЕ

ОРИГИНАЛЬНЫЕ СТАТЬИ 3

Асилбеков У.Е.
АЛГОРИТМ ДИАГНОСТИКИ СУДОРОЖНЫХ СОСТОЯНИЙ У ДЕТЕЙ РАННЕГО ВОЗРАСТА..... 3

Бабажанов Е.М.
БАС СҮЙЕКІШІЛІК ГЕМАТОМАЛАРДЫҢ КЛИНИКАСЫ ЖӘНЕ ДИАГНОСТИКАСЫ..... 10

Асилбеков У.Е.
КЛИНИКА, ДИАГНОСТИКА И ИСХОДЫ ТЯЖЕЛОЙ ЧЕРЕПНО-МОЗГОВОЙ ТРАВМЫ У ДЕТЕЙ РАЗЛИЧНЫХ ВОЗРАСТНЫХ ГРУПП..... 12

Куанышев Е.Н., Алтаева Б.С.
ВЫСОКОТЕХНОЛОГИЧНЫЙ МЕТОД ГЕМОСТАЗА, ГЕРМЕТИЗАЦИИ И РЕГЕНЕРАЦИИ ТКАНЕЙ В НЕЙРОХИРУРГИИ..... 18

Танкачеев Р.Ш.
МЕТОД ПУНКЦИОННОЙ ВЕРТЕБРОПЛАСТИКИ В ЛЕЧЕНИИ АГРЕССИВНЫХ ГЕМАНГИОМ ТРУДНОДОСТУПНОЙ ЛОКАЛИЗАЦИИ ВЕРХНЕГРУДНЫХ ПОЗВОНКОВ 21

Нургалиев К.Б.
БОТУЛИНИЧЕСКИЙ ТОКСИН ТИПА А (ДИСПОРТ) В ЛЕЧЕНИИ ДВИГАТЕЛЬНЫХ РАССТРОЙСТВ ... 26

Мустафин Х.А.
О ЛЕЧЕНИИ ГЛОМУСНЫХ ОПУХОЛЕЙ С ИНТРАКРАНИАЛЬНЫМ РОСТОМ 29

Танкачеев Р.Ш.
ДЕКОМПРЕССИЯ ПРОТЯЖЕННЫХ СТЕНОЗОВ ГРУДНОГО ОТДЕЛА ПОЗВОНОЧНИКА KEY-HALL ДОСТУПОМ 32

Урунбаев Е.А.
К ВОПРОСУ О ДИАГНОСТИКЕ НАРУШЕНИЙ ПЕРИФЕРИЧЕСКОГО КРОВООБРАЩЕНИЯ ПРИ ПАТОЛОГИИ ПОЯСНИЧНОГО ОТДЕЛА ПОЗВОНОЧНИКА В ПОЖИЛОМ ВОЗРАСТЕ 37

Мустафин Х.А.
ПРИМЕНЕНИЕ УСТРОЙСТВА ДЛЯ ПРОФИЛАКТИКИ ПОСЛЕОПЕРАЦИОННОЙ НАЗАЛЬНОЙ ЛИКВОРЕИ И НОСОВЫХ КРОВОТЕЧЕНИЙ РАННЕГО ПОСЛЕОПЕРАЦИОННОГО ПЕРИОДА ПРИ ТРАНСНАЗАЛЬНОМ ТРАНССФЕНОИДАЛЬНОМ УДАЛЕНИИ ОПУХОЛЕЙ ХИАЗМАЛЬНО-СЕЛЛЯРНОЙ ОБЛАСТИ И ОПУХОЛЕЙ ОСНОВАНИЯ ЧЕРЕПА..... 41

ИСТОРИЯ НЕЙРОХИРУРГИИ..... 45

Болеген А.Т.
ИСТОРИЯ НЕЙРОХИРУРГИЧЕСКОЙ СЛУЖБЫ ГОРОДА ШЫМКЕНТ 45

ВОССТАНОВИТЕЛЬНАЯ МЕДИЦИНА..... 50

Кайржанова Ф.А.
МЕДИЦИНСКАЯ РЕАБИЛИТАЦИЯ И ВОССТАНОВИТЕЛЬНОЕ ЛЕЧЕНИЕ В ОТДЕЛЕНИИ ФИЗИОТЕРАПИИ И ВОДОГРЯЗЕЛЕЧЕНИЯ В РЕСПУБЛИКАНСКОМ НАУЧНОМ ЦЕНТРЕ НЕЙРОХИРУРГИИ 50

НОВОСТИ НАУКИ 60

ОРИГИНАЛЬНЫЕ СТАТЬИ

У.Е. Асилбеков

АЛГОРИТМ ДИАГНОСТИКИ СУДОРОЖНЫХ СОСТОЯНИЙ У ДЕТЕЙ РАННЕГО ВОЗРАСТА

Городская детская больница № 2. г. Астана

The present work is based on the analysis of 658 children with convulsive syndrome of the various etiology during 2006-2011 years. We analyse case records of children with the convulsive syndrome debuting at the age till three years. On the basis of the conducted research and the literature data the algorithm of diagnosis of children of the early age, suffering from convulsive attacks, taking into account accompanying infringements and a background of realization of an attack is developed. It consists of the basic diagnostic block which is spent to all children with convulsive attacks, and additional blocks which are spent selectively, depending on infringements accompanying attacks in the neurologic and somatic status.
Use of the given diagnostic algorithm with the differentiated volume of diagnostic actions in practice of the doctor-neurologist and the pediatrist will allow to reduce time of hospitalisation, to reduce number of unnecessary diagnostic procedures and to reduse economic expenses for rehabilitation of children in the first years of the life, suffering from epilepsy.
Key words: *convulsive syndrome, epilepsy, children of early age, diagnostics*

Актуальность

Развитие судорожных припадков у ребенка, особенно первых лет жизни, вызывает большое количество вопросов в плане дальнейшей тактики его ведения [1, 15, 16, 17, 18]. Существующие на сегодняшний день отраслевые стандарты обследования и лечения детей с патологией нервной системы определяют необходимый диагностический минимум медицинских мероприятий у детей с эпилепсией, однако на современном этапе становится ясно, что значимость различных видов обследования неодинакова в плане прогноза болезни и их влияния на дальнейшие действия врача [1]. Многие виды обследования у детей назначают исходя больше из традиции их назначения, чем реальной эффективности [2, 6, 8]. Особенно это актуально у детей раннего возраста [4]. Исходя из этого, мы решили определить место и роль различных диагностических процедур у детей, страдающих судорожным синдромом, развившимся в первые три года жизни, с целью определения их значимости в алгоритме диагностики судорожного синдрома и эпилепсии. За основу были взяты диагностические направления, традиционно используемые в большинстве стационаров педиатрического профиля. Это общий анализ крови, мочи, биохимический анализ крови (глюкоза, электролиты), электроэнцефалография, рентгеновская компьютерная или магнитно-резонансная томография, люмбальная пункция. Результаты анализа и последующие выводы базировались на собственных наблюдениях и литературных данных.

Материал и методы

Настоящая работа основана на анализе историй болезни 658 детей первых трех лет жизни с судорожным синдромом различной этиологии, находившихся на лечении в Городской детской больнице № 2 в 2006-2011 г.г. на базе отделения нейрохирургии и неврологии, которое является единственным учреждением в столице, оказывающим неотложную помощь детям с экстренной неврологической патологией.

Нами проанализированы истории болезни детей с судорожным синдромом, дебютировавшим в возрасте до трех лет в ракурсе проведенных исследований (общий анализ крови, общий анализ мочи, биохимический анализ крови, нейросонография, компьютерная томография (КТ) и магнитно-резонансная томография (МРТ) с целью анализа роли этих исследований и оптимизации алгоритма диагностики.

Результаты и их обсуждение

Общий анализ крови. Как показали наши данные, изменения в общем анализе крови (лейкоцитоз, сдвиг лейкоцитарной формулы влево, увеличение СОЭ) были зарегистрированы у 84 (12,7 %) детей с многократными и у 354 (53,8 %) с единственным припадком. Из них в 235 (53,6 %) случаях изменения в общем анализе крови были изолированными и не сопровождались клиническими нарушениями со стороны других органов и систем, а при проведении повторных исследований оказывались в пределах нормы. В 196 (44,7%) случаях они сочетались с клиническими

проявлениями легкой респираторной инфекции с гипертермией, не превышающей 37,5°С. В 9 случаях с выраженной температурной реакцией и воспалительными изменениями в общем анализе крови после проведенной люмбальной пункции установлена нейроинфекция различной этиологии – внутриутробная инфекция у 7 детей, менингоэнцефалит у 2-х детей. В дальнейшем они были тщательно обследованы специалистами различного профиля (педиатр, инфекционист). По литературным данным [5, 7, 8], одной из особенностей течения менингитов у недоношенных и детей грудного возраста является возможная инверсия течения с преобладанием в клинической картине синдрома угнетения ЦНС и отсутствием менингеальных знаков. В то же время наличие изолированной менингеальной симптоматики не всегда имеет в основе воспалительный процесс в ЦНС [17, 19].

Биохимический анализ крови. У всех детей нами определены следующие показатели в биохимическом анализе крови: уровень глюкозы, содержание электролитов Ca^{2+}, Na^{+}, и Mg^{+}. Низкое содержание глюкозы (менее 3,7 ммоль/л) было зарегистрировано у 10 детей. Причиной гипогликемии в данных случаях явились алиментарные нарушения. Повторное исследование уровня глюкозы (через сутки) после коррекции показало восстановление ее до уровня нормальных цифр. Следует помнить, что снижение уровня глюкозы до степени развития гипогликемических судорог обычно сопровождается специфической клинической картиной: возникают тахикардия, потливость, расширение зрачков, затем могут возникнуть спутанность сознания с сонливостью или возбуждением. При дальнейшем усугублении состояния наступает кома со спастичностью, патологическими стопными знаками, декортикационной и децеребрационной ригидностью. На этом этапе могут развиваться парциальные или генерализованные судорожные припадки. Впоследствии появляются признаки дисфункции ствола мозга, в том числе глазодвигательные нарушения и утрата зрачковых реакций. На конечной стадии развиваются угнетение дыхания, брадикардия, артериальная гипотензия, гипорефлексия [1, 9, 20]. Все дети с гипогликемией обследованы в последующем эндокринологом, им проведено ультразвуковое исследование поджелудочной железы.

Гипергликемия в наших наблюдениях не встречалась. Она также имеет специфическую клиническую симптоматику: появляются нарушения зрения, развиваются сухость кожи, анорексия, полидипсия. При осмотре выявляются артериальная гипотензия и другие признаки дегидратации. Меняется глубина дыхания. Нарушение сознания варьирует от легкой спутанности сознания до комы. Может появляться очаговая неврологическая симптоматика, присоединяются генерализованные или парциальные судорожные припадки.

Изолированные судороги без сопутствующих клинических нарушений со стороны других органов и систем не характерны для судорог вследствие нарушений углеводного обмена.

Состояние электролитов крови так же традиционно определяется у детей как с генерализованным, так и парциальным судорожным синдромом. В наших исследованиях из 658 детей у 24 (3,6%) отмечалась умеренная ионизированная гипокальциемия (0,68 – 0,74 ммоль/л) и у 2 (0,3%) – гипомагниемия (0,61-0,8 ммоль/л). Гипонатриемия в наших исследованиях не наблюдалась, но по данным литературы [1, 20] она так же может сочетаться с судорожным синдромом, причем частой причиной ее является дегидратация, особенно при различных кишечных инфекциях, сопровождающихся рвотой и диареей. Однако, как показывает практика, электролитные нарушения, помимо судорог, сопровождаются целым рядом клинических синдромов. Гиперкальциемия проявляется жаждой, полиурией, запорами, тошнотой и рвотой, болями в животе, анорексией, головной болью, общей слабостью, сонливостью. Клинический осмотр может выявить признаки дегидратации, вздутие живота, очаговые неврологические симптомы, миопатическую слабость, нарушение сознания, которое может развиваться от спутанности сознания до комы. Миопатия обычно не вовлекает бульбарные мышцы. Сухожильные рефлексы, как правило, сохранены. Симптомами гипокальциемии могут быть повышенная раздражительность, психотические расстройства, тошнота, рвота, боль в животе, парастезии в периоральной области и дистальных отделах конечностей. При клиническом осмотре характерными признаками являются симптомы явной или латентной тетании. Иногда отмечаются катаракта и отек дисков зрительных нервов. Гипомагнезиемия часто сопровождает гипокальциемию, проявляется нарушением работы сердца, болезненными мышечными спазмами (крампи). Гипонатриемия, особенно остро возникшая, вызывает отек мозга вследствие гипоосмолярности внеклеточной жидкости. Клинически она проявляется головной болью, сонливостью, спутанностью сознания, слабостью, болезненными крампи, тошнотой и рвотой. Выявляются также отек дисков зрительных нервов, тремор, ригидность, патологические стопные знаки [3, 9].

Как видно из вышеперечисленного, нарушения электролитного баланса, приводящего к развитию судорог, всегда сопровождается нарушением работы других органов и систем.

Электролитный дисбаланс без дополнительных признаков не приводит к изолированному судорожному синдрому. Всем детям с электролитными нарушениями необходима консультация эндокринолога и педиатра.

Люмбальная пункция. Исследование, помогающее в ряде случаев четко определить этиологию судорожного синдрома. При наличии судорог на фоне повышенной температуры тела, она является единственным маркером, дифференцирующим фебрильные припадки и судороги при воспалительных заболеваниях ЦНС [5, 7, 8]. Надо так же отметить, что ряд некоторых дегенеративных наследственных заболеваний, дебютирующих в детском возрасте, которые проявляются нарушением нервно-психического развития в сочетании с судорожным синдромом (лейкодистрофии, наследственные болезни обмена) могут сопровождаться изменениями в цереброспинальной жидкости [5, 8].

В наших исследованиях люмбальная пункция была проведена у 56 (8,5 %) детей. В 47 случаях (83,9 %) она была в пределах нормы, в 7 случаях установлен менигэнцефалит вирусной этиологии на фоне внутриутробной инфекции - цитомегаловирусной в 5 случаях и токсоплазмоза в 2 случаях. В 2 случаях ее изменения свидетельствовали о наличии у него гнойного менингита. Следует отметить, что у этих детей отсутствовали классические менингеальные знаки и ведущим в клинике были судороги в сочетании с задержкой психомоторного развития и синдромом угнетения ЦНС с изменениями в общем анализе крови воспалительного характера.

Согласно также ряда литературных данных [1, 8, 16], люмбальная пункция малоэффективна в плане прогноза при однократном нефебрильном припадке, поскольку в большинстве исследований ее результаты оказываются в пределах нормы.

Необходимо также токсикологическое исследование крови и мочи в случаях, когда анамнез и особенности клинического течения заболевания могут указывать на возможное употребление токсических веществ.

Электроэнцефалография. Электроэнцефалография – регистрация биоэлектрической активности головного мозга. Считается одним из основных методов диагностики эпилепсии у детей и взрослых. Согласно наших данных (658 детей с судорогами, из них однократный припадок был у 354), из 102 детей с эпилептиформными изменениями на ЭЭГ приступ повторился у 84 (82,3 %), а из 23 детей с изменениями на ЭЭГ патологического (но неэпилептиформного) характера приступы повторились у 87 %.

Головной мозг ребенка достигает биоэлектрической степени зрелости уровня взрослого человека к 12-14 годам. До этого возраста многие компоненты, патологические для ЭЭГ взрослого могут быть физиологичными для ребенка. [10, 16, 18]. По нашему мнению, в качестве предикта повторения судорог у детей, особенно раннего возраста, должно рассматриваться ЭЭГ не только эпилептиформного характера, но и ЭЭГ с грубыми очаговыми и диффузными изменениями, указывающими на выраженную степень дезорганизации нейронов мозга. В силу незрелости церебральных структур у детей типичные эпилептиформные паттерны на ЭЭГ часто не регистрируются [18].

В некоторых литературных источниках указывается на пользу регистрации ЭЭГ в течение первых часов после приступа [1, 18], однако большинство других авторов указывает на частое замедление фоновой активности ЭЭГ вскоре после приступа, маскирующее очаговые и эпилептиформные изменения. Мы оцениваем степень риска повторения припадка и возможный тип эпилепсии по характеру изменений на ЭЭГ в течение нескольких дней после припадка.

Офтальмологическое обследование (в основном, оценка изменений на глазном дне) нами проведено у всех детей. Оно требуется при предположении наследственного дегенеративного заболевания (выявление специфических симптомов, например, «вишневой косточки»), вероятной врожденной инфекции (токсоплазмозный хориоретинит) и для обнаружения неспецифических симптомов поражения ЦНС (атрофические или застойные изменения на глазном дне при внутричерепной гипертензии).

Нейровизуализация. Нейросонография, компьютерная и магнито-резонансная томография (КТ и МРТ) **-** высокоинформативные методы, позволяющие выявить структурные церебральные нарушения, лежащие в основе развития судорожного синдрома у детей. Ультразвуковое исследование головного мозга нами проведено у всех детей до года (186), как скрининговый метод. КТ головного мозга проводилась у детей до года при выявлении патологических изменений по данным нейросографии и у всех детей старше года. МРТ исследование выполнено у 23 детей при подозрении на объемные образования головного мозга по данным КТ и нейросографии у детей до года.

Из патологических изменений ведущей была гидроцефалия – 56 случаев, обусловленная, в основном, атрофией вещества головного мозга и проявляющаяся увеличением субарахноидального пространства в лобных отделах, расширением межполушарной и латеральных щелей. Основной вероятный механизм их формирования – гипоксически-ишемический. У 354 детей с судорогами

нейровизуализация не выявила каких-либо структурных церебральных нарушений. Наши данные коррелируют с данными мировой литературы [1, 3, 4, 11, 12, 13] об относительно невысокой частоте локальных изменений в веществе головного мозга при судорогах у детей по сравнению со взрослыми [14].

Необходимость нейровизуализации при припадках не вызывает сомнений. Сроки ее проведения определяются особенностями течения приступа и психоневрологического фона, на котором он развился.

Выбор конкретного вида исследования (КТ или МРТ) определяется рядом факторов. При эпилепсии традиционно предпочтение отдается МРТ. При судорогах у детей раннего возраста возможно проведение КТ головного мозга, поскольку этот метод проводится в относительно короткие сроки и не требует седации ребенка. Строение костей черепа детей первых лет жизни не образует такого большого количества артефактов R-сигнала, как у взрослых, кроме того, в раннем возрасте может отсутствовать четкая дифференцировка белого и серого вещества по данным МРТ. Магнитно-резонансная томография головного мозга может проводиться при предположении наследственного дегенеративного заболевания ЦНС, при парциальных припадках, а также для уточнения результатов исследования НСГ и КТ [13].

Таким образом, на основании анализа вышеприведенных данных, можно сделать следующие выводы:

1. Общий анализ крови необходим и помогает определиться в тактике ведения ребенка с судорогами, в случаях, когда у ребенка с судорогами имеются клинические признаки текущего инфекционного процесса и при судорогах на фоне гипертермии (дифференциальный диагноз фебрильных судорог и менингита). В то же время общий анализ крови малоинформативен в плане прогноза повторения судорог и выборе тактики ведения больного, если припадок развился у ребенка старше одного года на фоне соматического благополучия и отсутствия клинических признаков инфекционного поражения нервной и других систем и органов, на фоне нормальной температуры тела и при полном восстановлении ребенка после припадка.

2. Определение уровня глюкозы и электоролитов (натрий, кальций, магний) являются необходимыми у детей до года, а у детей с судорогами старше года влияют на выбор тактики ведения только при наличии специфических клинических признаков углеводных и электролитных нарушений.

3. Люмбальная пункция рекомендуется при судорогах, сопровождающихся гипертермией, симптомами инфекционно-воспалительного процесса (в т.ч. по данным лабораторных методов исследования), при наличии у ребенка менингеальных симптомов (в т.ч. при отсутствии признаков инфекционного процесса), а также судорог на фоне задержки и регресса психомоторного развития неясного генеза.

4. Электроэнцефалография является обязательным и высокоинформативным методом обследования при судорожном синдроме у детей раннего возраста. При отсутствии изменений на первой ЭЭГ необходимо повторение исследования через нескольких дней с проведением нагрузочных проб. Значение имеет не только эпилептиформные, но и диффузные или очаговые изменения биоэлектрической активности неэпилептического характера.

5. КТ и МРТ головного мозга показано в максимально короткие сроки после припадка, если в течение нескольких часов после его завершения не наступает восстановление нарушенных функций ЦНС. В этом случае приступ может быть обусловлен остро развившимся церебральными нарушениями (острое нарушение мозгового кровообращения, декомпенсация опухоли или мальформации сосудов головного мозга и др.). В плановом порядке (в течение нескольких недель после приступа) КТ и МРТ может быть рекомендована при значительных нервно-психических нарушениях и задержке психомоторного развития неизвестного генеза, при невозможности исключить вторично-генерализованный характер судорог. Возраст ребенка менее одного года и наличие открытого большого родничка являются показанием для первичного ультразвукового сканирования с оценкой состояния мозгового кровотока по данным допплерометрии. Это позволит определиться не только с предполагаемыми структурными, но и функциональными изменениями в ЦНС.

Нами разработан алгоритм диагностического обследования детей раннего возраста, страдающих судорожными припадками, с учетом сопутствующих нарушений и фона реализации приступа. Он состоит из основного диагностического блока, который проводится всем детям с судорожными припадками, и дополнительных блоков, которые проводятся выборочно, в зависимости от сопутствующих припадкам нарушений в неврологическом и соматическом статусе.

1. Основной диагностический блок: Состоит из шести компонентов: детального описания приступов («семиотика припадка»), неврологического обследования, лабораторных данных (общий анализ крови, определение содержания глюкозы, электролитов), офтальмологическое обследование (гл. дно), электроэнцефалографии и нейровизуализации.

2. Дополнительные диагностические

блоки: Состоят из обследований, не являющихся обязательными, и назначение которых определяется сопутствующим припадкам нарушениям неврологического и соматического статуса. Сюда относятся - биохимический анализ крови (щелочная фосфотаза, АЛАТ, АСАТ, общий белок, билирубин, СРБ), иммуноферментный анализ крови на внутриутробные инфекции, люмбальная пункция, медико-генетическое консультирование, консультация эндокринолога, педиатра.

Использование данной методики обследования с дифференцированным объемом диагностических мероприятий в практике врача-невролога и педиатра позволит сократить время пребывания ребенка в стационаре, уменьшить число ненужных обследований и снизить экономические затраты на реабилитацию детей первых лет жизни, страдающих эпилепсией, в целом. По результатам проведенного исследования нами разработан алгоритм диагностики судорожного синдрома у детей:

Схема диагностики судорожного синдрома у детей раннего возраста

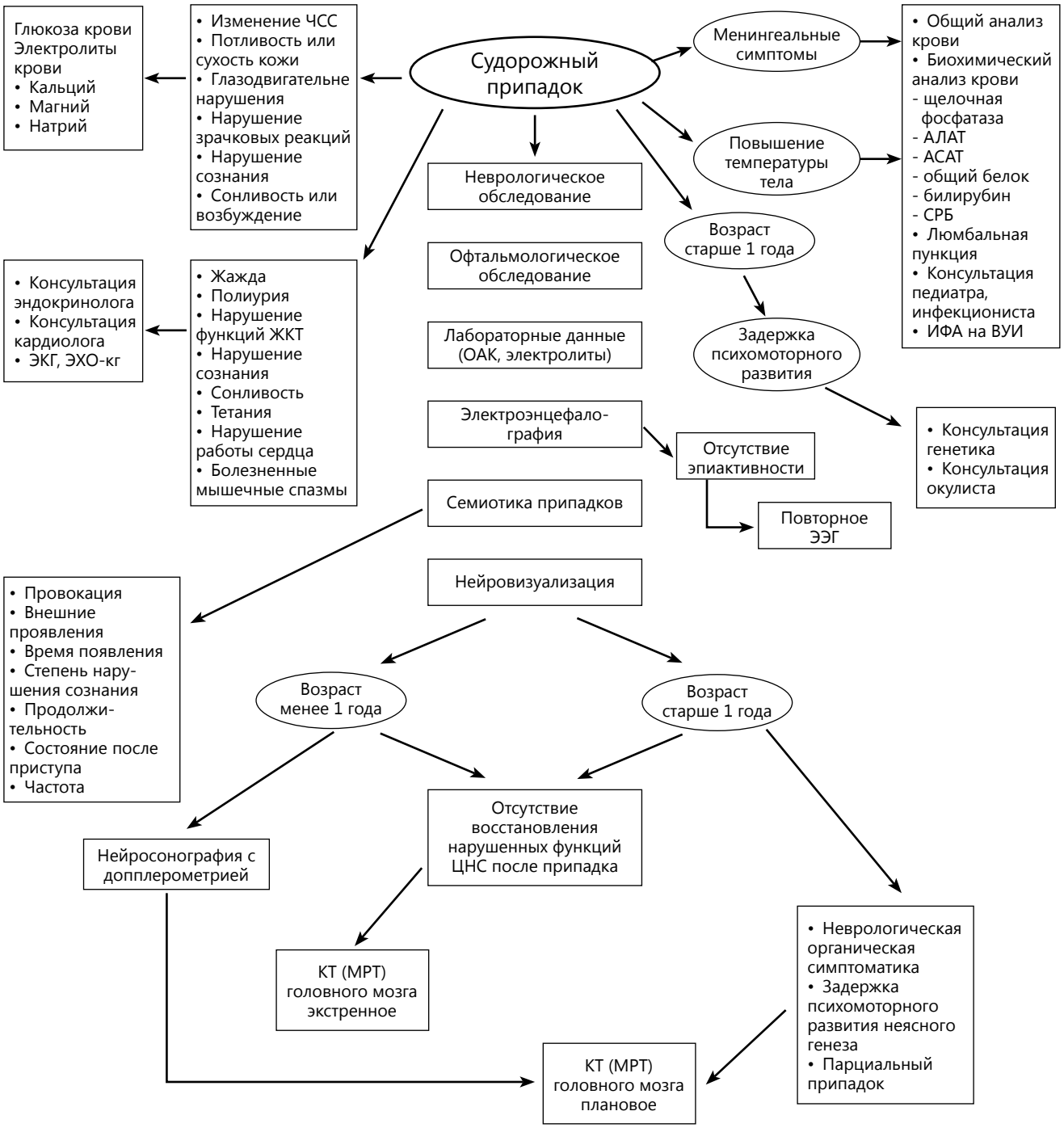

ЛИТЕРАТУРА

1. *Власов П.Н.* Современнные аспекты эпилептологии: обозрение по материалам журнала «Epilepsia» за 2001г.// Неврол. журнал-2002.- Вып.5.- С.59-63.
2. Диагностика и лечение эпилепсии у детей. Под ред. П.А.Темина, М.Ю.Никаноровой.// М.: Можайск -Терра, 1997. - 656 с.
3. *Зенков Л.Р.* Клиническая эпилептология.- М.: МИА, 2004.- 416 с.
4. *Зубарева Е. А., Улезко Е. А.* Нейросонография у детей раннего возраста/ Мн.: Издательство Парадокс, 2004.-192 с.
5. *Идрисова Ж.Р., Мартыненко И.Н. и др.* Герпетический энцефалит у детей: клинические, нейровизуализационные и иммунологические аспекты.// Неврол. Журнал – 2001. №1. – С.12-16.
6. *Мухин К.Ю., Петрухин А.С.* Идиопатические формы эпилепсии: систематика, диагностика, терапия. – М.: Арт – Бизнес – центр, 2000.- 319 с.
7. Острые нейроинфекции у детей: руководство для врачей/ Под ред. А.П. Зинченко. -Л.:Медицина, 1986.-320с.
8. American Academy of Neurology. Practice parameter: lumbar puncture. Neurology 1993; 43: 625–627.
9. *Berg AT, Shinnar S, Levy SR, Testa FM.* Status epilepticus in children with newly diagnosed epilepsy. Ann Neurol 1999; 45: 618–623.
10. *Hirtz DG.* First unprovoked seizure. In: Maria BL, ed. Current management in child neurology. London: B.C. Decker, 1999: 125–129.
11. *McAbee GN, Barasch ES, Kurfist LA.* Results of computed tomography in “neurologically normal” children after initial onset of seizures. Pediatr Neurol 1989; 5: 102–106.
12. *O’Dell C, Shinnar S, Mitnick R, Berg AT, Moshe SL.* Neuroimaging abnormalities in children with a first afebrile seizure. Epilepsia 1997; 38 (suppl 8): 184. Abstract.
13. *Radue EW, Scollo-Lavizzari G.* Computed tomography and magnetic resonance imaging in epileptic seizures. Eur Neurol 1994; 34 (suppl 1): 55–57.
14. *Resta M, Palma M, Dicuonzo F, et al.* Imaging studies in partial epilepsy in children and adolescents. Epilepsia 1994; 35: 1187–1193.
15. *Slegido A., Lago P., Chung H. et al.* Serum prolactin in neonates with seizures // Epilepsia 1995 Jul; 36 (7): 682-6.
16. *Smith RA, Martland T, Lowry MF.* Children with seizures presenting to accident and emergency. J Accid Emerg Med 1996; 13: 54–58.
17. *Stroink H, Brouwer OF, Arts WF, Geerts AT, Peters ABC, Van Donselaar CA.* The first unprovoked, untreated seizure in childhood: a hospital based study of the accuracy of diagnosis, rate of recurrence, and long term outcome after recurrence. Dutch study of epilepsy in childhood. J Neurol Neurosurg Psychiatry 1998; 64: 595–600.
18. *Van Donselaar CA, Schimsheimer RJ, Geerts AT, Declerck AC.* Value of the electroencephalogram in adult patients with untreated idiopathic first seizures. Arch Neurol 1992; 49: 231–237.
19. *Volpe J. J.* Neurology of the пewborn. - Philadelphia: I.B.Lippincott Co, 1995. - 876 p. Motta E. Epilepsy and hormones // Neurol Nerochir Pol 2000, 33, Suppl.1: 31-36.
20. *Warden CR, Brownstein DR, DelBeccaro MA.* Predictors of abnormal findings of computed tomography of the head in pediatric patients presenting with seizures. Ann Emerg Med 1997; 29: 518–523.

ТҰЖЫРЫМ

Осы жұмыс 2006-2011 жылдары № 2 Қалалық балалар ауруханасының нейрохирургия және неврология бөлімшесінде әр түрлі этиологиялы қалшылдау синдромымен емделген үш жасқа дейінгі 658 баланың сырқатнамалары талдауында негізделген.

Сырқатнамалардағы зерттеулер талқыланып (жалпы қан және несеп зерттеулері, биохимиялық қан зерттеулері, нейрсонография, компьютер томографиясы (КТ) және магнитті - резонанстық томография (МРТ) солардың диагностикалық алгоритмды ықшамдаудағы маңызы анықталды.

Негізгі өткізілген зерттеу және әдебиеттен алынған негіздерге байланысты ұстамалы аурулары бар үш жасқа дейінгі балаларды тексерудің диагностикалық тексеру алгоритмі жасалған. Ол ұстамалы аурулары бар барлық балаларға жүргізілетін негізгі диагностикалық блоктан және саралап жүргізілетін қосымша блоктардан тұрады.

Осы әдістемелер, диагностикалық шаралардың дифференциалдалған көлемімен тексерулерін қолдану дәрігер-невролог және бала дәрігерінің тәжірибесіндегі керексіз тексерулердің санын кішірейтіп және қояншықпен азап шегуші балалардың стационардағы болу уақытын қысқартуға, экономикалық шығындарды азайтуға мүмкіндік береді.

Негізгі сөздер: қалшылдама синдромы, ерте жас шамасындағы бала, диагностика, қояншық.

РЕЗЮМЕ

Настоящая работа основана на анализе историй болезни 658 детей первых трех лет жизни с судорожным синдромом различной этиологии, находившихся на лечении в Городской детской больнице № 2 в 2006-2011 г.г. на базе отделения нейрохирургии и неврологии.

Нами проанализированы истории болезни детей с судорожным синдромом, дебютировавшим в возрасте до трех лет в ракурсе проведенных исследований (общий ан. крови, общий анализ мочи, биохимический ан. крови, нейросонография, компьютерная томография (КТ) и магнитно-резонансная томография (МРТ) с целью анализа роли этих исследований и оптимизации алгоритма диагностики.

На основании проведенного исследования и данных литературы разработан алгоритм диагностического обследования детей раннего возраста, страдающих судорожными припадками, с учетом сопутствующих нарушений и фона реализации приступа. Он состоит из основного диагностического блока, который проводится всем детям с судорожными припадками, и дополнительных блоков, которые проводятся выборочно, в зависимости от сопутствующих припадкам нарушений в неврологическом и соматическом статусе.

Использование данной методики обследования с дифференцированным объемом диагностических мероприятий в практике врача-невролога и педиатра позволит сократить время пребывания ребенка в стационаре, уменьшить число ненужных обследований и снизить экономические затраты на реабилитацию детей первых лет жизни, страдающих эпилепсией.

Ключевые слова: судорожный синдром, эпилепсия, дети раннего возраста, диагностика.

Е.М. Бабажанов

БАС СҮЙЕКІШІЛІК ГЕМАТОМАЛАРДЫҢ КЛИНИКАСЫ ЖӘНЕ ДИАГНОСТИКАСЫ

Талдықорған қ. «Облыстық аурухана»

This article is about analysis of treatment of 130 patients with intracranial hematoma. All of them was operated by trepanation of skull and removal of intracranial hematoma. The clinic of intracranial hematoma depended on severity of craniocerebral injury; localization and size of intracranial hematoma. Using modern methods of diagnostics surgical treatment and post operative therapy defined favourable outcome.
Key words: *skull brain injury, hematoma, brain swelling*

Кіріспе

Жарақат түрлерінің ішінде бас сүйек-ми жарақаты ең кең тараған жарақаттану түріне жатады, әртүрлі авторлардың айтуы бойынша оның жиілігі барлық жарақат түрлерінің 36-40% құрайды. Бас сүйек-ми жарақатының негізгі себебі автокөлік жол апаттары, екінші орында – тұрмыстық жарақаттар, содан кейінгісі өндірістік және спорттық жарақаттар болып табылады. Б.С.М.Ж-ң салдарлары, әсіресе ауыр болып табылатыны жарақаттанғандардың еңбекке қабілеттілігін төмендетеді және мүгедектікке себеп болады. Өлім-жітімділікпен аяқталуы әліде жоғарғы деңгейде қалып отыр. Жалпы Б.С.М.Ж-ң өлім-жітімділікпен аяқталуы 4-5%, ал ауыр жарақаттанған жағдайда 68-70% құрайды.

Бас ми жарақатының ауыр асқынулары болып бас сүйекішілік гематомалар болып табылады.

Жұмыстың мақсаты жедел жарақаттық бас сүйекішілік гематомалары бар науқастардың клиникалық көріністерінің талдауы болып табылды.

Материалдар және зерттеу әдістері.

Зерттеу негізіне жедел жарақаттық бас сүйекішілік гематомалары бар 130 науқастың нейрохирургиялық емделулерінің талдауы қойылған. Науқастардың жас шамалары 20 жастан 40 жас аралығында басым болды. Оның ішінде ер адамдардың саны - 116, әйел адамдардың саны – 14. Ең жасы – 6 айлық, ең қарты – 78 жаста.

Кесте 1

Науқастарды жас шамасына және жынысына қарай бөлу

Жасы	20 жасқа дейін	21-40 жас	41-60 жас	60 және жоғары
Ерлер	11	52	43	10
Әйелдер	2	8	3	1
Барлығы	13	60	46	11

Жарақат алу себептерінің ішінде бірінші орынды жол апатынан болған және тұрмыстық жарақаттану алады.

Жарақаттанғандардың ішінде көбісі клиникаға жарақат алғаннан кейін алғашқы 3 тәулік ішінде, қалғандары бұдан кештеу мерзімде түскен (алғашқы 4-ші тәулікпен 30 тәулік аралығында).

Эпидуральді гематомалары бар 28 науқас, субдуральді гематомалары бары 78, миішілік гематомалары бар 5 науқас. 19 науқаста эпидуральді де және субдуральді де гематомалар бар. Науқастың 5-інде гематомалар екі жақты.

Кесте 2

Орналасуы бойынша гематомаларды бөлу

Атауы	Тіркелген оқиға саны	%
Эпидуральді гематома	28	22
Субдуральді гематома	78	60
Миішілік гематома	5	4
Көптеген (түрлі) гематомалар	19	14

Барлық науқастарға шұғыл түрде операциялар жасалынды – бас сүйегінің трепанациясы, бас ішілік гематомаларды алып тастау.

Миішілік гематомалардың клиникалық көрінісі бас сүйек ми жарақатының ауырлығына, орналасуына, гематоманың көлеміне және жан-жағынан өзгерген қосымша бас миының соғылуына байланысты болды. Бас миының ісінуі және бас сүйек ішілік қысымның жоғарылауы, сыналануы, қысылуы және бас миының деформациясы, қарыншалық жүйенің қысылуы, ми боғанасының қысылуы және дислокациясы, ми боғанасының екіншілік гемодинамикалық бұзылуы, негізгі паталогиялық өзгерулері сияқты көріністер жарақат алу кезінде түрлі жағдайда және түрлі салдарлармен миішілік гематомаларға қоса пайда болады және клиникалық көрінісінің динамикасын анықтайды.

Ашық аралық 68 науқаста байқалды, көп жағдайда, жеңіл және орташа ауырлықты жарақаттануларда. Олардың ұзақтығы әртүрлі болды – 52 науқаста бірнеше сағаттан 3 тәулікке дейін, 12 науқаста 30 тәулікке дейін, 4 науқаста 20 тәуліктен көп. Ауыр бас ми жарақаты бар 36

науқаста ашық аралық болмады. 48 науқаста есті бұзылды, комаға ұқсас, 24 науқаста – сопор (ессіз күйге түсу) байқалды.

Біз гематома жағында мидриазы бар 36 науқасты бақыладық, 4 науқаста қарама-қарсы жағында, 62 науқаста контрлатералды гемипарез байқалды.

Жарақат алғаннан кейін алғашқы сағаттарда түскен және өте ауыр жағдайда болған 8 науқаста менингеалдық (миқабықтық) белгілер анықталмады. Есін жоғалтқан ұстамалы құрысу 29 науқаста белгіленді, 16 науқаста ошақтық сипатта болды және гематомалардың орналасуын көрсетті. Көру нервінің дискісінің іркілуі 42 науқаста анықталған.

Кесте 3

Стационарға түсу кезіндегі клиникалық көріністер

Симптом	Оқиғалар саны	%
Ашық аралық	68	52
Құрысу синдромы	29	22
Мидриаз	36	28
Контрлатералды гемипарез	62	48
Менингеалды синдром	122	94
Көру нервінің дискісінің іркілуі	42	32

Клиникалық тексерумен қатар қосымша диагностикалық әдістер қолданылды - шолу краниографиясы, тексерудің контрасты әдістері, компьютерлік томография. 25 науқасқа диагностикалық фрезорлық тесік жасауға тура келді. Операциялық шара қолдану нәтижесінде 102 науқас жазылды, өлген 28 науқастың ішіндегі 20 гематомаға бас миының ауыр соғылуы қосарланған болып келді, 8 науқаста кеуденің және құрсақтың ішкі ағзаларының зақымдалынуының қосарлануы, сонымен бірге аяқ-қолдарының сынықтарының болуы.

Қорытынды

Сонымен, бас сүйек ішілік гематомалар кезінде неврологиялық симптоматика белгілі деңгейде диагноз қоюға көмектеседі, жарақаттық бас сүйек ішілік гематомаларды диагностикалау көп жағдайда қосымша тексеру әдістерін қолдануды талап етеді. Нейровизуализацияның қазіргі заманға сай әдістері, КТ және МРТ сияқты түрлері операцияға дейінгі кезеңде операциялық әрекет етудің түрін анықтауға, операцияның ауырлығын және нәтижесін болжауға мүмкіндік береді.

ӘДЕБИЕТТЕР ТІЗІМІ

1. Лебедев В.В., Охотский В.П., Каншин Н.Н., Неотложная помощь при сочетанных травматических повреждениях. М.: Медицина, 1980.
2. Зотов Ю.В., Щедренюк В.В. Хирургия травматических внутричерепных гематом и очагов размозжения головного мозга. Л.: Медицина, 1984.
3. Лихтерман Л.Б., Хитрин Л.Х. Травматические внутричерепные гематомы. Л.: Медицина, 1973.
4. Олешкевич Ф.В., Рожанец Н.И. Травматические субдуральные гематомы. Минск, 1980.
5. Лебедев В.В., Быковников Л.Д. Руководство по неотложной нейрохирургии.-М., Медицина, 1987.

ТҰЖЫРЫМ

Бұл мақалада 130 науқасқа жасалынған бас сүйек ішіндегі ісіктер жөнінде анализдер келтірілген. Барлық науқастарға жедел түрде жасалынған операциялар трепанация бас сүйектердегі ішкі қан ұю түрлерінде кездескен жағдайлар. Клиникадағы ішкі бас сүйектерде кездесетін қатерлі ми аурулары одан құтылу жолдары мен ауру көлемдерін мөлшерлеу. Медицинаның жаңа сатыдағы емдеуде қолданылатын хирургиялық жолмен және операциядан кейін кездесетін терапиялық әдістері жоғарғы нәтиже көрсетіп емдеу жолдарының тиімді әдістеріне ие болды.

Негізгі сөздер: бассүйек жарақаты, гематомалар, бас миының ісінуі.

РЕЗЮМЕ

В статье приведен анализ лечения 130 больных с внутричерепными гематомами. Всем больным в экстренном порядке произведены операции - трепанация черепа, удаление внутричерепной гематомы. Клиника внутричерепной гематомы зависела от тяжести черепно- мозговой травмы, от локализации и объема гематомы, сопутствующего ушиба головного мозга. Применение современных методов диагностики, хирургического лечения и послеоперационной интенсивной терапии определяло благоприятные исходы их лечения.

Ключевые слова: черепно-мозговая травма, гематомы, отек головного мозга.

У.Е. Асилбеков

КЛИНИКА, ДИАГНОСТИКА И ИСХОДЫ ТЯЖЕЛОЙ ЧЕРЕПНО-МОЗГОВОЙ ТРАВМЫ У ДЕТЕЙ РАЗЛИЧНЫХ ВОЗРАСТНЫХ ГРУПП

Городская детская больница № 2, г. Астана

Author analysed treatment of 312 children with a severe craniocerebral trauma during 2006 - 2011 years in Municipal Children hospital №2, Astana. According to age, patients have been distributed in groups: newborns (about one month), children about one year, preschool age (3-7 years) and school (from 7 till 14 years).
In 256 cases there was a closed brain injury, in 32 - opened not penetrating in 24 open penetrating.
The brain bruise is diagnosed in 118 cases, a serious bruise of a brain – for 84 patients, a bruise of a brain with a prelum in 98 cases and 12 cases an is diffusive-axonal trauma of a brain.
At 205 children of various age groups we have established fractures of skull base and a calvarium. Children with a posttraumatic subarachnoid hemorrhage make 84,6 %. From 312 patients at 15 (4,8 %) there has come a lethal outcome.
Each age group has features which need distinctive approaches in diagnostics and treatment. The most informative methods in diagnostics of a severe brain trauma in children - are neurosonography, CT and MRI.
Key words: *a craniocereberal trauma, age features, children, outcomes, diagnostics*

Актуальность

Одной из важнейших проблем современной медицины является черепно-мозговая травма (ЧМТ). С каждым годом количество черепно-мозговых повреждений увеличивается, поэтому проблема черепно-мозговой травмы приобретает не только медицинское, но и социально-экономическое значение.

Черепно-мозговая травма у детей по данным различных авторов составляет 22— 50% всех травматических повреждений в детском возрасте [1-3, 7, 8]. Особенностью клинической картины закрытой черепно-мозговой травмы у детей раннего возраста является малосимптомность (кратковременность и слабая выраженность общемозговых и почти полное отсутствие очаговых симптомов) и легкое течение острого периода [10]. В связи с этим нередко возникают трудности в диагностике и определении степени тяжести повреждения.

Актуальность проблемы очевидна: У 63-75% детей, перенесших ЧМТ, в дальнейшем возникают различные синдромы отдаленного периода, в частности, задержка физического и психологического развития, ведущая к социально-учебной, а затем и трудовой дезадаптации [1-3, 6-11]. Эта неутешительная статистика заставляет уделять максимальное внимание прогнозированию тяжести, исхода и оптимизации интенсивной терапии детей с черепно-мозговой травмой [2, 7].

В структуре смертности детей ведущее место занимают несчастные случаи, среди которых черепно-мозговые повреждения составляют 35-56,9 % и у 10 % детей являются основной причиной смерти [1, 2, 7, 9].

В последние годы вопросам ЧМТ у детей посвящается много исследований [4, 5]. Анализируются особенности течения травматического повреждения головного мозга у детей, однако не уделяется должного внимания возрастной характеристике клинических форм ЧМТ, значительно варьирующей в зависимости от того, в каком возрасте была получена травма.

Дети разных возрастных групп далеко не однозначно реагируют на ЧМТ. Возрастные анатомо-физиологические особенности организма, разной степени незрелость структур головного мозга и черепа, эндокринной и иммунной систем накладывают свой отпечаток на течение и прогноз ЧМТ.

В каждом возрасте есть свои особенности, требующие дифференцированного подхода к диагностике и лечению.

Материал и методы исследования

Городская детская больница № 2 г. Астана является единственным учреждением столицы, оказывающим неотложную специализированную помощь детям с черепно-мозговой травмой на базе специализированного нейрохирургического отделения, открывшегося в 2006 году. В среднем ежегодно в наше учреждение госпитализируется около 700 детей с ЧМТ, которые составляют 66,2 % всех поступивших на лечение в отделение нейрохирургии. Среди всех травм ЧМТ составляет 42,1 процента. Тяжелая ЧМТ составляет 16,3 процента. Следует отметить, что ежегодно имеется тенденция к росту пациентов с ЧМТ в среднем на 5,4 процента в основном за счет тяжелой ЧМТ.

Настоящая работа основана на анализе истории болезни 312 детей с тяжелой ЧМТ, находившихся на лечении в Городской детской больнице № 2 в 2006-2011 г.г. Среди больных отмечено преобладание мальчиков, особенно

в старших возрастных группах. Это объясняется своеобразным воспитанием последних и стереотипом поведения. Данные о распределении детей по возрасту и по полу представлены в Таблице №1.

Таблица 1

Данные о распределении больных по возрасту и по полу

Возраст	Всего наблюдений	Мальчики	Девочки
До 1 мес.	8 (2,5 %)	5 (62,5 %)	2 (37,5 %)
До 1 года	74 (23,7 %)	43 (58,1%)	31 (41,9%)
1-3 года	32 (10,2 %)	18 (56,2%)	11 (33,8%)
3-7 лет	83 (26,6 %)	60 (72,2%)	23 (27,7%)
7-14 лет	115 (37 %)	84 (72,3%)	31 (17,7%)

У 256 детей была закрытая, у 64 - открытая непроникающая и у 56 - открытая проникающая ЧМТ. У 118 пациентов (37,8 %) диагностирован ушиб головного мозга средней степени тяжести; у 84 (26,9 %) - ушиб тяжелой степени, у 98 (31,4 %) - ушиб со сдавлением и у 12 (3,8 %) - диффузное аксональное повреждение головного мозга. У 205 детей различных возрастных групп диагностированы переломы свода или основания черепа (65,7%), у 264 (84,6 %) - субарахноидальное кровоизлияние.

В зависимости от возраста пострадавшего, тяжести и характера повреждения головного мозга выборочно использованы различные методы диагностики - КТ, МРТ, НСГ, ЭхоЭГ, ЭЭГ. Следует особо отметить, что в нашей больнице широко применяется ульрасонография – у детей до года черезродничковая, а у детей старшей возрастной группы транскраниальная [4, 5]. Применение данного метода особенно актуально у детей с тяжелой ЧМТ, так как позволяет провести исследование у постели больных в тяжелом состоянии на аппаратном дыхании в реальном времени и многократно. Также данный метод используется нами для нейронавигации в условиях операционной.

Все дети с ушибами головного мозга госпитализируются в отделение реанимации и интенсивной терапии, что позволяет проводить более детально динамический диагностический мониторинг и интенсивное лечение.

У 132 детей произведено оперативное вмешательство, направленное на устранение компрессии головного мозга. У 7 детей после консервативной терапии гематомы рассосались. Несмотря на комплексное лечение из 312 больных умерло 16 (5,1%).

Причина черепно-мозговой травмы часто зависит от возраста ребенка. Преобладающими причинами несчастных случаев у детей грудного и ясельного возрастов является падение со стола для пеленания, из кроватки, коляски, с рук родителей. Падение с большей высоты более характерно для детей дошкольного возраста - из окон, с лестниц, деревьев, крыш. С увеличением возраста нарастает частота спортивного травматизма. Так, при анализе вида травматизма в зависимости от возраста – бытовая травма преобладала у детей до года (90,6 %) и в возрасте 1-3 года (65,5 %). У детей старшего возраста отмечается высокий процент уличного и транспортного травматизма – в 3-7 лет 31,3 и 26,5 % и в 7-14 лет 42,6 и 36,6, процентов соответственно (Табл. №2).

Результаты и их обсуждение

Поскольку ребенок постоянно растет и развивается, нельзя говорить об анатомо-физиологических нормах для детей вообще или об особенностях течения той или иной патологии без учета возрастного аспекта.

Наиболее удобно в практическом отношении деление на следующие периоды: новорожденности (до 1 мес.), грудной (от 1 до 12 мес.), ясельный (от 1 до 3 лет), дошкольный (от 3 до 7 лет) и школьный (от 7 до 14 лет).

Анатомо-физиологические особенности черепа и головного мозга у детей первого года жизни (наличие родничков и открытых швов, сравнительно малое основание черепа по отношению к своду, широкие субарахноидальные щели, высокая гидрофильность и функциональная незрелость ткани мозга, незначительная дифференцировка корковых центров и богатая васкуляризация мозга) своеобразно влияют на клинические проявления ЧМТ в этом возрасте.

Таблица 2

Вид травмы в зависимости от возраста пострадавших

Вид травмы	Количество больных				
	до 1 мес.	до 1 года	1-3 года	3-7 лет	7-14 лет
Бытовая	5	67 (90,5 %)	21 (65,6 %)	34 (40,9%)	16 (13,9%)
Уличная	-	1 (1,4 %)	5 (15,6 %)	26 (31,3%)	49 (42,6%)
Транспортная	2	5 (6,7 %)	6 (18,8 %)	22 (26,5%)	42 (36,6%)
Спортивная	-	-	-	-	2 (1,7%)
Школьная	-	-	-	-	4 (3,5%)
Прочие	1	1 (1,4%)	-	1 (1,3%)	2 (1,7%)

В целях выявления особенностей клинического течения тяжелой ЧМТ у детей первого года жизни проанализировано истории болезни 74 пострадавших.

В первые 6 ч после травмы госпитализированы 35 (47,3 %) детей, спустя 1-3 сут. – 22 (29,7 %), 3-10 сут. – 15 (20,3 %) и 10-14 сут. – 2 (2,7 %). У 69 (93,2 %) детей была закрытая, у 3 (4,1 %) открытая непроникающая и у 2 (2,7 %) открытая проникающая ЧМТ. Ушибы тяжелой степени были у 7 (9,5 %) детей и у 18 (24,3 %) - ушиб со сдавлением. Диффузных аксональных повреждений в этом возрасте мы не наблюдали. Перелом свода черепа был у 56 детей (75,6 %), основания черепа у 2 (2,7 %). У 59 детей ушибы мозга сопровождались субарахноидальным кровоизлиянием. Внутричерепная гематома и гидрома диагностирована у 18 детей, у 4 - вдавленные переломы. Потеря сознания у детей первого года жизни наблюдается довольно редко - у 10 из 74. Поэтому наиболее часто родители обращаются к врачу по поводу появления у ребенка подапоневротической гематомы. Поступили в клинику в удовлетворенном состоянии (по ШКГ - 15 баллов) 63,6% детей в возрасте до года, 28% - в оглушенном состоянии (13-14 баллов), 4,2% - в состоянии сопора (9-12 баллов) и 4,2% в коматозном состоянии (4-8 баллов). Светлый промежуток был у 12 детей (16,6 %). Однократная или многократная рвота отмечена у 27 детей. Чаще родители обращали внимание на заторможенность, сонливость, вялость ребенка (26 детей). Психомоторное или двигательное возбуждение было у 8 детей. Грубые неврологические расстройства наблюдались у единичных больных. Эписиндром был у 14 детей (у 2 - фокальные, у 1 - клонические, у 1 - тонические, у 8 - тонико-клонические и у 2 - горметонические). Анизокория отмечена у 3 детей, угнетение или отсутствие зрачковых и роговичных рефлексов - у 12, парез взора - у 2, гемипарез - у 4 детей. Повышение мышечного тонуса зафиксировано у 14, понижение его - у 11 и меняющийся тонус - у 6 детей. Патологические стопные рефлексы и симптомы раздражения мозговых оболочек выявлены в единичных наблюдениях. Сравнительно чаще у детей в возрасте до года наблюдались вегетативные нарушения (сосудистые, диэнцефальные).

Скудность очаговой и общемозговой симптоматики у детей первого года жизни, стертое и малосимптомное течение тяжелой черепно-мозговой травмы создает видимость легкости травмы.

Исходы тяжелой ЧМТ у детей до 1 года при своевременной диагностике и адекватном лечении благоприятные (Рис. 1). Из 74 детей умерли 3 (причина смерти отек и набухание головного мозга с ущемлением ствола).

Ушибы головного мозга наблюдались у 32 детей ясельного возраста (1-3 года), Среди пострадавших преобладали мальчики (62%). У 65,5 % малышей была бытовая травма, у 18,8 % - транспортная и 15,6 % - уличная.

В первые 6 ч после травмы госпитализированы 75,8% детей, через 1-3 сут. - 17,2%, после 3 сут. - 6,9%. У 65,5% детей была закрытая, у 27,5% - открытая непроникающая и у 6,9% -открытая проникающая ЧМТ.

Ушиб средней степени тяжести диагностирован у 37,9% пострадавших, тяжелой степени - у 31,03%, ушиб со сдавлением - у 17,2% детей. В этом возрасте у 13,7% детей было диффузное аксональное повреждение головного мозга. Переломы свода черепа, как и у детей грудного возраста, отмечались у большинства пациентов. Перелом основания черепа составлял 41,3% (у детей грудного возраста - у 2,7 %).

У детей ясельного возраста нами отмечено более редкое выявление ушибов головного мозга со сдавлением - 17,2% (у детей грудного возраста - 26%). Потеря сознания длительностью до 5 мин была у 24,1% детей, 1 сут. и более - у 34,4%, а у 41,38% детей ЧМТ не сопровождалась потерей сознания. Рвота у детей ясельного возраста является одним из наиболее частых симптомов ЧМТ (однократная рвота была у 18,5%, многократная - у 51,8%).

Более 31% детей поступили в клинику в удовлетворительном состоянии (по ШКГ - 15 баллов), 31% - в оглушенном состоянии (13-14 баллов), 6,9% - в состоянии сопора (9-12 баллов) и 31% - в коматозном состоянии (4-8 баллов). Светлый промежуток наблюдался у 17,4% детей. Двигательное или психическое возбуждение отмечено у 16 % детей. У 17,2 % детей при поступлении наблюдались горметонические судороги, которые в основном регрессировали к 4-7-м суткам.

Парез конечностей различной степени выраженности выявлен у 17 % детей. Повышение мышечного тонуса было у 17,2%, снижение - у 17,2% и меняющийся тонус - у 3,45% детей. Патологические стопные рефлексы и симптомы раздражения мозговых оболочек наблюдались соответственно в 22,2 и 17,1% наблюдений.

Умерли 2 из 32 детей. Причинами смерти у всех их являлись отек и набухание головного мозга, кровоизлияние в ствол, ущемление ствола головного мозга.

Ушибы головного мозга у детей дошкольного возраста (3-7 лет) составили 26,6% наблюдений. В этом возрасте преобладание мальчиков над девочками становится более четким (72,2 и 27,7% соответственно). За счет увеличения доли уличной и транспортной травм (31,3 и 26,5 % соответственно), уменьшается доля бытовой (40,9%).

В первые 6 ч после травмы госпитализировано 80,2% детей. Остальные дети были госпитализированы в течении 6 сут. У 72,7% детей была закрытая, у 13,2% - открытая непроникающая, а у 14,5% - открытая проникающая ЧМТ. Ушиб средней степени тяжести зарегистрирован у 34,9% пострадавших, ушиб тяжелой степени - у 26,5%, ушиб со сдавлением - у 34,9%, и диффузное аксональное повреждение - у 3,6% детей. Перелом свода черепа, как и у детей младших возрастных групп, встречается довольно часто (71,1%). Наблюдается увеличение количества детей с вдавленными переломами (22,8%) и переломами свода с переходом на основание (13,2%). Переломы основания черепа встречались в 25,3% наблюдений. В этом возрасте потеря сознания длительностью от нескольких минут до нескольких суток отмечалась у 62,6% пациентов. Многократная рвота у детей дошкольного возраста наблюдалась в 53 % случаев, однократная рвота - у 14,8%. По сравнению с детьми младших возрастных групп, уменьшается количество детей, поступивших в клинику в удовлетворительном состоянии (13,2%). Увеличивается количество детей, поступивших в оглушенном, сопорозном и коматозном состоянии (соответственно 54,2, 12,1 и 20,5%). Светлый промежуток был у 21,6% детей. Двигательное и психическое возбуждение наблюдается чаще (33,7%), чем у детей младших возрастных групп. Судорожный синдром отмечен у 9,6% детей (тонические судороги - у 1,2%, тонико-клонические - у 4,8% и горметонические - у 3,61%). Особенно ярко проявляются симптомы со стороны оральных отделов ствола мозга: анизокория (36,1%), снижение реакции зрачков на свет (55,4%), парез взора (7,2%). Эти нарушения быстро регрессируют. Очаговые симптомы достигали степени негрубого моно - или гемипареза (18,2%), реже отмечались патологические стопные рефлексы и симптомы раздражения мозговых оболочек (16,8 и 28,2% соответственно). Вегетативные нарушения зафиксированы в 37,2% наблюдений, симптомы орального автоматизма - в 28,3% (имели тенденцию к нарастанию и достигали 46,1% на 2-4-ые сутки). Летальный исход в этой возрастной группе отмечен в 4,7 % случаев.

Ушибы головного мозга, по нашим данным, бывают чаще у детей школьного возраста (37%). При этом причиной повреждения в 42,6 % наблюдений является уличное происшествие, в 36,6 % - автодорожное, в 13,9 % - травма бытовая. В этом возрасте диагностируют уже школьную (3,5 %), а также спортивную (1,7 %) травмы. Становится более тяжелой ЧМТ: у 29,3 % отмечены ушибы головного мозга тяжелой степени, у 22,9% - ушибы со сдавлением и у 7,5 % - диффузные аксональные повреждения. В 52,7% наблюдений ушиб мозга сопровождался переломом костей свода и в 26,4 % - основания черепа. У 74,1 % пострадавших была закрытая, у 18,3 % - открытая непроникающая и у 7,47 % - открытая проникающая ЧМТ. У 92 % больных ушиб сопровождался субарахноидальными кровоизлияниями. В этом возрасте резко уменьшается количество детей, поступивших в удовлетворительном состоянии (17,8%). В основном детей госпитализируют в оглушенном (44,8%) или сопорозно-коматозном (37,2%) состоянии. Двигательное и психическое возбуждение наблюдалось у 41,5% детей. Потеря сознания отмечена у 79,1% детей этого возраста. У 58,2% детей была многократная или однократная рвота (17,6%).

В этом возрасте судорожный синдром встречается чаще (12%), чем у детей младших возрастных групп, чаще наблюдаются горметонические судороги (9,2%). У 8 % детей в первые 24 ч после травмы констатирована декортикационная и децеребрационная ригидность. Симптомы, свидетельствующие о вовлечении оральных отделов ствола головного мозга, встречаются чаще, чем у детей младших возрастных групп. По нашим данным, они составляют 59,7 % наблюдений. Спонтанный горизонтальный мелко- или среднеразмашистый нистагм отмечен у 39,7% детей и у 11,3% - парез взора. Более выражены и стойкие дисфункции черепно-мозговых нервов. Парез конечностей при поступлении наблюдался у 16,2% детей и имел тенденцию к нарастанию, особенно на 4-7-е сутки (20%). Мышечный тонус был повышен у 17,2% детей (у 13,7% - с обеих сторон и у 3,45% - с одной). Снижен мышечный тонус был у в 12,4% пострадавших (у 10,3% двухсторонний и у 2,1% односторонний). Патологические стопные рефлексы и симптомы раздражения мозговых оболочек были более ярко выражены на 3-5-е сутки после ЧМТ и отмечены в 34,7 и 41,3% наблюдений соответственно. Вегетативные нарушения зафиксированы в 38,4% наблюдений. Они были выражены в большей степени на 3-5-е сутки. Симптомы орального автоматизма констатированы у 40,7% детей школьного возраста.

Летальность у детей школьного возраста составила 5,2 % наблюдений.

Для диагностики тяжелой ЧМТ у детей различного возраста широко используют такие методы диагностики, которые являются более информативными и менее травматичными, а именно: краниография, НСГ (черезродничковая и транскраниальная), КТ, МРТ. Ультразвуковое исследование в возрасте до года является одним из ведущих методов. С помощью НСГ становится возможной не только диагностика

внутричерепных гематом и очагов ушиба, но и определение степени выраженности отека головного мозга, выявление изменений желудочковой системы. Нейросонография произведена у всех больных и является методом скрининга внутричерепных кровоизлияний, при выявлении которых применялась компьютерная томография головного мозга (265 пациентов).

Рентгенография черепа и ЭХО-эс является необходимым исследованием во всех случаях ЧМТ.

Таким образом, дети разных возрастных групп далеко не однозначно реагируют на ЧМТ. Возрастные анатомо-физиологические особенности развивающегося организма накладывают отпечаток на течение и прогноз их. В каждой возрастной группе имеются свои особенности, требующие дифференцированной диагностики. Наиболее информативным и доступным методом скринига внутричерепных кровоизлияний является нейросография – у детей до года черезродничковая, в старшей возрастной группе транскраниальная.

ЛИТЕРАТУРА

1. *Артарян А.А., Бродский Ю.С., Лихтерман Л.Б. и др.* Клиническая классификация черепно-мозговой травмы у детей //. Классификация черепно-мозговой травмы / Под ред. А.Н. Коновалова. - М., 1992. - С.50-67.
2. *Банин А.В., Артирян А.А., Гаевый О.В.* Закрытая тяжелая черепно-мозговая травма у детей //IV Всесоюзный съезд нейрохирургов. - Л., 1988. - С.67.
3. *Загробян С.Г., Дарбинян В.Ж., Загробян А.С. и др.* Некоторые особенности острого периода ЧМТ у детей. Проблемы нейротравмы и сосудистой патологии головного мозга /Тезисы докладов межобластной конференции нейрохирургов, невропатологов, травматологов. (Братск, 15-16 июня). - Иркутск, 1983. - С.62-66.
4. *Крюков Е.Ю., Шапарюк С.И., Иова А.С.* Возрастные особенности ультрасонографического изображения внутричерепных кровоизлияний.// Сборник научных трудов, посвященный 30-летнему юбилею детской городской больницы №1.- Санкт-Петербург, 2007 г.
5. Крюков Е.Ю., Иова А.С. Нейронавигация в детской нейрохирургии (теоретические основы)// Сборник научных трудов, посвященный 30-летнему юбилею детской городской больницы №1.- Санкт-Петербург, 2007 г.
6. *Корниенко В.Н., Васин Н.Я., Кузьменко В.А.* Компьютерная томография в диагностике черепно-мозговой травмы. - М.: Медицина, 1987. - 288 с.
7. *Ормантаев К.С.* Тяжелая черепно-мозговая травма у детей. - М. - Л.: Медицина, 1982. - 286 с.
8. *Пельц Б.А.* Клиника, диагностика и лечение ушибов головного мозга у детей// Нейрохирургия. - Вып.13. - С.19-26.
9. *Потапов А.А., Лихтерман Л.Б., Касумова С.Ю. и др.* Диффузные аксональные повреждения головного мозга // Вопр. нейрохирургии. - 1990. - N2. - С.3-7.
10. *Сумеркина М.М.* Закрытая черепно-мозговая травма у детей //Журн. невропатол. и психиатр. - 1985. - N10. - С.1564-1571.
11. *Bruce D.A., Alavi A., Bilaniuk L.T. et al.* Diffuse cerebral swelling following head injuries in children the syndrome of “Malignant brain edema” //J. Neurosurg., - 1981. - 54. - P.170-178.

ТҰЖЫРЫМ

2006 дан 2011 жылға дейін № 2 Астана қалалық балалар ауруханасында ауыр бассүйек-ми жарақаты бар 312 бала емдеуде болды. Емделушілерді жас шамасына сәйкес топтап бөлдік: (бір айға дейін) жаңа туған бала, бір жылға дейінгі балалар, (3-7 жас) мектепке дейінгі жас және (7 жас пен 14 жас аралығындағы) мектеп жасындағылар.

256 жағдайда мидың жабық жарақаты, 32 жағдайда - ашық енбейтін, 24 жағдайда ашық енетін жарақат болды.

Мидың соғылуының орташа дәрежесі 118 емделушілерде, ауыр ми соғылуы - 84 емделушілерде, мидың соғылып қысылуы 98 емделушілерде және 12 жағдайда мидың диффузиялық - аксоналды жарақаты диагностикаланған.

Біз әр түрлі жас шамасына байланысты топтардағы 205 балада бассүйек түбі және бассүйек күмбезінің сынуларын анықтадық. Жарақаттанудан кейінгі арахноидиялық қан құйылу 84,6 % құрайды. 312 емделушілердің 15-і (4, 8 %) өлім-жітіммен аяқталды.

Әрбір жас шамасына байланысты топта айырмашылық жолдардағы диагностикаға және емдеулерінде қажетсінетін өз ерекшелігі бар. Балалардағы мидың ауыр жарақатының диагностикасындағы информациялық әдістер - сонография, КТ, ЯМРТ.

Негізгі сөздер: бассүйек-ми жарақаты, балалар, диагностика, жас ерекшеліктері.

РЕЗЮМЕ

В городской детской больнице № 2 г. Астана с 2006 по 2011 год находились на лечении 312 детей с тяжелой черепно-мозговой травмой. Согласно возрасту пациенты были распределены на группы: новорожденные (до одного месяца), дети до года, дошкольный возраст (3-7 лет) и школьный (от 7 до 14 лет).

В 256 случаях была закрытая травма головного мозга, в 32 - открытая непроникающаяи в 24 открытая проникающая.

Ушиб головного мозга средней степени диагностирован в 118 случаях, тяжелый ушиб головного мозга – у 84 пациентов, ушиб головного мозга со сдавлением в 98 случаях и 12 случаях диффузно-аксональное поражение головного мозга.

У 205 детей различных возрастных групп мы установили переломы основания черепа и свода черепа. Дети с посттравматическим субарахноидальным кровоизлиянием составляют 84,6 %. Из 312 пациентов у 15 (4,8 %) наступил летальный исход.

У каждой возрастной группы есть свои особенности, которые нуждаются в отличительных подходах в диагностике и лечении. Самые информативные методы в диагностике тяжелой травмы головного мозга в детях - нейросонография, КТ, ЯМРТ.

Ключевые слова: черепно-мозговая травма, возрастные особенности, дети, исходы, диагностика.

Е.Н. Куанышев, Б.С. Алтаева

ВЫСОКОТЕХНОЛОГИЧНЫЙ МЕТОД ГЕМОСТАЗА, ГЕРМЕТИЗАЦИИ И РЕГЕНЕРАЦИИ ТКАНЕЙ В НЕЙРОХИРУРГИИ

АО «Республиканский научный центр нейрохирургии», г. Астана

The application of fibrinous glue-hermetic in neurosurgery is the new way of decision of problems with local hemostasis, hermetic sealing and junction of tissues, and also regeneration accelerations. In the article the authors analysed experience of application of fibrinous glue-hermetic in neurosurgical practice. It is shown that it is distinguished by high adhesive ability and elasticity, full biological compatibility with human body tissues, application convenience, that allows considerably reduce postoperative complications.
Key words: *hermetic sealing of tissues, fibrinous glue-hermetic, hemostasis*

Введение

Надежность гемостаза в значительной степени определяет успех хирургической операции. Необходимость поиска новых способов сосудисто-тканевого гемостаза обусловлена известными недостатками наиболее распространенной механической фиксации лигатурными швами. Эта проблема может быть устранена с помощью специального медицинского клея, обеспечивающего нетравматическую герметизацию тканей и рассасывающегося в регулируемые сроки. В последнее время эффективное применение в практической медицине находит клей, содержащий фибрин. [1, 3]

С целью внедрения в клинику высокотехнологичных методов гемостаза, герметизации и регенерации тканей в проведении нейрохирургических процедур в Республиканском научном центре нейрохирургии с 2010 года используют фибриновый клей (ФК) - эффективный гемостатический агент, герметизирующий и склеивающий ткани. Данный биологический герметик производится на платформе CryoSeal производства Thermo Genesis (США). Система CryoSeal использует в качестве сырья карантинизированную и/или вирусинактивированную донорскую плазму. В процессе работы CryoSeal разделяет плазму на криопреципитат и тромбин. Фибриновый клей образуется в результате смешивания этих компонентов. Криопреципитат и тромбин образуют полимерную пленку менее чем за 10 секунд. Получение фибринового герметика достигается без использования компонентов, полученных от животных и без использования синтетических компонентов [2].

Достоинствами ФК являются полная реабсорбция в течение нескольких недель, биосовместимость с тканями организма, способность ускорять заживление ран путем формирования новых кровеносных сосудов и локальный рост тканей. Фибриновый клей, полученный на аппарате CryoSeal, превосходит импортные фармацевтические фибриновые клеевые субстанции по таким параметрам, как инфекционная безопасность, биосовместимость и адгезивные свойства. Фибриновый герметик может являться дополнительным средством доставки антибиотиков пролонгированного действия, химиотерапевтических средств, ангиогенных и антиангиогенных препаратов. [2]

Цель работы

Исследование эффективности гемостаза и герметизации твердой мозговой оболочки (ТМО) при применении ФК у пациентов во время нейрохирургических вмешательств и профилактики ранних послеоперационных осложнений, таких, как послеоперационные кровотечения, назальная ликворея и риногенный менингит.

Материалы и методы

Исследование проводилось методом наблюдения и выявления ранних послеоперационных осложнений у пациентов, которым применяли ФК – герметик. Критерием эффективности применения ФК служили количество доз использованных на одну операцию и количество ранних послеоперационных осложнений.

Исходным материалом исследования служили 175 пациентов отделений: патологии ЦНС, детской нейрохирургии, сосудистой и функциональной нейрохирургии «Республиканского научного центра нейрохирургии» которым применили ФК - герметик.

Таблица 1

Операции в АО «РНЦНХ», проведенные с применением ФК в 2010-2011гг.

Диагноз	Название операции	Кол-во операции	ФК, доза	ФК, мл	Ослож-нения
Доброкачественное новообразование гипофиза	Полное иссечение опухоли гипофиза через транссфеноидальный доступ	103	109	436	-
	Частичное иссечение опухоли гипофиза через транссфеноидальный доступ	20	21	84	-
Доброкачественное новообразование краниофарингеального протока	Полное иссечение опухоли гипофиза через транссфеноидальный доступ	6	6	24	-
	Частичное иссечение опухоли гипофиза через транссфеноидальный доступ	4	4	16	-
	Прочие виды иссечения или деструкции поврежденного участка или ткани ГМ	2	3	12	-
Доброкачественное новообразование оболочек ГМ	Прочие виды иссечения или деструкции поврежденного участка или ткани ГМ	5	6	24	-
Доброкачественное новообразование ГМ над мозговым наметом	Прочие виды иссечения или деструкции поврежденного участка или ткани ГМ	4	4	16	-
	Частичное иссечение опухоли гипофиза через транссфеноидальный доступ	2	2	8	-
Доброкачественное новообразование костей черепа и лица	Иссечения пораженного участка черепа	2	2	8	-
Доброкачественное новообразование других уточненных частей ЦНС	Полное иссечение опухоли гипофиза через транссфеноидальный доступ	3	3	12	-
	Прочие виды иссечения или деструкции поврежденного участка или ткани ГМ	3	3	12	-
Злокачественное новообразование гипофиза	Биопсия гипофиза через транссфеноидальный доступ	2	2	8	-
Злокачественное новообразование костей черепа и лица	Иссечения пораженного участка черепа	3	3	12	-
	Биопсия гипофиза через транссфеноидальный доступ	2	2	8	-
Злокачественное новообразование ГМ	Прочие виды иссечения или деструкции поврежденного участка или ткани ГМ	4	4	16	-
Злокачественное новообразование зрительного нерва	Прочие виды иссечения или деструкции поврежденного участка или ткани ГМ	1	1	4	-
Церебральная киста	Полное иссечение опухоли гипофиза через транссфеноидальный доступ	3	3	12	-
Гидроцефалия при опухолевых заболеваниях	Лобэктомия головного мозга микрохирургическое удаление объемного образования	6	6	24	-
ВСЕГО		175	184	736	-

Результаты и обсуждение

При крупных образованиях, имеющих выраженный супра и ретроселлярный рост, кровоизлияние в ложе удаленной опухоли и ликворея в раннем послеоперационном периоде может привести к фатальным осложнениям. Вот почему операция не может быть закончена, если не будет уверенности хирурга в надежности гемостаза и качественной герметизации.

Для этой цели считаем наиболее эффективным использование для местного гемостаза и герметизации тканей фибриновый клей - герметик человеческий.

Объем ФК – герметика составляет 4 мл – 1 доза, что позволяет покрыть фибриновой пленкой раневую поверхность площадью 10 см^2. Средневзвешенный показатель расхода ФК на одну операцию составил 4.2 мл. Ранних послеоперационных осложнений у наблюдаемых пациентов отмечено не было: во всех случаях применения достигнут эффективный гемостаз и качественная герметизация тканей.

Преимуществами данного фибринового клея человеческого перед другими аналогами

фибриновых герметиков, такими как Tissucol и Bio Glue являются: легкость применения, сырьем для производства служит донорская плазма (карантинизированная), не содержит материалы животного происхождения, которые способны переносить инфекционные агенты.

Выводы

Использование ФК - герметика позволяет выполнить остановку кровотечения интраоперационно и максимально снизить вероятность кровоизлияния в ложе удаленной опухоли в раннем послеоперационном периоде, а также провести качественную герметизацию и пластику дна турецкого седла и твердой мозговой оболочки, что позволяет купировать назальную ликворею и развитие риногенного менингита. [4, 5].

ЛИТЕРАТУРА

1. Коэн Р.Л., Фридман Й.Й. Использование аутологичного фибринового герметика (Cryo-Seal FS) снижает требования к гемотрансфузии при отдельных хирургических вмешательствах // Трансфузиология. – 2004. С.71-72.
2. Рок Г., Ньюрат Д. Подготовка и описание аутологичного фибринового клея // Трансфузиология. – 2004. С.69-70
3. Борисов И.А., Рагимов А.А. Нетравматическая герметизация тканей фибриновым клеем у кардиохирургических больных // Бескровная хирургия: центр образовательной литературы. – Москва, 2003. – С.83-84.
4. Опухоли гипофиза и хиазмально-селлярной области. / Под ред. Б.А. Самойлова и В.А. Хилько. – Л.: Медицина, 1985.
5. Абжуева О.В., Русанов В.М., Жидков И.Л. Первый опыт применения ФК - 1 при оперативных вмешательствах // Вестник хирургии 2000.- Т. 159 -№2.

ТҰЖЫРЫМ

Нейрохирургияда фибринді желім - герметикті қолдану тіндердің қосылуы және герметизациясы, сонымен қатар регенерациясының тездетілуі жергілікті гемостаз мәселесін шешудің жаңа әдісі болып табылады. Бұл мақалада фибринді желім - герметиктің нейрохирургиялық оталарда қолдану тәжірибесі талданған. Фибринді желімнің адам ағзасы тінімен толық биологиялық сәйкестігі, жоғары адгезивті қасиеті және жұмсақтығы, қолдануға ыңғайлылығы отадан кейінгі ерте асқынуларды айтарлықтай алдын алуға мүмкіндік береді.

Негізгі сөздер: тіндердің герметизациясы, фибринді желім - герметик, гемостаз.

РЕЗЮМЕ

Новым способом решения проблемы местного гемостаза, герметиза¬ции и соединения тканей, а также ускорения регенерации явля¬ется применение в нейрохирургии фибринового клея – герметика. В статье проанализирован опыт использования фибринового клея – герметика при нейрохирургических операциях. Показано, что его отличает высокая адгезивная способность и эластич¬ность, полная биологическая совместимость с тканями организма человека, удобство применения, что позволяет значительно уменьшить ранние послеоперационный осложнения.

Ключевые слова: герметизация тканей, фибриновый клей – герметик, гемостаз.

Р.Ш. Танкачеев

МЕТОД ПУНКЦИОННОЙ ВЕРТЕБРОПЛАСТИКИ В ЛЕЧЕНИИ АГРЕССИВНЫХ ГЕМАНГИОМ ТРУДНОДОСТУПНОЙ ЛОКАЛИЗАЦИИ ВЕРХНЕГРУДНЫХ ПОЗВОНКОВ

АО «Республиканский научный центр нейрохирургии», г. Астана

The purpose of the present work is the estimation of possibility of carrying out transcutaneous vertebroplasty in aggressive forms of Th1-Th4. Transcutaneus vertebroplasty has been performed to 4 patients with aggressive forms of hemangiomas. Patients with single-level vertebral bodies have undergone to operative treatment. Serious complications after vertebroplasty didn't observed. On the basis of the received results it is possible to conclude that transcutaneus vertebroplasty of Th1-Th4 vertebras, is a safe and the effective operative treatment, in which results creates durability of a vertebral body stability, and pain relief measure.

Key words: *vertebra hemangioma, vertebroplasty, vertebra osteoplasty, factors of aggression*

Введение

Гемангиомы позвонков составляют от 4 до 13% среди всех опухолей позвоночника и спинного мозга и до 29% от всех первичных опухолей позвоночника [1, 2, 5]. Чаще они встречаются у женщин в постпубертатном периоде и соотношение к мужчинам 2,5:1 [2-4]. Гемангиомы локализуются чаще в грудных позвонках (76%), в поясничных (22%), редко локализуются в шейных (3,7%) и гораздо реже в крестцово-копчиковом (1%) отделе позвонка [2-4,10]. Поражение тел позвонков происходит всегда, вовлечение дужек в процесс деструкции составляет 52%, реже поражаются отростки позвонка. Множественные гемангиомы встречаются в 10-33% случаев. Гистологически гемангиомы позвонков разделяют на: а) капиллярные - состоят из большого количества тонкостенных капилляров, стенки сосудов хорошо сформированы, каналы разделены фиброзной и жировой тканью (редко дают симптоматику и практически никогда не оперируются); б) кавернозные - представляют собой множество тонкостенных полостей различной величины, выстланных эндотелием, полости разделены тонкостенными перегородками из соединительной ткани и сообщаются между собой, для кавернозных гемангиом нетипично наличие эластических волокон в стенках сосудов; в) рацематозные - характеризуются наличием конгломерата сосудов артериального или венозного типа; г) смешанные - в образовании опухолей данного вида принимают участие капилляры, крупные сосуды, кавернозные полости.

Как правило, гемангиомы тел позвонков длительное время характеризуются бессимптомным течением. Но имеются описания в 0,9-4% случаях проявления гемангиом, как истинные агрессивные опухоли [4, 6]. Постепенная перестройка архитектоники костных структур ведет к ослаблению опороустойчивости позвонка и снижению силы осевого сопротивления, и даже небольшая травма, подъем тяжести может привести к прогрессированию болезни и патологическому перелому тела позвонка, с возможным возникновением различных неврологических расстройств. Основными методами диагностики гемангиом тел позвонков являются: спондилография, компьютерная томография (КТ), магнитно-резонансная томография (МРТ).

Спондилография позволяет выявить признаки поражения тела позвонка (перестройка костной структуры, изменения формы позвонка с возможной его деформацией, позволяет судить о целостности замыкательной пластины и кортикального слоя позвонка).

Компьютерная томография определяет наличие полостей тел позвонков в виде так называемых «медовых сот» (Рис 1-2) - результат лизиса костных трабекул, гипертрофией и возможной кальцинацией (симптом «польского горошка») сохранившихся костных трабекул, как правило, в противоположной стороне от места деструкции тела позвонка, за счет осевого перераспределения нагрузки. Так называемое «вздутие» тела позвонка, является так же характерным симптомом гемангиом по данным КТ.

Магнитно-резонансная томография (Рис 3-4) дает дополнительную информацию о структуре гемангиомы, распространение ее за пределы тела позвонка с формированием мягкотканого компонента паравертебрального или интраканального выхода опухоли с возможной компрессией спинного мозга.

Сопоставление клинической симптоматики, данных лучевых методов диагностики позволило J.D.Laredo, D.Reizine, E.Assouline и др. выделить агрессивные и неагрессивные формы опухолей [12, 13].

Критериями агрессивности гемангиом позвонков являются:

1. Расположение на уровне Th3-Th9 позвонков;
2. Тотальное поражение тела позвонка;
3. Распространение опухолевого процесса на корень и дужки позвонка;
4. Костная экспансия с выпячиванием кортекса с нечеткими краями;
5. Неравномерная трабекуллярная структура гемангиомы;
6. Наличие эпидурального или паравертебрального компонентов опухоли;
7. Низкий сигнал на Т1 и высокий на Т2, с накоплением контрастного вещества.

H. Deramond с соавт., предлагают рассматривать гемангиому, как агрессивную при выявлении трех из любых перечисленных признаков [7]. Так же дополнительным критерием агрессивности считается увеличение объема опухоли при динамическом наблюдении и наличие осложнений в виде компрессионных переломов тел позвонков.

До настоящего времени нет единой лечебной тактики при агрессивных гемангиомах, но по мнению многих исследователей, пункционная вертебропластика, обладает достаточной эффективностью при лечении больных с данной патологией. Метод костной пластики позвонка малоинвазивен, достаточно безопасен и достигает излечения сразу после оперативного вмешательства [14, 15]. Впервые введение костного цемента в тело позвонка выполнил H. Deramond и P.Galibert [8]. Опыт проведения данного вида оперативного лечения обеспечивает восстановление опороспособности позвонка, прекращает рост опухоли и устраняет болевой синдром.

Цель исследования

Продемонстрировать результаты лечения больных с агрессивными формами гемангиом верхнегрудных (Th1-Th3) позвонков.

Материал и методы

Вертебропластика выполнена 4 больным в возрасте 42-67 лет. Мужчин было 1 (25%), женщин 3 (75%). У всех поступивших в стационар был установлен диагноз агрессивная гемангиома. В клинической картине превалировал выраженный болевой синдром у 3 (75%) пациентов. Проводниковые расстройства (нижний рефлекторный парапарез), в результате умеренной компрессии фрагментом эпидуральной части гемангиомы на уровне Th4 позвонка. Обследование больных по стандартной схеме: общие и неврологическое обследования; рентгенологическое, КТ, МРТ, в одном случае проведена сцинтиграфия костей скелета. Показаниями для проведения вертебропластики являлись агрессивные формы их проявления. Во всех случаях оперирован один позвонок. Оперативные пособия проводились в условиях ангиооперационной на аппарате Siemens Somatom Matiz B22. Для вертебропластики использованы наборы Confidence Spinal Cement System (США).

Распространение агрессивных гемангиом в пределах позвонка представлено в Табл. №1.

Таблица 1

Распространение	Абс.ч
Более ½ тела	1 (25%)
Поражение тела и корня дужки	2 (50%)
Эпидуральное расположение	1 (25%)

Степень выраженности болевого синдрома, связанного с мышечно-тоническими рефлекторными реакциями и действенности анальгетических средств оценивали по шкале J.R.Gaughen и соавт. [9] (Табл. №2). Шкальная оценка качества жизни пациентов применялась до и после хирургического вмешательства и в период динамического наблюдения.

Таблица 2

Шкала оценки качества жизни пациента по J.R.Gaughen и соавт. (2000)

Критерии	Баллы
Выраженность болевого синдрома	
Отсутствие боли	0
Самая сильная боль	10
Двигательная активность	
Без ограничений	0
Хождение с посторонней помощью	1
Передвижение на костылях	2
Ограничение сидения в постели	3
Ограничение подвижности в постели	4
Зависимость от анальгетиков	
Не принимает	0
Периодический прием	1
Регулярный прием ненаркотических анальгетиков	2
Периодический прием пероральных наркотических препаратов	3
Регулярный прием пероральных наркотических препаратов	4
Регулярный прием парентеральных наркотических препаратов	5

Все операции были произведены в положении больных на животе, под местной инфильтративной анестезией, которая вполне достаточна для проведения игл диаметром 10-13G до погружения в тела позвонков. Однако, сам этап заполнения костным цементом гемангиомы, является болезненным, с учетом этого необходимо обеспечить условия для сочетанной анестезии - присутствие анестезиолога для

возможной внутривенной кратковременной анальгезии и мониторинга витальных функций организма пациента (явлений артериальной гипо и гипертензии, дыхательных расстройств, аллергических реакций и индивидуальной непереносимости к костному цементу).

С целью вертебропластики нами был использован транспедикулярный доступ (Рис 13, 14), что позволяло избежать ранения крупных сосудов и элементов вегетативной нервной системы. Игла плотно располагалась в корне дуги, что обеспечивало герметичность и безопасность манипуляции.

К облигатным процедурам относится выполнение интраоперационной веноспондилография (Рис 5) для оценки следующих задач:

1. Оценить венозный кровоток в теле позвонка;
2. Визуализировать дренажные коллекторы из тела позвонка;
3. Определить степень васкуляризации;
4. Выявление паравертебрального истечения контраста;
5. Выявить повреждения задних отделов позвонка;
6. Изменение положения иглы в теле позвонка при прямом нахождении иглы в основной дренирующей вене.

Следует учитывать, что реальное расположение цемента не может строго соответствовать расположению контраста ввиду различия их физических характеристик [18].

Оперативное пособие проводилось в режиме постоянной флюроскопии в условиях ангиооперационной на аппарате Siemens Somatom Matiz B22, с соблюдением всех стандартных этапов проведения вертебропластики тел позвонков. Разрешающая способность аппарата позволяла провести иглы в тела труднодоступных Th1-Th4 грудных позвонков, с учетом малых размеров позвонков, диаметра ножки позвонка, в любом градусном наклоне и увеличения изображения снимков, при котором оценивалось направление распространение костного цемента, восполнение им гемангиом тел позвонков. Пункционную иглу извлекали после заполнения композитным материалом, предварительно проворачивая иглу вокруг своей оси. Для предупреждения фиксации иглы в теле или дужке позвонка в течение всего времени ожидания полимерезации. После оперативного вмешательства в течение 10-20 минут больной находился в неподвижном положении на операционном столе, после чего его переводили в палату. Общий объем вводимого цемента колеблется от 4-6 мл. Активизация пациентов осуществлялась через 2 часа после осуществления операции, выписка из стационара на следующие сутки.

Результаты их обсуждения

Агрессивные гемангиомы позвонков клинически манифестировали локальным болевым синдромом средней степени интенсивности (3-5 баллов по шкале J.R.Gaughen- 3 больных (75%)). Ни в одном случаи оценка боли не проявлялась как «невыносимая» по шкале J.R.Gaughen.

По данным КТ и МРТ выявлены следующие наиболее часто встречающиеся признаки агрессивности гемангиом: а) поражение более 50% объема позвонка 2 больных (50%); (Рис 1-2). б) повреждение (деструркция и лизиз кортикального слоя) - 1 больной (25%) (Рис 6); в) неравномерная структура трабекул тела позвонка (Рис 7); г) изо-гипоинтенсивный сигнал от гемангиомы в Т1 и гиперинтенсивный сигнал в Т2 (Рис 1-2).

Проанализировав результаты обследования и лечения больных, данных литературы, пришли к выводу, что агрессивные гемангиомы имеют следующие признаки:

1. Локальный болевой синдром, не купирующийся анальгетиками, сопровождающийся неврологическими расстройствами;
2. Наличие двух или более критериев агрессивности по данным КТ и МРТ;
3. Неравномерная структура трабекул тела позвонка;
4. Повреждение (деструкция или лизис) кортикального слоя;
5. Патологический перелом тела позвонка;
6. Мягкотканый компонент экстравертебральной локализации;
7. Поражение более 50% объема тела позвонка;
8. Костная экспансия (отек костной ткани, баллонизация тела позвонка);

Эффективность пукционной вертебропластики оценивалась по клиническим данным -регресс функциональных нарушений позвоночника у 3 больных (75%), купирование болевого синдрома во всех случаях. Всем больным в первые часы после операции было произведено контрольное КТ исследование. На КТ сканах визуализировали полноту наполнения гемангиом костным цементом от 80 до 94% заполнения (Рис 8-10). Возможное истечение вертебропласта за пределы тела позвонка, эмболизация дренирующих вен тела позвонка, состояние мягкотканого компонента гемангиомы (Рис 11). Последующий контроль КТ позвоночника проводился через 1 и 3 мес. Продолжительность периода пребывания пациентов составила от 2-4 суток. Спустя 3-6 месяцев полный регресс локального болевого синдрома отмечен у 3 больных (75%), у одного больного наблюдался частичный регресс болевого синдрома.

Выводы

1. Вертебропластику целесообразно выполнять под местной анестезии, с мониторинговым контролем в присутствии анестезиолога для возможной дополнительной анальгезии и с целью предотвращения нежелательных реакций со стороны организма.

2. Оптимальный алгоритм обследования больного с гемангиомой позвонка должен включать нейрохирургический осмотр, РГ, КТ, МРТ.

3. Такие признаки агрессивности гемангиом, как повреждения (истончение или деструкция) кортикального слоя, поражения более 50% объема тела позвонка, являются достаточно информативными для суждения активности опухолевого процесса.

4. Основными показаниями к проведению пункционной вертебропластики больных гемангиомами позвонков являются локальный болевой синдром или один из более абсолютных КТ и МРТ признаков их агрессивности.

5. Пункционная вертебропластика является наиболее эффективным методом лечения болевого синдрома при агрессивных гемангиомах.

ЛИТЕРАТУРА

1. Клиническая неврология. В трех томах. / А.С. Никифоров, А.Н. Коновалов, Е.И. Гусев. – М.: «Медицина»,2004.-Т.3,ч.2,гл.43.-С.81-95.
2. Ланцман, Ю.В.Опухоли позвоночника. Клиника, диагностика, лечение. / Ю.В. Ланцман, А.Т. Адамян.-Томск, 1986.-138с.
3. Лисовская, Р.А. Сосудистые опухоли позвоночника и черепа в рентгеновском изображении: автор дис. кандидата медицинских наук Р.А. Лесовскоя. Ленинград 1964г. 43с.
4. Педаченко, Е.Г. Пункционная вертебропластика. Е.Г. Педаченко, С.В. Кущаев. – Киев, 2005.-520с.
5. Практическая нейрохирургия: Руководства для врачей. Под ред. П.В. Гайдара С.Б.: Гиппократ, 2002.-гл.22.-с.492-517.
6. Dagi, T.F. Vascular tumors of the spine./ T.F. Dagi,H.H/ Schmidek//Philadelphi: WB Saunders.-1990.-P.181-191.
7. Deramond,H. Percutaneous vertebroplasty with acrylic cement in the treatment of aggressive spinal angiomas./ H. Deramond. R. Darrasson,P // Rachis.-1989.-Vol.1P.146-153.
8. Galibert,P, Notepreliminare sur le traitement des angiomes vertebraux parvertebroplastie acryligue percutanee. /P. Galibert,H, Deramond,P Rosat// Neurochirurgie.-1987.-Vol.33,P 166-168.
9. Gaugher,J.R. Relevance of antecedent venography in percutaneus vertebroplasty for the treatment of osteoporotic compression fractures. / J.R. Gaugher, M.E. Jensen, P.A. Scweickert// Am.J.Neuroradiol.-2002.-Vol.23,P.594-600.
10. Hernigou,P. Neuro-aggressive dorsal vertebral hemangioma and vetebrectomy. Apropos 2 cases. Review of the literature./ P.Hernigo, M.Djindjian, R.Ricolfi // Rev.Chin Ortop. Reparatrice. Appar. Mot.-1994.-Vol.80,P.542-550.
11. Junghanns, H. Hamangiom des drei Brtist Wirbelkorpers mit Ruckenmark Kompression. //Arch.Klin. Chir.-1982.Vol.169,P.321-330.
12. Laredo,J.D. Vertebral hemangiomas: fat content as a sign of aggressiveness/J.D.Laredo, E.Assouline, R.Gelbert//Radiology.-1990.-177, P.467-472.
13. Laredo, J.D. Vertebral hemangiomas:radiologic evaluation/ J.D. Laredo, D.Reizine, M.Bard// Radiology.1986.-Vol.11,P.183-189.
14. Mathis, J.M. Percutaneous vertebroplasty and Kyphoplasty. / J.M Mathis, H.Deramond., S.M. Belkoff.-Roanoke: «Springer Science+Business Media, Inc.»,200-300p.
15. Reznick, D.K. Vertebroplasty and Kyphoplasty./ D.K. Reznick, S.R.Garfin.-New York: «Thieme»,2005.-130p.
16. Schmorl, G. The Human Spine in Health and Disease. / G. Schmorl, H.Junghanns.- / New York: «Grime and Stratton»,1995.-P.325-327.
17. Topfer,D.I. Ube rein infiltrierend wachsendes Hamangiom der Haut und multiple Kapillarektasien der Haut und inneren Organe: Zur Kenntnis der Wirbelangione. / D.I. Topfer// Frankf. Z. Pathol.-1998.-Vol.36, P.337-345.
18. Vertebroplasty for osteoporotic spine fracture: prevevtion and treatment/ A.J.Mehbod, S.A. Aunodle, J.C. Le Huec//Eur.Spine J.-2003.-Vol.12,suppl.2.-P.155-162.

ТҰЖЫРЫМ

Осы жұмыстың мақсаты Th1 деңгейінен Th4-ке дейінгі деңгейдегі омыртқалардың қол жетпейтін оқшау бөлігінің жоғары кеуде омыртқаларының денесіндегі гемангиомаларының агрессивті формалары бар ауруды тері арқылы пункциялық вертебропластикасын өткізу кезінде мүмкіндіктерін бағалау болып табылады. Пункциялық вертебропластика омыртқа денелерінің агрессивті

формалары бар гемангиома 4 емделушілеріне орындалынған. Оперативті емдеуге омыртқалардың бір деңгейіндегі гемангиомасы бар науқастар алынды. Пункциялық вертебропластика операциясы Siemens Somatom Matiz B22 аппаратында ангиооперациялық бөлмесінде жүргізілді. Вертебропластика операциясы жасалынғаннан кейін күрделі де, ауыр ауытқулар байқалмады. Нәтиже барысында жоғары кеуде омыртқа денесінің тері арқылы пункция вертебропластикасы тиімді және қауіпсіз оперативті әдіс болып табылады және омырқа денелерінің беріктілігі сақталынады, қатерлі синдромның регресі байқалады.

Негізгі сөздер: омыртқаның гемангиомасы, вертебропластика, омыртқаның сүйек пластикасы, агрессия факторлары.

РЕЗЮМЕ

Целью настоящей работы является оценка возможности проведения чрезкожной пункционной вертебропластики больным с агрессивными формами гемангиомам тел верхнегрудных позвонков труднодоступной локализации с уровня Th1 по Th4 позвонков. Пункионная вертебропластика была выполнена 4 пациентам с агрессивными формами гемангиом тел позвонков. Оперативному лечению подверглись больные с одноуровневым поражением тел позвонков. Пункционная вертебропластика проводилась в условиях ангиооперационной на аппарате Siemens Somatom Matiz B22. Серьезных осложнений после проведения вертебропластики не наблюдали. На основании полученных результатов можно заключить, что чрезкожная пункционная вертебропластика тел верхнегрудных позвонков, является достаточно безопасным и эффективным оперативным пособием, в результате которого восстанавливается прочность тела позвонка, его осевая опороспособность и стойкий регресс болевого синдрома.

Ключевые слова: гемангиома позвонка, вертебропластика, костная пластика позвонка, факторы агрессии.

К.Б. Нургалиев

БОТУЛИНИЧЕСКИЙ ТОКСИН ТИПА А (ДИСПОРТ) В ЛЕЧЕНИИ ДВИГАТЕЛЬНЫХ РАССТРОЙСТВ

АО «Республиканский научный центр нейрохирургии», г. Астана

The botulinus toxin is actively used among neurotoxins since 1989. The wide experience of its application is in this time saved up, the constant analysis of all factors promoting achievement of positive results however is required. As object of research of the author investigated 36 patients (33 men and 3 women) from which 11 patients have been affected by stroke (age 24 - 61), 11 - patients with consequences of spinal and cerebrospinal trauma (age 17-58), 9 - patients with consequences of a craniocereberal trauma (age 22-45), 3 - patients with a widespread osteochondrosis (age 32-47), 2 - the patient after removal of spinal cord lesion(age of 27-50). Injections of Dysport carried out according to the fulfilled and checked up recommendations. The estimation of efficiency of treatment was spent before an injection, and also in 1, 2 and 3 weeks after procedure by means of the modified Ashworth scale. The use of Dysport (1000-1500 units) in complex therapy has shown high efficiency. The combined therapy is most effective.
Key words: *botulinus toxin, Dysport, a modified Ashworth scale*

Введение

Диспорт – препарат ботулинического токсина типа А (БТ-А), являющегося наиболее сильнодействующим из 7 нейротоксинов, вырабатываемых анаэробом Cl. botulinum. БТ-А, блокирует высвобождение ацетилхолина из двигательных нейронных терминалей. Локальное введение БТ-А в лечебных дозах приводит к развитию дозозависимой хемоденервации и долговременному расслаблению мышц. Процесс реиннервации мышц происходит в среднем в течение 3-4 месяцев. Этот период определяет ширину «терапевтического окна» БТ-А. Нервно- паралитическое действие токсина используется в клинике с целью лечения дистонии и спастичности более 20 лет. Лечение обычно хорошо переносится больными, побочные эффекты немногочисленны, обратимы и представлены, в основном, локальной слабостью близлежащих к месту инъекции мышц. Соблюдение разработанных на основе клинического опыта правил применения БТ-А позволяет проводить терапию пациенту без потери чувствительности к препарату в течении длительного времени.

Спастичность принято определять как двигательное нарушение, возникающее вследствие повреждения супраспинальных или краниально расположенных спинальных нейронов и характеризующееся повышением тонуса мышц вместе с усилением сухожильных рефлексов. Симптомокомплекс спастичности проявляется на фоне спастического (центрального) паралича и характеризуется феноменом складного ножа - это отмечаемое при пассивном сгибании пораженной конечности первоначально значительное сопротивление мышцы, которое затем сменяется ее сокращением в направлении осуществляемого движения. При спастичности нередки синкинезии и периодические приступы болезненных мышечных спазмов. По данному вопросу в научной литературе опубликовано значительное число работ [3, 4, 6, 8, 9, 10].

Общепринятая тактика ведения больных со спастичностью

В целом вопросы ведения больных со спастичностью достаточно хорошо проработаны. В этом плане очень важным является согласованность специалистов в отношении терапии спастичности. Спастичность не всегда требует лечения. Так, гипертонус разгибателей ног выполняет позитивную роль и способствует компенсации дефектов при ходьбе. Поэтому назначение миорелаксантов в этот период может быть нецелесообразным. При появлении признаков спастичности обычно применяют три методики ЛФК: метод фиксированного растяжения мышц; метод ручного растяжения; растяжение мышц с помощью пассивной кинезотерапии. Среди других методов эффективны вибрация и электростимуляция в различных вариантах. Эффективен массаж с применением тепла или льда. При выраженной спастичности назначают медикаментозное лечение, используют пероральные миорелаксанты центрального (баклофен, тизанидин, толперизон) и периферического действия [11].

Собственный опыт использования ботулотоксина

В серии наших исследований проводилась оценка комплексной терапии спастичности мышц верхней и нижней конечности с использованием инъекции Диспорта.

Материалы и методы

Объектом исследования послужили 36 больных (33 мужчин и 3-е женщин), из которых 11 - пациентов были поражены инсультом (возраст от 24 - 61), 11 - пациентов с последствиями позвоночно-спинномозговой травмы (возраст от 17-58), 9 - пациентов с последствиями черепно-мозговой травмы (возраст от 22-45), 3 - пациента с распространенным остеохондрозом (возраст от 32-47), 2 - пациента после удаления объемного образования спинного мозга (возраст 27-50).

Инъекции Диспорта в дозе 500ЕД, 1000ЕД, 1500ЕД осуществляли в мышцы рук, обычно в m.pectoralis maior, m.biceps brachii, m.brachioradialis, m. pronator teres, m.flexor digitorum superficialis, m.flexor digitorum profundus, m.flexor carpi ulnaris, m.flexor carpi radialis, в мышцы ног m.adductor longus, m.semitendinosus , m.semimembranosus, m. gastrocnemius, m.extensor digitorum longus, m.tibialis anterior.

Выбор дозы 500ЕД до 1500ЕД в качестве оптимальной был основан на данных литературы. Суммарную дозу 500ЕД, 1000ЕД , 1500ЕД распределяли по отдельным мышцам в соответствии с хорошо отработанными и проверенными рекомендациями. Инъекции проводились по следующей схеме: введение препарата в семь мышц- пять случаев, в шесть –четыре, в пять – три, в четыре -девять, в три - девять, в две -шесть.

Инъекции ботулинического токсина сочетались с применением лечебной гимнастики, массажа, электростимуляции. Оценка эффективности лечения проводилась перед инъекцией, а также через 1, 2 и 3 недель после процедуры с помощью модифицированной шкалы Эшворта.

Результаты и их обсуждение

Общая качественная оценка эффективности проведенного лечения позволяет сделать следующее заключение: у большинства пациентов (>75%) отмечен явный позитивный сдвиг по сравнению с состоянием до введения Диспорта. Такой вывод был основан на субъективной оценке легкости движения в суставах, которая наступила спустя 2-3 недели после инъекции препарата. Наблюдалось увеличение амплитуды движений, увеличение взаимодействия с синергистами и др. При этом не выявилось ухудшения ситуации, непосредственно связанного с введением препарата. С целью объективизации наблюдений сравнивались данные оценки мышечного тонуса по шкале Эшворта. Данным пациентам кроме инъекции ботулотоксина проводили ЛФК и массаж. Было показано, что средние показатели мышечного тонуса по шкале Эшворта снижаются через 2-3 недели. Прямой лечебный эффект ботулотоксина выглядит очень демонстративно, хотя он применялся в комплексе с ЛФК и массажем, электростимуляцией. Высокую эффективность результатов показал Диспорт при введении в дозе 1000ЕД - 1500ЕД, низкая эффективность при введении в дозе 500ЕД. Лечение ботулотоксином не является разновидностью монотерапии, многие исследователи указывают на более значимый эффект комбинированной терапии [1, 2, 5, 7].

Вывод

Применение Диспорта (1000ЕД- 1500ЕД) в комплексной терапии показало высокую эффективность. Лечебный эффект сохраняется на протяжении 1-3 месяцев. Комбинированная терапия наиболее эффективна.

Заключение

Среди нейротоксинов начиная с 1989г. активно используется ботулинический токсин. За это время накоплен большой опыт его применения, однако требуется постоянный анализ всех факторов, способствующих достижению положительных результатов. Ботулотоксин должен быть применен в нужное время и в нужном месте. Ботулотоксин применяется как правило, после того, как исчерпаны возможности более простых и недорогих вариантов лечения. По данным зарубежных исследований возможны многократные инъекции Диспорта, но с интервалом не менее 12 недель.

ЛИТЕРАТУРА

1. Bori I, Martinez C, Migel F. Uso de la toxina botulinicaen pacientes posttraumatismo craneoencefalico. SN 1999 4(4) 153-65.
2. Handbook of botulinum toxin treatment. 2 nd ed. Moore F.P., Naumann M., eds. Oxford, UK Blackwell Science, 2003.
3. Leathley MJ, Gregson JM, Moore AP, et al. Predicting spasticity after stroke in those surviving to 12 months. Clin Rehabil 2004 18(4) 438-43
4. Young DR, Spasticity a review. Neurology 1994 55(II Suppl.9) 512-20
5. Bakheit AMO, Fedorova NV, Skoromets AA, et al. The beneficial antispasticity effect of botulinum toxin type A is maintained after repeated treat-

ment cycles. J Neurol Neurosurg Psychiatr 2004 75(11) 1558-61
6. Гусев Е.И., Гехт А.Б. Спастичность//РМЖ. 1999. Т.7.№12
7. Орлова О.Р., Яхено Н.Н. Применение ботокса (токсина ботулизма А) в клинической практике: руководство для врачей. М., 2001. 208с.
8. Парфенов В.А. Ведение больных со спастичностью// РМЖ. 2004. Т.12.»12.
9. Воробьева О.В. Нарушение мышечного тонуса в постинсультном периоде: вопросы терапии// Consilium Medicum. 2004.Т.6.№12.
10. Хатькова С.Е. Лечение спастичности у больных инсультом: состояние и перспективы//Атмосфера. Нервные болезни. 2005. №2. С.47-49.
11. Stamenova P, Koytchev R, Kuhn K, et al. A randomized, double –blind, placebo-controlled study of tolperisone in spasticity following cerebral stroke. European Journal of Neurology 2005; 12(6): 453-61.

ТҰЖЫРЫМ

1989 жылдан бастап нейротоксиндер арасында ботулин уыты белсенді қолданылады. Осы жылдар ішінде оны қолданудың үлкен тәжірибесі жинақталды, дегенмен оң нәтижелерге жетуге себеп болатын барлық факторлардың тұрақты талдауы талап етіледі. Автордың зерттеу объектісі болып 36 науқас (33 ер адам және 3 әйел адам) саналды, оның ішінде инсультпен зақымданған 11 пациент (24-61 жас аралығындағы), омыртқа-жұлын миы жарақатының зардаптарымен 11 пациент (17-58 жас аралығындағы), бассүйек - ми жарақаты зардаптарымен 9 пациент (22-45 жас аралығындағы), көп өрістеген остеохондрозбен 3 пациент (32-47 жас аралығындағы), жұлын миының көлемді ісігі алып тасталған 2 пациент (27-50 жас аралығындағы). Диспорт инъекциялары дайындалған және тексерілген ұсыныстарға сәйкес жүзеге асырылды. Емдеудің тиімділігін бағалау инъекцияның алдында, сонымен қатар Эшворттың модификациялау шкаласының көмегімен жүргізілген емшарадан кейін 1, 2 және 3 аптадан соң жүргізілді. Диспортты (1000БІРЛІК-1500БІРЛІК) кешенді терапияда қолдану жоғары тиімділікті көрсетті. Құрамдастырылған терапия айтарлықтай тиімдірек.

Негізгі сөздер: ботулин уыты, Диспорт, Эшворттың модификациялау шкаласы.

РЕЗЮМЕ

Среди нейротоксинов начиная с 1989г. активно используется ботулинический токсин. За это время накоплен большой опыт его применения, однако требуется постоянный анализ всех факторов, способствующих достижению положительных результатов. Объектом исследования автора послужили 36 больных (33 мужчин и 3-е женщин), из которых 11 пациентов были поражены инсультом (возраст от 24 - 61), 11 - пациентов с последствиями позвоночно - спинномоговой травмы (возраст от 17- 58), 9 - пациентов с последствиями черепно-мозговой травмы (возраст от 22-45), 3 - пациентов с распространенным остеохондрозом (возраст от 32-47), 2 - пациента после удаления объемного образования спинного мозга (возраст 27-50). Инъекции Диспорта осуществляли в соответствии с отработанными и проверенными рекомендациями. Оценка эффективности лечения проводилась перед инъекцией, а также через 1, 2 и 3 недель после процедуры с помощью модифицированной шкалы Эшворта. Применение Диспорта (1000ЕД-1500ЕД) в комплексной терапии показала высокую эффективность. Комбинированная терапия наиболее эффективна.

Ключевые слова: ботулинический токсин, Диспорт, модифицированная шкала Эшворта, спастичность.

Х.А. Мустафин

О ЛЕЧЕНИИ ГЛОМУСНЫХ ОПУХОЛЕЙ С ИНТРАКРАНИАЛЬНЫМ РОСТОМ

АО «Республиканский научный центр нейрохирургии», г. Астана

At the differential-diagnostic estimation of new growths of neoplasm of the ear canal we always should remember the possible presence at the patient of such rare disease as a glomus tumor of the middle ear. Embolization of the afferent branches of the glomus tumor with intracranial growth in the first stage is the most functional method, allowing to suspend the further growth of the tumor. We have a chance further to remove a tumor completely, using surgical or combined treatment.
Key words: *glomus tumor, embolization of vascular glomus tumor*

Опухолевыми заболеваниями ЛОР органов, склонными к малигнизации и обладающими деструирующим ростом являются гломусные опухоли (ГО) среднего уха. Сложность в лечении больных с данным заболеванием заключается в том, что очень часто опухоль распространяется в инфралабиринтное пространство и верхушку пирамиды височной кости, в структуры мозга.

Гломусная опухоль (синонимы: нехромаффинная параганглиома, хемодектома) является одним из самых редких новообразований среднего уха. Принято считать, что ГО развиваются из особых образований - гломусных телец, расположенных в адвентиции луковицы яремной вены, на промонториуме, по ходу ветвей языкоглоточного (барабанная ветвь) и блуждающего (аурикулярная ветвь) нервов и в пирамиде височной кости [1]. В любом случае, клиническое течение ГО в большей степени можно охарактеризовать как злокачественное, что обусловлено их инфильтрующим ростом, деструкцией окружающей костной ткани, возможностью интракраниального роста. Гистологически ткань опухоли состоит из сосудов (в основном опухоль кровоснабжается из системы сонных артерий), гломусных клеток и соединительной ткани, содержит густую сосудистую сеть, в которой заключены хорошо очерченные большие клетки. По соотношению клеточных элементов и сосудов выделяют опухоли альвеолярного, аденомоподобного, ангиомоподобного и компактного строения. Особенностью сосудов гломуса является замещение в их стенках мышечных волокон особыми эпителиоидными или гломусными клетками [1]. ГО подразделяются на доброкачественные и злокачественные формы [4]. Наиболее полная и считающаяся основной среди врачей оториноларингологов и нейрохирургов классификация ГО была предложена U. Fisch в 1988 г. [3]. В соответствии с ней по локализации и распространению выделяют несколько типов ГО.

Классификация гломусных опухолей по U. Fisch.

A. Опухоль в барабанной полости 10%;

B. Опухоль с локализацией в барабанной полости и сосцевидном отростке без распространения в инфралабиринтное пространство 10-20%;

C. Опухоль с распространением в инфралабиринтное пространство и распространением на верхушку пирамиды 60-70%;

D. Опухоль с интракраниальным распространением 10 %;

De экстрадуральная опухоль;

Di интрадуральная опухоль.

Классификация гломусных опухолей по стадиям клинического развития

Была предложена Алфордом и Гилфордом в 1962 году. Стадия 0 - нормальный слух или небольшое ухудшение слуха. Барабанная перепонка невредима, но обесцвеченная. Может быть пульсирующий шум в ушах. Рентгеновская картина без патологии. Стадия I - могут быть выделения из уха. На рентгенограмме заметно затмение сосцевидного отростка и среднего уха, но эрозии кости не наблюдается. Черепные нервы не поражены. Стадия II - отмечается поражение VII нерва, возможно ухудшение слуха. На рентгенограмме яремное отверстие может быть увеличено. Стадия III - может наблюдаться поражение IX-XII черепных нервов. На рентгенограмме видна эрозия височной кости, распространение яремного отверстия. Стадия IV - отмечаются интенсивное внутричерепное распространение опухоли, поражение III-XII черепных нервов. На рентгенограммах заметно интенсивное поражение пирамиды височной кости.

Основными методами лечения ГО среднего уха являются хирургический (через подвисочную ямку, трансмастоидальный подход, комбинированный подход), эндоваскулярная

эмболизация сосудов, питающих опухоль, лучевая терапия. Ввиду выраженной кровоточивости опухоли предпочтительнее производить на первом этапе эмболизацию сосудов опухоли. Выбор хирургического доступа зависит от класса опухоли и общего состояния больного. Для опухолей класса А и В применяется заушный доступ; в случаях опухоли класса А достаточным бывает эндауральный доступ.

При опухолях класса С и D применяется доступ к подвисочной ямке или комбинированный доступ к подвисочной ямке и транслабиринтный при опухоли класса De. [2, 5].

В отделении сосудистой и функциональной нейрохирургии АО «РНЦНХ» за период с 2008 по 2011 год находились на стационарном лечении 10 пациентов с гломусной опухолью с интракраниальным распространением. Из них 8(80%) пациентам применена эндоваскулярная эмболизация сосудов, питающих опухоль. У 1-го пациента хирургического лечения не проводилось ввиду отказа самого пациента. Приводим один случай: пациент поступил с жалобами на шум в правом ухе, периодические головные боли и боль в области шеи справа, головокружение, затруднённое глотание, двоение в глазах, попёрхивание пищей. Болеет с 2007 года, когда впервые появились жалобы на шум в правом ухе и головные боли. Лечился у ЛОР врача и у невропатолога с диагнозом: Образование пирамиды височной кости справа. С 2008 года стали беспокоить головокружение, затруднённое глотание, двоение в глазах, попёрхивание пищей. На МРТ головного мозга, проведенной только через два года после появления первых жалоб пациента - признаки опухоли ярёмного гломуса, с распространением в среднюю и заднюю черепные ямки, с инфильтрацией слухового нерва, правой мосто-мозжечковой цистерны, компрессией передней дольки мозжечка справа. При отоневрологическом исследовании: Нистагм горизонтальный, мелко-размашистый, клонический, I степени, в крайних отведениях. Отмечается парез лицевого нерва справа. По классификации House-Brackmann (1985) - умеренная дисфункция, заметная разница между двумя сторонами. Без функциональных нарушений. При проведении пробы Вебера при помощи камертона 128 Гц. - латерализация звука вправо. Отоскопически в левом слуховом проходе определяется округлое образование, бледно-розового цвета, плотно-эластической консистенции, полностью обтурирующее слуховой проход, безболезненное при пальпации. Характерный для ГО симптом пульсации опухоли при раздувании пневматической воронки в правом наружном слуховом проходе - положительный. Аудиометрическое исследование при помощи аудиометра AD229b («Interaucustics» пр-ва Голландия), выявило нейросенсорную тугоухость III степени справа. Пальце-носовая проба с интенцией. В позе Ромберга - покачивание.

Селективная церебральная ангиография, выявила картину опухолевого образования в интракраниальном отделе, в области средней черепной ямки справа. Опухоль васкуляризуется из правой наружной сонной артерии и правой позвоночной артерии. Ангиография обеих ВСА без патологии. Диагноз: Гиперваскуляризированная опухоль ярёмного гломуса справа. Класс Di.

Учитывая класс опухоли, распространение в среднюю и заднюю черепные ямки, инфильтрацию слухового нерва, правой мосто-мозжечковой цистерны, компрессию передней дольки мозжечка справа, поражение лицевого нерва справа, решено первым этапом провести эндоваскулярную эмболизацию сосудов, питающих опухоль. Операция - эмболизация двух афферентных ветвей из правой позвоночной артерии и правой наружной сонной артерии прошла без осложнений. Состояние улучшилось, значительно уменьшились боли в шее справа и головные боли. Двоения в глазах нет, поперхивание пищей не отмечает. Снижение слуха на том же уровне, но интенсивность шума в правом ухе значительно снизилась. Пальце-носовая проба с легкой интенцией. В позе Ромберга - покачивание. Выписан в удовлетворительном состоянии, контрольное обследование через 6 месяцев. Через 6 месяцев пациент был вновь обследован, было проведено МРТ с контрастированием. На контрольных сканах продолженного роста опухоли мы не обнаружили. Клинические данные говорят о том, что заболевание не прогрессирует. Головные боли непостоянного характера. Шум в ухе остался, поперхивание пищей непостоянного характера.

ГО требуют, во первых, особой настороженности у врачей первичного звена, а во вторых, полной отоневрологической диагностики. В данном случае диагноз больному выставлен спустя два года после появления первых её признаков. Основными признаками начала заболевания явилось лишь субъективное ощущение шума в ухе и головные боли. Поздняя диагностика этого заболевания привела к развитию выраженной неврологической симптоматики. У больных с жалобами на наличие образования в наружном слуховом проходе или кровотечении из уха мы всегда должны помнить о возможном наличии у пациента ГО среднего уха, прогрессирование которой приводит к инвалидности, к развитию массивного кровотечения, а иногда и к летальному исходу. При этом эмболизация афферентных ветвей ГО

в той стадии, когда происходит распространение опухоли в структуры мозга, является наиболее функциональным методом, позволяющим приостановить дальнейший рост опухоли. У нас появляется шанс в дальнейшем максимально полно удалить опухоль полностью, применив хирургическое или комбинированное лечение. В данном случае мы хотели обратить внимание врачей на природу этой опухоли, на проблему поздней диагностики ГО, а также показать возможности таких малоинвазивных методов как эндоваскулярная эмболизация сосудов опухоли, основным преимуществом которых является безопасность и благоприятный исход.

ЛИТЕРАТУРА

1. Гломусные опухоли среднего уха у детей / М. Р. Богомильский [и др.] // Вестник оториноларингологии: медицинский научно-практический журнал / Всероссийское общество оториноларингологов, ТОО «Яртек Медикал». — 2007. — N 5. — С. 4-7.
2. Ю.А. Сушко, О.Н. Борисенко, В.В. Гудков, И.А. Сребняк: Комбинированный трансцервикальный-трансмастоидальный доступ для удаления гломусных опухолей среднего уха. Институт отоларингологии им. проф. А.И.Коломийченко АМН Украины (г. Киев, Украина) XVI съезд отоларингологов российской федерации «отоларингология на рубеже тысячелетий» Сочи, 21-24 марта 2001.
3. *Fisch U., Mattox D.* Microsurgery of the Skull Base. - New York: Thieme 1988.
4. Патолого-анатомическая диагностика опухолей человека. Руководство под редакцией академика АМН СССР прфессора Н.А. Краевского; академика АМН СССР профессора А.В.Смольянникова; академика АМН СССР прфессора Д.С. Саркисова. Москва. Медицина.
5. Опыт лечения больных с гломусными опухолями класса D. Сушко Ю.А., Борисенко О.Н., Гудков В.В., Сребняк И.А. Ежегодная традиционная осенняя конференция Украинского научного медицинского общества отоларингологов. Луганск, 26-28 сентября 2002. Институт отоларингологии им. проф. А.И. Коломийченко АМН Украины (г. Киев, Украина).

ТҰЖЫРЫМ

Сыртқы құлақ жолдарының есіктерін дифференциальды-диагностикалық бағалау кезінде, біз пациентте ортаңғы құлақтың гломусті ісігі сияқты сирек кездесетін аурудың бар болу мүмкіндігін әрдайым есте ұстауымыз керек. Мидың ішіне өскен гломусті ісіктің афферентті тамырларын эмбол арқылы жабу тәсілі емшаралардың алғашқы кезеңінде ісіктің одан әрі өсуін тоқтататын ең оңтайлы, ең тиімді және қолайлы әрекеті болып табылады.Сонда ғана бізде ісікті біраз уақыт өткен соң операция немесе құрамдас тәсіл арқылы толық алуға мүмкіндік туады.

Негізгі сөздер: Гломусті ісік, гломусті ісіктердің тамырларын эмбол арқылы жабу.

РЕЗЮМЕ

При дифференциально-диагностической оценке новообразований наружного слухового прохода мы всегда должны помнить о возможном наличии у пациента такого редкого заболевания как гломусная опухоль среднего уха. Эмболизация афферентных ветвей ГО с интракраниальным ростом на первом этапе является наиболее функциональным методом, позволяющим приостановить дальнейший рост опухоли.

Ключевые слова: Гломусная опухоль, эмболизация сосудов гломусной опухоли.

Р.Ш. Танкачеев

ДЕКОМПРЕССИЯ ПРОТЯЖЕННЫХ СТЕНОЗОВ ГРУДНОГО ОТДЕЛА ПОЗВОНОЧНИКА KEY-HALL ДОСТУПОМ

АО «Республиканский научный центр нейрохирургии», Астана

The purpose of the present work is the estimation of possibility of carrying out of a high-grade decompression back with extended spinal stenoses in chest department of a backbone. The spinal decompression is executed by means of Key-Hall access, is one-stage on several segments of a vertebra. Patients with extended spinal stenoses of chest department of a backbone have undergone to operative treatment. Serious complications after carrying out of operative interventions didn't observe. On the basis of the received results it is possible to conclude that the described access of a decompression of a spinal cord from unilateral access is an adequate method for liquidation of a bilateral lateral and-or central stenosis of the vertebral channel and grants the right not to make stabilizing operations on chest department of a backbone.
Key words: *spinal stenosis, microsurgical decompression, vertebra minimally invasive surgery*

Введение

Стеноз позвоночного канала является заболеванием, включающий в себя сочетание сужения позвоночного канала согласно либо компьютерной томографии (КТ), либо магнитно-резонансной томографии (МРТ) либо рентгенографии позвоночника (спондилографии) и характерных клинических симптомов. При проведении МРТ лицам старше 60 лет отмечено, что 21 % из них имел рентгенологические признаки сужения позвоночного канала на поясничном уровне. Лишь треть (33 %) предъявляли характерные для стеноза жалобы [1]. Антуан Портал в 1803 году впервые сообщил о сужении позвоночного канала, вызванном патологическим искривлением позвоночного столба [2]. Особенно важным является отмеченное автором развитие у части больных слабости в ногах, мышечной атрофии и даже паралича нижних конечностей. С 1954 года Хенком Вербистом начата разработка данной темы [21]. Он описал наблюдение 4 больных с узким позвоночным каналом на поясничном уровне, у которых проведение ламинэктомии привело к полному исчезновению жалоб. Автором внедрены понятия «абсолютный» и «относительный» стеноз, а также описан синдром «нейрогенной перемежающейся хромоты». С этого момента отмечается неуклонный рост интереса к данной проблеме, поиск новых методов лечения. Внедрение в широкую клиническую практику КТ и МРТ привело к значительному увеличению диагностируемости данной патологии [1]. По анатомическим критериям различают центральный стеноз - уменьшение расстояния от задней поверхности тела позвонка до ближайшей противоположной точки на дужке у основания остистого отростка (до 12 мм - относительный стеноз, 10 мм и меньше - абсолютный) либо площади позвоночного канала (до 100 мм^2 - относительный стеноз, 75 мм^2 и менее - абсолютный стеноз) латеральные стенозы - сужение корешкового канала и межпозвонкового отверстия до 4 мм и менее. По этиологии различают врождённый или идиопатический стеноз [21]; ахондроплазию, приобретённый стеноз, комбинированный стеноз - любое сочетание врождённого и приобретённого стеноза [5]. Эпидемиология стенозов позвоночного канала на грудном уровне является весьма распространённым заболеванием. Его частота резко возрастает у людей старше 50 лет и в данной возрастной группе составляет от 1.2 до 5 % [6, 7]. По литературным данным стенозы различают следующим образом: Врождённый стеноз обусловлен анатомическими особенностями строения позвоночника у человека и проявляется укорочением дуги позвонков ахондроплазией (увеличение толщины дуги позвонка, укорочение ножки и уменьшение высоты тела позвонка) хрящевой и фиброзной диастематомиелией [8]. Приобретённый стеноз так же имеет различные причины, основными являются: а) деформирующий спондилоартроз с гипертрофией межпозвонковых суставов; б) образованием краевых остеофитов; в) оссифицированные грыжи межпозвонковых дисков; г) гипертрофия и оссификация жёлтой связки; д) болезнь Форестье (диффузный идиопатический гиперостоз ревматоидной природы); е) болезнь Бехтерева; ж) спондилолистез дегенеративно-дистрофического генеза; з) ятрогенный (рубцово-спаячный) стеноз - образование субарахноидальных спаек и/или послеоперационных рубцов; и) «стальной стеноз» — внедрение металлических конструкций в просвет позвоночного или радикулярного канала. По стороне компремирующего фактора делится: центральный стеноз возникает за счёт патологических процессов в анатомических структурах формирующих позвоночный канал (в частности межпозвонковых дисках, межпозвонковых суставах, жёлтой связке,

задней продольной связке), в котором содержатся спинномозговой мешок с включенными в него нервными корешками. *Латеральный стеноз* может возникать в одной или нескольких из трёх анатомических зон: зоне входа средней зоне и зоне выхода (межпозвонковом отверстии) [9]. Снижении высоты межпозвонкового отверстия менее 15 мм трактуется как его стеноз (в сочетании с клиническими признаками поражения нервного корешка) [12]. Патофизиологические механизмы, вызывающие развитие характерных жалоб, обусловлены сочетанием трёх групп факторов - повышения эпидурального давления, асептического воспаления и ишемии [13]. Возникновение каждого из них обусловлено хроническим сдавлением нервно-сосудистых структур позвоночного канала. За счёт хронической компрессии возникает несоответствие кровотока к нервным структурам позвоночного канала. Уровень поступающей крови снижается и соответственно возникает ишемия нервного корешка (при латеральном стенозе) и конского хвоста (cauda equina) (при центральном). При комбинированном стенозе наблюдается сочетание ишемии как конского хвоста, так и нервного корешка. Отмечено, что явления ишемии вызывают процессы демиелинизации, образование спаек между мягкой и арахноидальной мозговыми оболочками, развитие интерстициального фиброза и рубцово-спаечного эпидурита [14]. Потребность в кислороде возрастает при усилении биохимических процессов. Этим объясняется тот факт, что жалобы на боли в спине и/или ногах, слабость при стенозе позвоночного канала возникают при ходьбе. Несоответствие объёма нервно-сосудистых структур объёму позвоночного канала вызывает повышение эпидурального давления и как следствие вызывает возникновение воспалительного процесса. Эпидуральное давление повышается при ходьбе, что вызывает продукцию эктопических нервных импульсов и проявляется возникновением болевых ощущений [15]. Особенностью патогенеза позвоночного канала является зависимость его объёма от положения тела. Когда человек приседает, поясничный лордоз выпрямляется или кифозируется, суставные отростки расходятся, увеличивается просвет межпозвонкового отверстия, освобождая сдавленные кровеносные сосуды, что приводит к восстановлению нормального кровотока, а значит, и питания ишемизированных невральных элементов [16]. При сгибании высота межпозвонкового отверстия увеличивается на 12 %, при разгибании уменьшается на 15 % [17]. Этим объясняется характерная жалоба, которая состоит в регрессе боли вплоть до полного исчезновения при присаживании, нагибании. Более того, на основании этого симптома проводят дифференциальную диагностику между нейрогенной (при стенозе позвоночного канала) и сосудистой перемежающейся хромотой. Так, Нейрогенная перемежающаяся хромота является патогномоничным симптомом, позволяющим ещё до проведения дополнительных методов обследования предположить наличие стеноза позвоночного канала. Для неё характерно появление боли при ходьбе, которая регрессирует при присаживании либо наклонении туловища вперёд. После этого человек снова может пройти определённую дистанцию до появления болезненных ощущений. В положении сидя больной может выполнять любую работу (велотренажёр, вождение автомобиля) без возникновения боли [7]. Интенсивность нейрогенной перемежающейся хромоты оценивается в расстоянии (метрах), которое может пройти человек до появления боли. Стеноз позвоночного канала как следствие остеохондроза - является последней 4-ой стадией остеохондроза позвоночника. Её возникновение характеризуется тем, что на фоне нестабильности позвоночно-двигательного сегмента (3-я стадия остеохондроза) развиваются компенсаторные процессы, направленные на его стабилизацию. К ним относятся разрастание костной ткани в виде остеофитов, артроз межпозвонковых суставов. Межпозвонковые суставы ограничивают как позвоночный канал, так и зоны входа нервного корешка, промежуточную зону и межпозвонковое отверстие. Соответственно разрастание межпозвонковых суставов приводит к сужению вышеуказанных анатомических образований и соответственно к развитию стеноза [10]. Продолжающееся постарение населения приводит к более широкому распространению болезней, связанных с дегенеративным поражением позвоночника. Спинальный стеноз остается одной из самых часто встречающихся, клинически важных дегенеративных патологий в пожилом возрасте [18]. Гипертрофированные дугоотростчатые суставы и остеофиты, утолщение желтой связки, формирование суставных синовиальных кист вместе с протрузиями и пролапсами межпозвонковых дисков являются морфологическим субстратом дегенеративного спинального стеноза [2].

Материалы и методы

Основной причиной спинального стеноза была гипертрофия дугоотростчатых суставов и желтых связок с формированием остеофитов и иногда суставных синовиальных кист. В некоторых случаях имелся врожденный анатомический узкий позвоночный канал, что создавало предпосылки к проявлению

болезни при меньшей степени дегенеративных изменений. В наших наблюдениях имели место многоуровневые стенозы, которым проводилось оперативное лечение. Двухуровневая декомпрессия у 7 пациентов, трехуровневая у 3 пациентов, четырехуровневая и более у 2 пациентов. Клиническими проявлениями картина выглядела следующим образом: слабость в одной или двух ногах (91,6 %); синдром нейрогенной перемежающейся хромоты (91,6 %); нейрогенная дисфункция тазовых органов (83,3 %); боль в спине (50 %) (Табл. №1). Основным проявлением болезни был нижний парапарез со спастическим компонентом и перемежающееся нейрогенная хромота, нейрогенная дисфункция тазовых органов по каудогенному типу. Большинство пациентов предъявляло жалобы на слабость и боли в обеих ногах, иногда несимметричные, которые менялись в зависимости от физической нагрузки, положения тела, а также с течением болезни, отражая прогрессирование дегенеративных изменений позвоночника. Болевой синдром мог сопровождаться симптомами нарушения движений, чувствительности, в том числе проявлениями нарушений функций тазовых органов в различных комбинациях. Предоперационное обследование пациентов включало в себя спондилограммы, компьютерная томография, магнито-резонансную томографию (МРТ) позвоночника, ЭНМГ обеих нижних. Оценку состояния пациентов производили на основании опроса с применением визуально-аналоговой шкалы боли (ВАШ), а также опросника качества жизни SF36 [5]. Хирургическая группа включала в себя пациентов с грудным спинальным стенозом. Общее количество оперированных пациентов составило 12, среди которых было 5 мужчин и 7 женщины. Возраст пациентов колебался от 34 до 68 лет. Сужение позвоночного канала наблюдалось в латеральных, билатеральных, центральных отделах позвоночного канала и, как правило, представляло их сочетание. Проведен анализ результатов микрохирургической декомпрессии спинного мозга на грудном отделе позвоночника из одностороннего доступа по методу Key-Hall (Рис 5, 6, 7, 8). Средний срок наблюдения за пациентами составил около 3 лет. Операция заключалась в микрохирургическом, одностороннем доступе к грудному отделу позвоночника, с многоуровневой компрессией спинного мозга, моно-, билатеральным и циркулярным стенозом для выполнения билатеральной декомпрессии нервных структур. Для визуальной оценки эффективности выполненного вмешательства использованы МРТ и КТ-миелография. Результаты: в анализируемых случаях отмечается достоверное уменьшение болевого синдрома и улучшение качества жизни. Эффективность хирургического доступа и достаточная степень декомпрессии подтверждены контрольными МРТ и КТ-миелографией.

Таблица 1

Частота втречаемости симптомов спинального стеноза на грудном уровне

Симптомы	Частота встречаемости
Парезы в ногах	91,6
Нейрогенная перемежающаяся хромота	91,6
Нарушение функции тазовых органов	83,3
Нарушение чувствительности в ногах	66,6
Торакалгия (боль в грудном отделе)	50,0
Гипотрофия мышц нижних конечностей	33,3
Нарушение чувствительности промежности	25,0

Результаты

В опросе 12 больных со стенозом позвоночного канала, оперированных методом Key-Hall декомпрессии грудного отдела позвоночника, средним катамнезом в 3 года. 37 % больных оценивали своё состояние после операции как «значительно лучше» - 5 пациентов, 4 пациента — «несколько лучше», 2 пациента — «без изменений», 1 пациент — «несколько хуже», ни одного больного — «значительно хуже».

В течение 3-5 дней после операции в качестве обезболивающего было достаточно приема нестероидных противовоспалительных препаратов в стандартных дозировках. В большинстве случаев рекомендовали ношение полужесткого грудо-поясничного корсета в течение ближайшего месяца с целью дисциплинирования и выработки нового стереотипа осанки. Послеоперационное консервативное реабилитационное лечение проводили анальгезию нестероидными, сосудистыми препаратами, миорелаксантами проведения ранней активной нейрореабилитации, что позволяло максимально восстановить активность больного.

Клинический пример. Пациентка Н. страдала симптомами перемежающейся нейрогенной хромоты, нижний спастический парапарез с преимущественно правосторонней симптоматикой в течение 3 лет. Предоперационная МРТ и КТ-миелография выявили двусторонний латеральный спинальный стеноз на счет гипертрофии дугоотростчатых суставов и желтых связок в сочетании с небольшой протрузией межпозвонкового диска на Тн9-Тн11 позвонков (Рис 1, 2, 3). Через 5 дней после билатеральной микрохирургической декомпрессии спинного мозга из одностороннего

доступа показала на контрольных МРТ (Рис 4) полноценную декомпрессию как на стороне доступа (справа), так и с контралатеральной стороны (слева). Отмечается признаки зон ишемических расстройств спинного мозга на стенозированных, отсутствие признаков послеоперационной нестабильности. Минимальный срединный кожный разрез демонстрирует отличный косметический результат. Ни в одном из наблюдений не было обнаружено развития послеоперационной ликвореи, инфицирования, признаков нестабильности. Отсутствие кровопотери во время вмешательства, минимальный кожный разрез полностью соответствуют принципам малотравматичной хирургии. Медиальная резекция как гомолатерального, так и контралатерального фасеточного сустава неизбежно сопровождается вскрытием суставной полости и синовиальной оболочки сустава (Рис 8). Применение электрокоагуляции синовиальной оболочки и краев капсулы фасеточного сустава после завершения костной резекции позвояет избежать подобного осложнения. Важным является показатель ВАШ болей в спине, который снижается до минимального уровня после операции. Это демонстрирует адекватность доступа и сохранение стабильности сегмента. Ее достижению способствует применение высокоскоростной дрели (Рис 7), микрокусачек Кериссон различного размера, а также тщательная ревизия структур позвоночного канала (Рис 8) в ходе выполнения декомпрессии.

Обсуждение

Лечение спинального стеноза традиционно связано с ламинэктомией и медиальной резекцией дугоотростчатых суставов [3, 9]. Однако двусторонняя диссекция паравертебральных мышц во время выполнения доступа является причиной их последующей атрофии [6]. Резекция части суставов, удаление связочного комплекса, травма коротких сегментарных мышц позвоночника вызывают нестабильность сегмента, ятрогенный болевой синдром, что снижает активность и качество жизни пациента в послеоперационном периоде [4]. В историческом аспекте декомпрессивная ламинэктомия была первым типом операций, применяемых для лечения стеноза позвоночного канала. В то же время проведение декомпрессивной ламинэктомии имеет целый ряд недостатков, которые приводят к её недостаточной эффективности. Так вследствие данной операции происходит удаление тех структур, которые формируют третью опорную колонну позвоночника по Денису или вторую опорную колонну позвночника по Holdsworth. Результатом в большом количестве случаев становится развитие нестабильности позвоночника, что приводит к неудовлетворительным результатам лечения, синдрому неудачно оперированного позвоночника. Различные источники указывают на 13-43% риск развития нестабильности после проведения декомпрессивной ламинэктомии [18, 22]. Минимально-инвазивный подход к решению этой проблемы предполагает адекватную декомпрессию нервных структур при наименьшей хирургической травме мышечного, суставного и связочного аппарата позвоночника [19]. Односторонний доступ с целью достижения билатеральной декомпрессии нервных структур по методике Key-Hall доступа, полностью отвечает требованиям щадящей хирургии и широко применяется в нашей практике [20, 22]. Пионер изучения стеноза позвоночного канала Хенк Вербист отметил, что количество отличных и хороших результатов после проведения декомпрессивной ламинэктомии составляет 68% [21]. Недостаточная эффективность декомпрессивной ламинэктомии за счёт развития нестабильности позвоночника, развитие «болезни смежного уровня» при дополнении декомпрессии установкой стабилизирующих систем привело к поиску альтернативных методов хирургического лечения стеноза позвоночного канала.

Выводы

Описанный доступ декомпрессии спинного мозга из одностороннего доступа является адекватным методом для ликвидации двустороннего латерального и/или центрального стеноза позвоночного канала. Малый кожный разрез, возможность исключить травматизацию мышечных, суставных и связочных структур позвоночника противоположной локализации, делают данное вмешательство минимально инвазивным средством хирургического лечения и дает право не производить стабилизирующие операции на грудном уровне позвоночника.

ЛИТЕРАТУРА

1. Boden S.D., Davis D.O., Dina T.S. et al. Abnormal magnetic-resonance scans of the lumbar spine in asymptomatic patients: A prospective investigation. J Bone Joint Surg Am. 72: 403—408. 1990
2. Verbiest H. Stenosis of the lumbar vertebral canal and sciatica. Neurosurg Rev. 3: 75 — 89. 1980

3. Verbiest H. A radicular syndrome from developmental narrowing of the lumbar vertebral canal. J Bone Joint Surg Br. 36: 230—237. 1954
4. Kuklo T., Potter B., Ludwig S. Treatment of lumbar spinal stenosis // Spine. — 2006. — Vol. 31 — P.1047-1065
5. Hollingworth W., Deyo R.A., Sullivan S.D. et al. Thepracticality and validity of directly elicited and SF-36 derived health state preferences in patients with low back pain // Health Economics. — 2002. — Vol.11, № 1. — P. 71—85.
6. De Viliers P.D., Booysen E.L. Fibrous spinal stenosis: A report of 850 myelograms with a water-soluble contrast medium. Clin Orthop. 115: 140—144. 1976
7. Johnsson K.E., Sass M. Cauda Equina Syndrome in Lumbar Spinal Stenosis: Case Report and Incidence in Jutland, Denmark J Spinal Disord Tech. V. 17, № 4. — P. 334—335. 2004
8. Herno A., Airaksinen O., Saari T. et al. Lumbar spine stenosis: A matched pair study of operated and non-operated patients Br J Neurosurg Vol 10: 461—465. 1996
9. Bose K., Balasubraniam p. Nerve root canals of the lumbar spine. Spine. Vol. 9: 16 — 18. 1984
10. Ciric I., Mikael M.A., Tarkington J.A. et al. The lateral recess syndrome. J Neurosurg. Vol. 53: 433—443. 1980
11. Spivak J.M. Degenerative lumbar spinal stenosis: Current concepts review. J Bone Joint Surg Am Vol. 80: 1053—1066. 1998
12. Mroz T.E., Suen P.W., Payman K. et al. Spinal Stenosis: Pathophysiology, Clinical Diagnosis, Differential Diagnosis. Spine/[ed. by] Herkowitz H.N., Garfin S.R., Eismont F.J. et al. Saunders Inc, Philadelphia 2006 Volume II, pp. 995—1009
13. Jenis L.G., An H.S. Spine update: Lumbar foraminal stenosis. Spine Vol. 25: pp. 389—394. 2000
14. Watanabe R., Park W.W. Vascular and neural pathology of lumbosacral spinal steosis. J Neurosurg. Vol. 64: 64 — 70. 1986
15. Epstein Nancy E. Lumbar Spine Stenosis Youmans Neurological Surgery [edited by] Richard Winn. Saunders, Philadelphia 2004 Chapter 294 pp. 4521-4539
16. Inufusa A., An H., Lim T. et al. Anatomical changes of the spinal canal and intervertebral 3foramen associated with flexion-extension movement. Spine. Vol. 21, pp. 2412—2420. 1996
17. Amundsen T., Seber H., Lilleas F. et al. Lumbar spinal stenosis: Clinical and radiographic features. Spine. 20: 1178—1186. 1995
18. Johnsson K.E., Uden A., Rosen I. The effect of decompression on the natural course of spinal stenosis: a comparison of surgically treated and untreated patients. Spine. Vol. 16: 615—619. 1991
19. Turner J.A., Ersek M., Herron L. et al. Surgery for lumbar spinal stenosis: Attempted meta-analysis of the literature. Spine. Vol. 17: 1 — 8. 1992
20. Shenkin H.A., Nash C.J. Spondylolisthesis after multiple bilateral laminectomies and facetectomies for lumbar spondylosis: Follow-up review. J Neurosurg. Vol. 50: 45 — 47. 1979
21. Verbiest H. Results of surgical treatment of idiopathic developmental stenosis of the lumbar vertebral canal: A review of 27 years experience. J Bone Joint Surg Br. Vol. 59: 181—188. 1977
22. Tuite G.E., Stern J.D., Doran S.E. et al. Outcome after laminectomy for spinal stenosis. Part I. Clinical correlations. J Neurosurg. Vol. 82: 912—918. 1995

ТҰЖЫРЫМ

Осы жұмыстың мақсаты кеуде омыртқаларының стенозын толық декомпрессиясын жасау болып табылады. Жұлын декомпрессиясы Key-Hall әдісін қолдану арқылы бірнеше омыртқа буынында жұмыс істеу орындалған. Шұғыл оперативті емдеуге кеуде омыртқасының стенозы бар аурулар алынған болатын. Оперативті емдеуден кейін ауыр асқынулар болған жоқ. Осы нәтижелердің қорытындысы бойынша, жоғарыда көрсетілген әдіспен жұлын декомпрессиясын бір жақты оперативтік кіру жолымен екі жақтық, латеральді және орталық стенозының декопрессиясын жасаған кезде кеуде омыртқаларының тұрақтандыру операциясын жасамауына жол береді.і.

Негізгі сөздер: жұлын стенозы, микрохирургиялық декомпрессия, омыртқаның кіші-инвазивтік хирургиясы.

РЕЗЮМЕ

Целью настоящей работы является оценка возможности проведения полноценной декомпрессии спинного с протяженными спинальными стенозами в грудном отделе позвоночника. Спинальная декомпрессия выполнена при помощи Key-Hall доступа, одномоментно на нескольких сегментах позвонка. Оперативному лечению подверглись больные с протяженными спинальными стенозами грудного отдела позвоночника. Серьезных осложнений после проведения оперативных вмешательств не наблюдали. На основании полученных результатов можно заключить, что описанный доступ декомпрессии спинного мозга из одностороннего доступа является адекватным методом для ликвидации двустороннего латерального и/или центрального стеноза позвоночного канала и дает право не производить стабилизирующие операции на грудном отделе позвоночника.

Ключевые слова: спинальный стеноз, микрохирургическая декомпрессия, минимально-инвазивная хирургия позвоночника.

Е.А. Урунбаев

К ВОПРОСУ О ДИАГНОСТИКЕ НАРУШЕНИЙ ПЕРИФЕРИЧЕСКОГО КРОВООБРАЩЕНИЯ ПРИ ПАТОЛОГИИ ПОЯСНИЧНОГО ОТДЕЛА ПОЗВОНОЧНИКА В ПОЖИЛОМ ВОЗРАСТЕ

АО «Республиканский научный центр нейрохирургии», г. Астана

According to the study, the pathology of the lumbar spine with the pain syndrome leads to peripheral circulatory disorders, which leads to the development of spasm of peripheral vessels and reduction of the functional resources of the microvasculature.

Key words: *oximetry, capillaroscopy, low back pain, microcirculation*

Актуальность

Боль в нижней части спины (lowbackpain по терминологии англоязычных авторов) - боль, локализующаяся в пояснице, крестце и крестцово-подвздошной области. Боль может иррадиировать в ягодицы и/или ноги с одной или двух сторон. При этом число пациентов, страдающих хронической болью в нижней части спины (БНЧС), увеличивается с возрастом, достигая 50 % и более среди лиц старше 60 лет [4].

Неврологическая боль в спине обычно связана с поражением корешков при формировании грыжи межпозвоночного диска, стенозе позвоночного канала, спондилолистезе, компрессии корешков спинномозговых нервов остеофитами и гипертрофированными фасеточными суставами. Как правило, боли иррадиируют в конечности и сопровождаются другими симптомами поражения корешков. Вклад каждого из этих компонентов может быть различным у отдельных пациентов, определяя особенности клинической картины и эффективность различных методов лечения. [3].

Следует отметить, что если иррадиация болей в нижние конечности является характерным симптомом для патологии пояснично-крестцового отдела позвоночника, то нарушениям периферического кровообращения, развивающимся на ее фоне, особенно в пожилом возрасте, должного внимания не уделялось.

Цель исследования

Оценить особенности состояния периферического кровообращения при патологии поясничного отдела позвоночника в зависимости от наличия болевого синдрома.

Материалы и методы исследования

При выполнении работы была проведена оценка состояния периферического кровообращения на нижних конечностях по данным капилляроскопии у 117 больных зрелого и пожилого возраста с патологией поясничного отдела позвоночника в зависимости от интенсивности клинической симптоматики основного заболевания.

Кроме того, аналогичные исследования были проведены у 50 волонтеров пожилого возраста без патологии поясничного отдела позвоночника, которые вошли в «0» (контрольную) группу. Средний возраст 62,8±1,1 года.

В зависимости от возраста больных разделили на 2 группы.

В I группу вошли 50 пациентов зрелого возраста (50-60 лет). Средний возраст 56,4±3,1 лет.

Во II группу вошли 67 пациентов пожилого возраста (61-74 года). Средний возраст 62,2±1,2 года.

Возраст пациентов пожилого возраста и волонтеров, рассматриваемых в работе, колебался от 61 до 65 лет.

У большинства больных патология поясничного отдела позвоночника была диагностирована в течение 6 месяцев до обращения за медицинской помощью на амбулаторное лечение (Табл. №1).

Таблица 1

Давность выявления патологии поясничного отдела позвоночника у больных зрелого и пожилого возраста

Давность манифестации симптоматики	I группа (n=50)		II группа(n=67)	
	абс	M±m%	абс	M±m%
До 6 месяцев	13	26,0±6,2	15	22,5±5,0
6-12 месяцев	19	38,0±6,8	25	37,3±6,8
1-3 года	11	22,0±5,8	18	26,9±5,3
Более 3 лет	7	14,0±4,9	9	13,4±4,1

** - достоверность различий между I и II группами*

Как правило, причинами обращения за медицинской помощью являлись увеличение интенсивности клинической симптоматики патологии поясничного отдела позвоночника.

Именно нарастание клинической симптоматики и, в первую очередь болевого синдрома, являлось поводом для обращения за медицинской помощью, а затем и более тщательного обследования.

Следует отметить, что достоверных различий между исследуемыми группами выявлено не было.

В результате обследования у 11(22,0±5,8%) пациентов I группы и у 14(28,0±6,1%) во II группе были выявлены не только явления остеохондроза, но и грыжи диска поясничного отдела позвоночника.

Соответственно, у остальных был выявлен остеохондроз поясничного отдела, сопровождавшийся болевым синдромом.

При этом боли в пояснице, чувство скованности по утрам, периодические обострения пояснично-крестцового радикулита отмечались в течение 3 лет и более.

Так же группы соответствовали друг другу и по наличию сопутствующих заболеваний.

Критериями для анализа являлись результаты оксиметрии и капилляроскопии.

Пульсоксиметрию и капилляроскопию проводили на пальцах рук и ног.

При проведении капилляроскопии исследование проводили на аппарате «KOWA».

Методика капилляроскопии заключается в следующем: Непосредственно, перед проведением исследования производится десквамация ногтевого ложа, после чего с использованием эмиссионного масла производят капилляроскопию [1].

В нашей работе критериями для анализа являлись общее количество капилляров, соотношение капилляров содержащих и не содержащих элементы крови, что позволяло не только оценить состояние общей васкуляризации, но и функциональное состояние периферического микроциркуляторного русла [2].

Оценку количества сосудов b функциональное состояние микроциркуляторного русла проводили с помощью стереометрической морфометрии.

Учитывая, что на фоне патологии поясничного отдела позвоночника, предположительно, должны иметь место нарушения кровообращения в нижних конечностях, для выявления локализации нарушения кровообращения мы применили, разработанный нами, «Способ дифференциальной диагностики нарушений регионарного кровообращения при капилляроскопии» (подана заявка о выдаче инновационного патента РК на изобретение) заключающийся в том, что производят капилляроскопию ногтевых лож всех конечностей. При сравнении полученных результатов на руках и ногах, если отсутствуют достоверные изменения капилляров всех конечностей, оценивают состояние периферического кровообращения в целом, а при преимущественном поражении капилляров верхних, либо нижних конечностей диагностируют нарушение регионарного кровотока.

Результаты исследования и их обсуждение

Для оценки состояния периферического кровоснабжения, мы провели оксиметрию на Glanspenis и концевых фалангах пальцев верхней и нижней конечности.

Было установлено, что при поступлении в «0» группе показатели оксиметрии на концевых фалангах пальцев верхней и нижней конечности между собой достоверно не различались ($p>0,05$) и были сопоставимы (Табл. №2).

В отличие от этого, при патологии поясничного отдела позвоночника в зрелом и пожилом возрасте показатели оксиметрии на верхних конечностях достоверно превышали показатели на нижней конечности ($p<0,05$).

Таблица 2

Сравнительный анализ результатов оксиметрии в исследуемых группах

Зона исследования	«0» группа	I группа	II группа
Верхняя конечность	98,0±0,4	98,5±0,3	98,1±0,4
Нижняя конечность	96,5±0,4	94,3±0,3°	92,4±0,3*

° - *Достоверность различий между «0» и I группами*

* - *Достоверность различий между «0» и II группами*

▲ - *Достоверность различий между I и II группами*

Следует отметить, что показатели в «0» группе на верхних конечностях соответствовали показателям в I и II группах ($p>0,05$). При этом достоверных различий между показателями в I и II группах так же не отмечалось ($p>0,05$).

В то же время, показатели в «0» группе на нижней конечности достоверно превысили показатели в I и II группах ($p<0,05$). Различия между показателями в I и II группах были недостоверными ($p>0,05$).

По нашему мнению, это было связано с реализацией спинально-вазального тормозных рефлексов, приводивших к спазму периферических сосудов.

Это подтверждалось и результатами капилляроскопии, проведенной на ногтевых ложах верхней и нижней конечности в исследуемых группах (Табл. №3).

Таблица 3

Сравнительный анализ результатов капилляроскопии в исследуемых группах

Зона исследования	«0» группа	I группа	II группа
Верхняя конечность			
Количество сосудов	12,2±0,7	12,6±0,9▲	11,9±0,7▲
Активные сосуды	45,1±2,3	46,4±2,2▲	47,7±2,4▲
Неактивные сосуды	54,9±2,3	53,6±2,2▲	52,3±2,4▲
$К_{а/н}$	0,82±0,04	0,86±0,05▲	0,91±0,04▲
Нижняя конечность			
Количество сосудов	11,2±0,6	9,1±0,5▲	8,9±0,6▲
Активные сосуды	41,2±2,2	36,8±2,2▲	32,6±1,8*, ▲
Неактивные сосуды	58,8±2,2	63,2±2,2▲	67,4±1,8*, ▲
$К_{а/н}$	0,69±0,03	0,58±0,02°, ▲	0,48±0,02*, ▲

° *- Достоверность различий между «0» и I группами*

* *- Достоверность различий между «0» и II группами*

▲ *- Достоверность различий между показателями на верхних и нижних конечностях в I и II группами*

Было установлено, что при капилляроскопии, проведенной в «0» группе до назначения ректального введения свечей с папаверином и анестезином количество сосудов и функциональные характеристики микроциркуляторного русла на верхней и нижней конечности между собой достоверно не различались (p>0,05).

В отличие от этого, при патологии поясничного отдела позвоночника в зрелом и пожилом возрасте показатели капилляроскопии на верхних конечностях достоверно превышали показатели на нижних конечностях (p<0,05), при этом между собой показатели на нижних конечностях в I и II группах достоверно не различались (p>0,05).

Следует отметить, что показатели в «0» группе на верхних конечностях соответствовали показателям в I и II группах (p>0,05). При этом в «0» группе показатели на нижних конечностях достоверно превышали показатели в I и II группах (p<0,05).

Таким образом, согласно результатам капилляроскопии и оксиметрии видно, что на фоне болевого синдрома при патологии поясничного отдела позвоночника развиваются нарушения периферического кровообращения, характеризующиеся реализацией патологического спинально-вазального рефлекса, что, в свою очередь, приводит к спазму периферических сосудов и снижению функциональных ресурсов микроциркуляторного русла.

ЛИТЕРАТУРА

1. Белеволенский Д.С. «Транскутантная оксиметрия, как метод оценки состояния местного кровоснабжения». Регионарное кровообращение и микроциркуляция. 2007.-№1.с.30-31.
2. Зисман Б.О. Чистяков А.В. «История оксиметии». Медицинские технологии 006.-№1.с.44-47.
3. Кирьянов В.В., Жирнов В.А., Жулев Н.Ж., Василькин А.К. «Результаты лечения болевых синдромов остеохондроза позвоночника с применением синего цвета». Травматология и ортопедия России 2011.№1.-С.23-28.
4. Абдулкина Н.Г., Алайцева С.В., Сухорукова О.В. «Особенности периферической микроциркуляции у здоровых и больных с неврологическими проявлениями поясничного остеохондроза». Регионарное кровообращение и микроциркуляция. 2009.-№2.с.46-52.
5. Ефремушкин Г.Т., Денисова Е.А., Молчанова А.А., Шацукевич С.А. «Микроциркуляция у больных артериальной гипретензией и старческого возрастов». Кардиоваскулярная терапия и профилактика 2009.-№2 -С.20-27.

ТҰЖЫРЫМ

Жоғарыда көрсетілген зерттеулерді түйіндей келе бел омыртқаларының ауырсыну синдромы патологиясы кезінде периферияльық қан айналымының бұзылыстары дамиды, бұл периферияльық тамырлардың спазмалық жолмен бұзылып микроциркуляторлық қан тамырларының функционалды мүмкіндіктері төмендейтінін атап өтуге болады.

Негізгі сөздер: оксиметрия, капеляроскопия, остеохондроз, микроцеркуляция.

РЕЗЮМЕ

Согласно результатам вышеизложенного исследования, при патологии поясничного отдела позвоночника на фоне болевого синдрома развиваются нарушения периферического кровообращения, которое приводит к развитию спазма периферических сосудов и снижению функциональных ресурсов микроциркуляторного русла.

Ключевые слова: оксиметрия, капеляроскопия, остеохондроз, микроцеркуляция.

Х.А. Мустафин

ПРИМЕНЕНИЕ УСТРОЙСТВА ДЛЯ ПРОФИЛАКТИКИ ПОСЛЕОПЕРАЦИОННОЙ НАЗАЛЬНОЙ ЛИКВОРЕИ И НОСОВЫХ КРОВОТЕЧЕНИЙ РАННЕГО ПОСЛЕОПЕРАЦИОННОГО ПЕРИОДА ПРИ ТРАНСНАЗАЛЬНОМ ТРАНССФЕНОИДАЛЬНОМ УДАЛЕНИИ ОПУХОЛЕЙ ХИАЗМАЛЬНО-СЕЛЛЯРНОЙ ОБЛАСТИ И ОПУХОЛЕЙ ОСНОВАНИЯ ЧЕРЕПА

АО «Республиканский научный центр нейрохирургии», г. Астана

One of complications after transnasal transsfenoidal endoscopic surgery of scull base tumor was nasal liquorhea and nasal epistaxis. Using these tools we can recognize all of these complications and can perform adequate treatment. We suggest neurosurgeons to use this helpful technique.

Key words: *nasal liquorhea, nasal epistaxis, transnasal transsfenoidal endoscopic surgery of scull base tumor*

Трансназальная транссфеноидальная эндоскопическая хирургия опухолей хиазмально-селлярной области и опухолей основания черепа является одним из новых, высокотехнологичных оперативных вмешательств. В этой области оперативного вмешательства проходят магистральные сосуды, ветви черепно-мозговых нервов [1, 2]. Поэтому этот вид операции несет в себе риск развития таких осложнений, как назальная ликворея и носовые кровотечения. Существуют различные способы герметизации и пластики дефекта основания черепа, герметизирующие средства, у которых есть свои преимущества и недостатки [3-6]. Перед нами встает вопрос о ранней диагностике этих осложнений, применения устройства, которое могло бы помочь нам распознавать патологию в самом начале её развития.

Мы предлагаем устройство, применяемое нами для диагностики назальной ликвореи, а также, носовых кровотечений в раннем послеоперационном периоде после трансназального транссфеноидального удаления опухолей основания черепа. Выполнено оно из натурального латекса, состоит из корпуса, имеющего в своей структуре рабочий канал диаметром 7мм и раздувной баллон для блокирования носоглотки на внутреннем конце рабочего канала. Внутренний конец рабочего канала замкнутый, имеет боковое отверстие для эвакуации патологического секрета из полости носа, а наружный конец открытый. К раздувному баллону для блокирования носоглотки идет канал для подвода воздуха в баллон, на наружном конце которого есть клапан раздувного баллона, снабженный переходником для шприца.

Мы провели обзор применявшихся ранее устройств в ринохирургии и хирургии основания черепа. Известно устройство ЯМИК, используемое в методике беспункционного лечения воспалительных заболеваний носа и околоносовых пазух, изготовленное из натурального латекса, состоит из корпуса, в котором имеется три канала [5, 6]. Первые два канала предназначены для раздувания баллонов и жестко закреплены на корпусе. Третий, так называемый рабочий канал большего диаметра, чем предыдущие два канала и открывается отверстием на поверхности корпуса катетера. На другом конце рабочий канал имеет переходник для шприца. Каналы снабжены клапанами. Внутри корпуса проходит пластичный стержень, предназначенный для моделирования корпуса синус-катетера в соответствии с анатомией полости носа.

Недостатком данного устройства является то, что ЯМИК катетер не предназначен для длительного пребывания в полости носа, с помощью раздувания наружного и внутреннего баллонов в полости носа создается замкнутое пространство с положительным или отрицательным давлением. Соответственно, возрастает риск нарушения герметичности твердой мозговой оболочки, риск кровотечения. Так как нет свободной эвакуации патологического секрета из полости носа, возникают благоприятные условия для размножения микроорганизмов в полости носа, возрастает риск развития менингита и менингоэнцефалита. Процедура достаточно болезненна для больного, поэтому необходимо проведение местной анестезии, которая требует дополнительного расхода времени и средств.

Известно устройство, применяемое в нейрохирургии: баллон-катетер оригинальной конструкции, используемый с 1989 года для пластики основания черепа позволяющий бороться с назальной ликвореей. Пациентам в полость сфеноидальной пазухи устанавливается баллон-катетер. Несмотря на то, что данная методика полностью не решает вопроса лечения послеоперационной назальной ликвореи, она может быть адекватной альтерна-

тивой традиционному методу лечения послеоперационной ликвореи, проводится под внутривенным кетаминовым наркозом, длительность этой процедуры не превышает 30 минут [6].

Недостатком данного устройства является то, что необходимо вводить больного в общий интубационный наркоз. Можно ограничиться внутривенным кетаминовым наркозом, но он опасен тем, что возрастает риск аспирации содержимым полости носа в дыхательные пути больного. К тому же, данное устройство не имеет рабочего канала, который обеспечил бы эвакуацию патологического секрета из полости носа, позволил бы проводить эндоскопическое исследование области послеоперационного вмешательства.

Наиболее близким по технической сущности является устройство, используемое в методике беспункционного лечения воспалительных заболеваний носа и околоносовых пазух: Синус катетер ЯМИК-4. Изобретение относится к медицине, а именно к средствам, применяемым при беспункционном лечении воспалительных заболеваний околоносовых пазух. Данный тип синус-катетера позволяет использовать его совместно с эндоскопом и осуществлять осмотр полости носа в момент создания в ней положительного и отрицательного давления. Синус катетер ЯМИК-4 снабжен двумя надувными баллонами, один из которых помещают дистально позади хоаны, другой проксимально в преддверии носа; от каждого баллона отходит трубка, снабженная клапаном. Между баллонами на поверхности синус-катетера открывается отверстие третьего рабочего канала. Рабочий канал имеет внутренний диаметр 5 мм, а его переходник для шприца соединен с сильфоном, оканчивающимся раздувным баллоном. Эндоскоп вводится в полость носа через сильфон.

Недостатком известного устройства является узкий просвет её рабочего канала(5 мм), который ограничивает применение эндоскопа с диаметром более 5 мм. Из-за того, что наружный конец рабочего канала замкнутый и нет бокового отверстия для эвакуации патологического секрета из полости носа, нет полноценного дренирования содержимого из полости носа. Соответственно возникают благоприятные условия для размножения микроорганизмов в полости носа, возрастает риск развития менингита и менингоэнцефалита.

Совпадающими признаками устройства с аналогом изобретения является материал изготовления - натуральный латекс, наличие у аналога и устройства рабочего канала, раздувного баллона, клапана раздувного баллона, снабженного переходником для шприца, возможность использовать эндоскоп для исследования. Отличительной особенностью является также то, что внутренний диаметр рабочего канала предложенного нами устройства не 6, а 7 мм, наружный конец рабочего канала открытый, внутренний же канал замкнутый, также имеется боковое отверстие для эвакуации патологического секрета из полости носа, диаметром 5 мм, имеется только один раздувной баллон в дистальном конце устройства, эндоскоп вводят не через сильфон, а непосредственно в рабочий канал, все это позволяет вовремя диагностировать назальную ликворею и носовое кровотечение и провести своевременное и адекватное лечение.

Сущность изобретения**.** Задачей предполагаемого изобретения является создание оптимальных условий для своевременной диагностики и лечения таких грозных осложнений раннего послеоперационного периода, как назальная ликворея и носовое кровотечение, которые могут развиться после трансназального транссфеноидального эндоскопического удаления опухолей хиазмально-селлярной области и опухолей основания черепа,

Пример 1. Больная 41 год, поступила с диагнозом: Аденома гипофиза с эндоселлярным ростом. К концу операции, после удаления опухоли, отмечалась ликворея, которая прекратилась после герметизации твердой мозговой оболочки фибриляром, тахокомбом, фибриновым клеем. Было установлено устройство в полость носа, раздут раздувной баллон и блокирован вход в носоглотку. Через 3 часа после операции мы заметили прозрачные выделения из наружного отверстия рабочего канала. Благодаря наличию раздутого раздувного баллона устройства, ликвор не стекал по задней стенке глотки и больной не заглатывал ликвор, и мы вовремя распознали факт ликвореи. Сразу же было назначено больному стандартное в таких случаях лечение назальной ликвореи, то есть, установили разгрузочный люмбальный дренаж на уровне 4-5 поясничных позвонков, приведено положение головы больного в приподнятое положение, назначен диакарб 280 мг: (По 1 таблетке 3 раза в день), бессолевая диета и ограничен прием жидкости. Ликворея купировалась на 5-й день. Больной выписан домой на 7-й день, в удовлетворительном состоянии. С применением устройства нами прооперировано 5 больных. У двух больных в послеоперационном периоде развились осложнения, которые были вовремя диагностированы с помощью устройства.

Пример 2. Больной 25 лет, поступил с диагнозом: Аденома гипофиза с эндо-супраселлярным ростом. К концу операции, после удаления опухоли, отмечалось профузное кровотечение из капсулы опухоли, которое нам

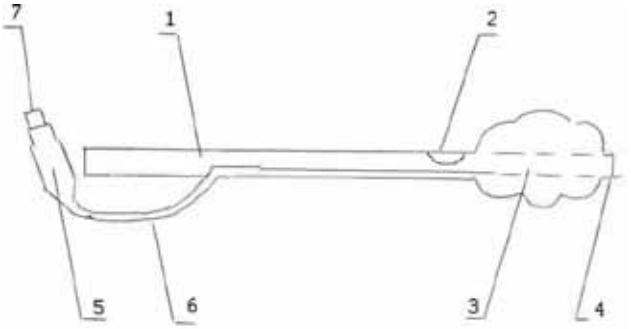

Схема устройства (схема):
1) Рабочий канал. 2) Боковое отверстие для пассивного дренажа отделяемого из полости носа.
3) Раздувной баллон для блокирования носоглотки.
4) Внутренний замкнутый конец устройства.
5) Клапан раздувного баллона. 6) Канал для подвода воздуха в баллон. (7) Переходник для шприца

удалось остановить коагуляцией сосудов. После герметизации твердой мозговой оболочки и гемостаза области послеоперационного вмешательства фибриляром, тахокомбом, фибриновым клеем мы установили в полость носа устройство. Провели в отделении стандартное лечение, назначив больному гемостатическую терапию. Через 2 часа после окончания операции, в отделении реанимации мы определили факт кровотечения: через наружный конец рабочего канала устройства выделялась кровь (больной не заглатывал кровь, как это часто бывает при скрытых кровотечениях, потому что раздувной баллон замыкал задний отдел носа. Введением эндоскопа через рабочий канал в экстренном порядке проведена ревизия области основания черепа, обнаружен кровоточащий сосуд (из слизистой основной пазухи). Больной повторно взят на операцию, монополярным коагулятором кровоточащий сосуд коагулирован, кровотечение остановлено. Больной выписан домой на 9-й день, в удовлетворительном состоянии.

Технический результат достигается тем, что устройство, содержащее раздувной баллон (3) и рабочий канал, имеющий внутренний диаметр 7 мм (1), согласно изобретению, вводится в полость носа в конце операции, когда больной ещё находится в наркозе. Дистально и позади хоан, через клапан раздувного баллона (5), снабженного переходником для шприца (7). Раздувается раздувной баллон для блокирования носоглотки (3). Устройство выполнено из натурального латекса поэтому мы можем придать ему нужную форму, соответственно особенностям строения носовой полости, искривлению носовой перегородки. Через имеющееся боковое отверстие для эвакуации патологического секрета из полости носа (2) на внутреннем конце устройства, у основания раздувного баллона (3), отделяемое из полости носа беспрепятственно выделяется наружу, благодаря этому мы можем вовремя диагностировать назальную ликворею или носовое кровотечение, проводить своевременное и адекватное лечение.

ЛИТЕРАТУРА

1. Аденомы гипофиза. Под редакцией профессора Б.А. Кадашева Москва 2007.
2. Устройство для устранения послеоперационной назальной ликвореи (патент Российской Федерации на изобретение № 2179547).
3. Шкарубо А.Н.; Добровольский Г.Ф.; Винокуров А.Г. Способ герметизации и пластики дефекта основания черепа. (Патент РФ № 2174825).
4. Трунин Ю.К.; Шкарубо А.Н.; Алексеев С.Н.; Сербиненко Ф.А. (Патент РФ № 2177748)
5. Синус-катетер ЯМИК-4 (Патент РФ № 1768178). 6. Метод, рекомендации Д. И. Тарасов, Г. И. Марков, В.С.Козлов г. Ярославль 1987.
6. Марков Г.И. Лечение параназальных синуитов с помощью вакуумного устройства / Г.И.Марков, В.С. Козлов // Тез.V Всерос.съезда оторинол. РСФСР.- Ижевск, 1984. С. 87.

ТҰЖЫРЫМ

Хиазмал-селлярлық аймақ және мидың негізінде орналасқан ісіктерін трансназалды транссфеноидалды эндоскопиялық тәсілімен алу кезеңінде жиі кездесетін асқынулардың бірі болып назалды ликворея және мұрыннан қан кетуі саналады. Осы жағдайда біз ұсынған жабдықты мұрын қуысына енгізе отырып айтылған асқынуларды уақытылы байқап оған дер кезіде ем көрсете аламыз. Сондықтан осы жабдықты әрбір нейрохирургиялық клиникада қолдануға ұсынуға болады.

Негізгі сөздер: трансназалды транссфеноидалды эндоскопиялық тәсіл, назалды ликворея, мұрыннан қан кету.

РЕЗЮМЕ

Одним из частых осложнении послеоперационного периода трансназальной транссфеноидальной эндоскопической хирургии опухолей хиазмально-селлярной области и основания черепа являются назальная ликворея и носовые кровотечения. Предложено устройство для профилактики послеоперационной назальной ликвореи и носовых кровотечений раннего послеоперационного периода при трансназальном транссфеноидальном удалении опухолей хиазмально-селлярной области и основания черепа. Установив устройство в полость носа после операции, мы можем с его помощью своевременно выявлять вышеперечисленные осложнения, чтобы проводить своевременную и адекватную терапию. Мы предлагаем широкое применения устройства в практике нейрохирургических отделений, которые проводят операции в этой труднодоступной и сложной области.

Ключевые слова: Назальная ликворея, носовые кровотечения, эндоскопическая хирургия основания черепа.

ИСТОРИЯ НЕЙРОХИРУРГИИ

А.Т. Болеген

ИСТОРИЯ НЕЙРОХИРУРГИЧЕСКОЙ СЛУЖБЫ ГОРОДА ШЫМКЕНТ

Шымкентская Городская Больница Скорой Медицинской Помощи, г. Шымкент

Южно-Казахстанская область имеет территорию 182,4 тыс.кв.км, разделенную на 13 районов и 8 городов. Население г. Шымкента составляет более 635 тыс., а области – 2 млн. 594 тыс. человек (согласно данным Обл. стат.отдела за 2011г.).

Решением коллегии Министерства здравоохранения КазССР от 10 декабря 1972 года был создан Республиканский нейрохирургический центр и открыты нейрохирургические отделения в 10 областях республики, в том числе при областной больнице г.Шымкента на 30 коек, обслуживающие в основном нейротравматологических больных всех возрастов.

Первым заведующим нейрохирургическим отделением был назначен Пудин Анатолий Дмитриевич. Ординаторами в отделении работали Хегай Геннадий Леонтьевич, Муминов Марат Аширович, Атаханов Рустем Атаханович, Джанбаев Кенжебек Намазович.

Для обследования плановых больных применялась рентгенография черепа и позвоночника, осмотр невролога и окулиста, оториноларинголога и психиатра, каротидная ангиография, пневмоэнцефалография, пневмомиелография, контрастная миелография.

Неуклонный рост интенсивности и уровня производства, увеличение темпа жизни, транспортных происшествий привело к значительному росту травм черепа, головного и спинного мозга. В целях улучшения нейротравматологической службы города в 1976 году организовано отделение нейротравмы при Больнице Скорой Медицинской Помощи (Медобъединение № 6) на 60 коек, расположенное по ул. П.Лумумбы (ныне Ж.Алдиярова) выше парка Победы.

Там оказывалась специализированная помощь в диагностике и лечении травм ЦНС взрослому населению города. Первым заведующим отделения был назначен Курманбаев Сабит Курманбаевич, выпускник Алматинского Государственного Медицинского Института. Первичную специализацию прошел на базе АГИУВ, далее стажировался в Институте Скорой помощи в г.Москва и г.Харьков. В своей работе большое внимание уделял лечению больных с тяжелой черепно-мозговой травмой и реанимации в условиях отделения гипербарической оксигенации (ГБО). В то время применение ГБО в медицине было приоритетным направлением в научной и практической деятельности БСМП под руководством главного врача Орынбаева Турмахана Орынбаевича. Ординаторами нейротравматологического отделения были Яковенко Дмитрий Петрович, Варзилов Исабала Сардалович, Попандопуло Савелий Георгиевич и невропатолог Изместьев Василий Никитович.

Решением коллегии облздравотдела для укрепления специализированных служб в 1984 году создан областной нейрохирургический центр со слиянием нейротравматологического и нейрохирургического отделений во 2-ю городскую больницу, расположенную по ул. Металлистов, где главным врачом работал Шоманбаев Оразалы Шоманбаевич.

С созданием центра, специализированная помощь нейрохирургическим больным в области значительно возросла, расширились методы диагностики и оперативные вмешательства на центральной и периферической нервной системах, как взрослым, так и детям. Консультативно-лечебная помощь районным больницам осуществлялась по линии санитарной авиации. С диагностической целью в условиях районных больниц по показаниям проводилась каротидная ангиография головного мозга и контрастная миелография позвоночника. Из операций преобладали декомпрессивная трепанация черепа и ляминоэктомия позвоночника при травме ЦНС. При наличии показаний больные переводились санитарным транспортом в нейрохирургический центр.

С 1982 года заведующим нейротравматологического отделения назначен Яковенко Дмитрий Петрович, окончивший Андижанский медицинский институт и прошедший специализацию в АГИУВ. Неоднократно стажировался на кафедре травматологии и ортопедии в г.Харьков. В своей

профессиональной деятельности при лечении травм ЦНС впервые в Южно-Казахстанской области применял такие методы, как гипотермия головного мозга, вскрытие субарахноидальных щелей, аллопластику позвоночника. Для реабилитации нейрохирургических больных в отдаленном периоде использовал приемы мануальной терапии. Ординаторами в отделении были - Варзилов Исабала Сардалович, Исаев Кожабай Сапуанович, Байжигитов Жандарбек Айбекович, Нарманов Канат, Маннапов Наурыз, Лепеха Андрей.

С 1989 по 1991 года заведующим нейротравматологического отделения назначен Варзилов Исабала Сардалович. Со слов очевидцев он обладал прекрасной оперативной техникой, был хорошим наставником для начинающих нейрохирургов. В последующее время там работали Токбергенов Нураш, Ташимов Ерлан, Сариев Мухамедгали Зетбекович, Пернебеков Сарсен Маханбетович, Мусаев Нуржан Жаксыбаевич, Алиев Марат, Шалтаев Бауыржан, Жетписбаев Мурат, Тагайбекулы Кайрат, Байгут Дулат Мархабатович, Мустапаев Баглан, Жанабаев Бексеит.

Отделением плановой нейрохирургии с 1985 по 1991 год заведовал Муминов Марат Аширович. После завершения специализации по нейрохирургии в г.Алматы, проходил курсы усовершенствования в г.Ленинграде и г.Новокузнецке. В 1988 г. он был участником 4-го Съезда нейрохирургов СССР. С 1991 по 1993 год Муминов М.А. назначен на пост главного врача 2-ой Городской больницы, а с 1993 по 2000 годы он возглавляет Управление здравоохранения Южно-Казахстанской области. В этот период нейрохирургическая служба была кардинально улучшена за счет приобретения новой медицинской аппаратуры и техники, внедрения новых методик диагностики и лечения больных с заболеваниями центральной и периферической нервной системы и позвоночника. Операционный блок 2-Городской больницы оснащается микрохирургическим инструментарием и коагулятором фирмы «Aesculap», двумя бинокулярными волоконно-оптическими лупами (ЛБВО). Для диагностических целей приобретается переносной ЭХО-энцефалоскоп и шприц-автомат для проведения каротидной ангиографии. Впервые в ЮКО внедрена интерламинарная дискэктомия при патологии поясничного отдела позвоночника. За этот период дважды (1996 и 2000 годах) проведены выездные циклы на тему «Диагностика и лечение травмы центральной нервной системы», проведенных Алматинским государственным институтом усовершенствования врачей. Впервые в Казахстане во всех районах и городах Южно-Казахстанской области введены штаты нейрохирургов, организованы нейрохирургические койки в составе хирургических и травматологических отделений районных мед-объединений.

Ординаторами планового нейрохирургического отделения были – Щербин Виктор Васильевич, Пайзахметов Абдусаттар Хашимович, Тулемисов Мурат Рахметович, Булегенов Аскар Танирбергенович. В последующем в отделении нейрохирургии также работали Пазылбеков Талгат Турарович, Кожамбеков Абдикерим Махашевич, Рахимбердиев Сундет Абдихаймович, Джандарбеков Аширхан Паизович, Бегманов Тимур Адилович, Мухангалиев Нурлан Саулебаевич, Кыдыралиев Сабит Сугралиевич, Сарыпбеков Максат.

С открытием в 1990 году областного диагностического центра появилась возможность обследования сложных больных с патологией ЦНС, поскольку центр оснащен современной аппаратурой (ЭЭГ, РЭГ, КТ). Соответственно это отразилось на качестве диагностики и лечения нейрохирургических больных. Первым врачом радиологом на компьютерном томографе работал Руденко Сергей Александрович, прошедший специализацию в г. Москве.

С 1991 по 1994 годы заведующим планового нейрохирургического отделения назначается Щербин Виктор Васильевич. Курсы усовершенствования врачей нейрохирургов он проходил в г.Алматы и г.Иркутске. Под его руководством с успехом проводились операции по поводу удаления конвекситальных и парасагитальных опухолей головного мозга и неврином спинного мозга. В 1994 году он назначен на пост заместителя начальника управления здравоохранения ЮКО, а в 1998 году переехал на постоянное место жительство в г.Новосибирск, где в настоящее время заведует нейрохирургическим отделением одной из городских больниц.

В 1994 году при нейрохирургическом центре организовано нейро-сосудистое отделение на 40 коек для больных с сосудистой патологией, куда также привлекались врачи-нейрохирурги для проведения каротидной ангиографии.

В подготовке кадров для нейрохирургической службы области основную помощь оказывает кафедра нейрохирургии Алматинского Государственного Института Усовершенствования Врачей и Республиканский нейрохирургический центр, где молодые врачи проходили 5-ти месячное обучение. Усовершенствование по отдельным разделам нейрохирургии осуществлялось в клиниках городов Алматы, Караганде, Москве, Санкт-Петербурге, Харькове, Новокузнецке, Иркутске.

В Южно-Казахстанской Государственной Медицинской Академии с 1996 года при кафедре травматологии организован курс

нейрохирургии для студентов X-XI семестров лечебного факультета в объеме 10 лекционных часов и 26 практических занятий. Первым заведующим курсом нейрохирургии и доцентом кафедры травматологии и ортопедии был назначен Атаханов Рустем Атаханович, кандидат медицинских наук, врач высшей категории, отличник здравоохранения. Атаханов Р. А. в 1976 году поступил в Целевую клиническую ординатуру в НИИ нейрохирургии им.академика Бурденко Н.Н. АМН СССР, а в 1978 г. зачислен в аспирантуру на этой же базе. В процессе работы над диссертацией освоил методы проведения микрохирургических операций на головном, спинном мозгах и периферических нервных стволах. Разработанные на основе результатов исследования методы микрохирургических операций были внедрены в больницах городов Москвы и Чимкента. В мае 1982 года в г. Москве он защитил кандидатскую диссертацию по теме «Микрохирургическая анатомия срединного и локтевого нервов». Практически Атаханов Р.А. является основоположником внедрения микрохирургической нейрохирургии в Чимкентской области. Рустем Атахановича отличает большая преданность своей профессии-врача, ученого, педагога. Высокий профессионализм, эрудиция, доброжелательность снискали ему большой авторитет и любовь, как среди пациентов, так и среди коллег-врачей, студентов, общественности города и области.

Нейрохирургия преподается также и на медицинском факультете Казахско-Турецкого Международного Университета им. А.Яссави (МКТУ).

В 1997 году в г. Шымкенте прошла Научно-Практическая Конференция, посвященная 25-летию нейрохирургической службы Южно-Казахстанской области. В ней участвовали нейрохирурги, хирурги, травматологи, челюстно-лицевые хирурги, неврологи, реаниматологи и врачи-лаборанты. На конференцию собрались врачи из Казахстана (Алматы, Актюбинск, Семипалатинск, Шымкент), Узбекистана (Ташкент, Андижан), Киргизии (Бишкек) и России (Курган). Выпущен сборник научных трудов из 78 статей.

С 2000 по 2006 годы заведующим курсом нейрохирургии при кафедре неврологии назначается Рахимбердиев Сундет Абдихаймович. Позже он назначается на пост заместителя главного врача по хирургии Шымкентской городской больницы скорой помощи (бывшая 2-я городская больница). С его участием производились сложные операции по поводу удаления опухолей, внутримозговых пост-инсультных гематом и абсцессов головного мозга.

С 2006 года и по настоящее время зав. курсом нейрохирургии назначен Кыдыралиев Сабит Сугралиевич, защитивший в феврале 2006 г. кандидатскую диссертацию. Ассистентами кафедры неврологии консультируются больные в реанимационном, нейрохирургических и нейрососудистом отделениях, подготовлены методички по нейрохирургии на казахском языке, в двух нейрохирургических отделениях ШГБСМП развешаны наглядные пособия по анатомии центральной нервной системы.

В 2007 году в рамках программы президента Республики Казахстан Назарбаева Нурсултана Абишевича «Сто школ, сто больниц» началось строительство и капитальный ремонт всех лечебных учреждений в ЮКО, в том числе и в ШГБСМП, который закончился в начале

Коллектив планового нейрохирургического отделения 2-ой гор. больницы (1989г.)
Болеген А.Т., Пайзахметов А.Х., Муминов М.А., Метелкин М.Л., Тулемисов М.Р., Пазылбеков Т.Т.

Коллектив планового нейрохирургического отделения 2-ой гор. больницы (1991г.)
Болеген А.Т., Щербина В.В., Тулемисов М.Р., Джандарбеков А.П.

2008 года. Главным врачом назначается Бигалиев Мади Ходжаевич, ранее работавший заместителем главного врача ШГБСМП и главным хирургом ЮКО. В оснащении больницы приобретены немецкие аппараты искусственного дыхания фирмы «Drager», японские аппараты УЗИ и коагуляторы фирмы «Асома», операционный микроскоп фирмы «Karl Zeiss», операционные стойки фирмы «Karl Storz» для эндовидеоскопических операций на органах брюшной полости и малого таза, операционные лампы с вертикальным и боковым освещением, функциональные койки для тяжелых больных, налобные осветители с лупами фирмы «Heine», новые рентген аппараты фирмы «Siemens», элктронно-оптический преобразователь (ЭОП), электроэнцефалограф «Nicolet Nic Vue», эхоэнцефалограф «Сономед-315». Конференц-зал ШГБСМП оборудован экраном и видеопроектором для проведения лекций и семинаров в цифровом формате. В 2011 году запущен в действие новый компьютерный томограф фирмы «Philips».

27-28 апреля 2010 года в ШГБСМП прошел мастер-класс «Современные методы хирургического лечения нестабильных переломов грудного и поясничного отделов позвоночника», проведенных сотрудниками НИИТО г.Новосибирск и г.Астана.

17 и 18 мая 2010 года в г.Туркестан состоялась Международная научно-практическая конференция «Актуальные вопросы неврологии и нейрохирургии», на которой принимали участие врачи из России, Украины, Казахстана, Узбекистана и Киргизии. По материалам конференции напечатан сборник из 137 статей.

С 1994 года плановым нейрохирургическим отделением заведует Пайзахметов Абдусаттар Хашимович, врач высшей категории, отличник здравоохранения, главный внештатный нейрохирург Управления здравоохранения ЮКО. Под его руководством отделение неоднократно награждалось ценными призами и грамотами за хорошие качественные показатели, дисциплину и санитарное состояние отделения. Постоянно поддерживается связь, а в случае необходимости в ШГБСМП приглашаются ведущие специалисты нейрохирургических клиник г.Алматы, Астаны и Ташкента. Ординаторами отделения работают – Болеген Аскар Танирбергенулы, Джандарбеков Аширхан Паизович, Мусабек Мурат Абсадыкович,

На курсах WFNS г. Москва (1998г.)
Атаханов Р.А., Коновалов А.Н.

В ординаторской нейрохирургического отделения (1993г.) Пайзахметов А.Х., Болеген А.Т., Варзилов И.С., Пазылбеков Т.Т.

Жиренбаев Жасулан Оразалиевич, Айсин Валихан Болатович.

Отделением экстренной нейрохирургии с 1991 года заведует Исаев Кожабай Сапуанович, врач высшей категории, отличник здравоохранения. В 2004 году он защитил кандидатскую диссертацию по теме «Использование гипербарической оксигенации при лечении черепно-мозговой травмы». Его ординаторами являются – Байжигитов Жандарбек Айбекович, Сариев Мухамедгали Зетбекович, Пернебеков Сарсен Маханбетович, Тагайбекулы Кайратбек, Оспанов Самат Балтабайулы, Нуриев Рамиль Ирекович.

В декабре 2006 года организована детская нейрохирургическая служба в областной детской больнице с 3-мя штатными единицами для нейрохирургов. В 2011 году сдано в эксплуатацию новое здание областной детской больницы в микрорайоне «Нурсат», на базе которой открыто детское нейрохирургическое отделение на 30 коек. Первым заведующим отделения стал Бегманов Тимур Адилович, врач 1 категории, прошедший специализацию в НИИ нейрохирургии им.Бурденко Н.Н. в г.Москве. Ординаторами детского нейрохирургического отделения в настоящее время работают врачи-Мухангалиев Нурлан Саулебаевич, Байгут Дулат Мархабатович, Абдикадыров Мухтар Анетбекович. Врачи отделения также прошли циклы усовершенствования в г.Москве и г.Санкт-Петербурге. В оснащении больницы имеется магнитно-резонансный и компьютерный томографы. Широкое внедрение получили шунтирующие операции при гидроцефалиях. Впервые по ЮКО в 2007 был поставлен шунт среднего давления ординатором Мухангалиевым Н.С, по поводу оклюзионной гидроцефалии.

Большая надежда на дальнейшее развитие нейрохирургической службы в ЮКО связана с прогрессивной деятельностью руководителя ШГБСМП Бигалиева М.Х. Планируется закуп и ввод в действие оборудования для проведения ангиографических исследований и операций на кровеносных сосудах головного мозга, эндоскопических операций на позвоночнике, обучение кадров в лучших клиниках Казахстана, ближнего и дальнего зарубежья.

В ординаторской планового нейрохирургического отделения (2011г.) Пайзахметов А.Х., Иманалиева Ж.А., Болеген А.Т., Айсин В.Б., Мусабек М.А., Джандарбеков А.П., Жиренбаев Ж.О.

В ординаторской экстренного нейрохирургического отделения (2011г.) Оспанов С.Б., Тагайбекулы К., Байжигитов Ж.А., Пернебеков С.М., Нуриев Р.И.

В ординаторской детского нейрохирургического отделения ОДБ (2011г.) Байгут Д.М., Мухангалиев Н.С., Рахимбердиев С.А., Бегманов Т.А.

ВОССТАНОВИТЕЛЬНАЯ МЕДИЦИНА

Ф.А. Кайржанова

МЕДИЦИНСКАЯ РЕАБИЛИТАЦИЯ И ВОССТАНОВИТЕЛЬНОЕ ЛЕЧЕНИЕ В ОТДЕЛЕНИИ ФИЗИОТЕРАПИИ И ВОДОГРЯЗЕЛЕЧЕНИЯ В РЕСПУБЛИКАНСКОМ НАУЧНОМ ЦЕНТРЕ НЕЙРОХИРУРГИИ

АО «Республиканский научный центр нейрохирургии», г. Астана

This article presents methods of medical rehabilitation, which are held in the department of physical and water therapy JSC "RRCN": physiotherapy apparatus (features of effecting of physical factors), and joint the advantages of the combined methods of physiotherapy, hydrotherapy techniques (the underwater horizontal traction of the spine).
Key words: *types of physiotherapy and water and mud treatment, underwater horizontal spinal traction, inpatient and outpatient treatment*

Физические лечебные методы в настоящее время являются частью комплексной терапии и играют, несомненно, важную роль при профилактике заболеваний и их осложнений, они представляют собой также основное средство медицинской реабилитации. Научные исследования с обоснованием применения физиотерапевтических методов в лечебной практике дали новые факты и нашли развитие новых направлений в физиотерапии и медицинской реабилитации. На протяжении последних десятилетий разработаны основные принципы назначения и использования физических факторов: последовательность - методы физиотерапии следует назначать с учетом результатов предыдущего лечения, раннее использование и обоснованное назначение физических лечебных факторов на ранних этапах патологического процесса, адекватность - влияния-выбор физического фактора и методики процедуры должны соответствовать адаптационным возможностям больного органа или системы, специфичность воздействия – выбор и дифференцированное применение физических факторов заключается в максимальном использовании особенностей механизма их действия и в соответствии патогенезу конкретного заболевания, оптимальные дозирования - необходимо стремиться проводить лечение оптимальными параметрами физических факторов, динамичность использования - в течение курса лечения необходимо изменять параметры физиотерапевтического рецепта процедур в зависимости от реакции больного с целью избежать привыкания к воздействию физических факторов, комбинированное и сочетанное применение лечебных физических факторов, комплексность и системность - лечебный комплекс должен состоять из методов, влияющих на разные системы организма и разные уровни одной системы, предусмотрение терапии основного и сопутствующего заболеваний, выбор оптимальных зон влияния, индивидуальный подход - учитывать биологические ритмы, пол, возраст, противопоказания при сопутствующей патологии [3].

В нашей клинике физиоотделение располагает кабинетами электро-светолечения, теплолечения (парафино-озокеритолечения, грязелечения), водолечения с бассейном, массажными кабинетами, залами лечебной физкультуры с тренажерами. Физиокабинеты оснащены современными аппаратами и оборудованием для бальнеолечения.

Методы аппаратной физиотерапии

Современная физиотерапия располагает разнообразными методами. [1, 2, 3] Эффективно применяется лазеротерапия (Рис 1). Лазеротерапия – лечебный метод, где действующим фактором является лазерное излучение. Особенности действия: противоболевое, противовоспалительное, противоотечное, гипосенсибилизирующее, стимуляция регенерации и иммунитета, улучшение сосудистого тонуса, в том числе периферического кровообращения. Основные показания: воспалительные заболевания в острой фазе, заболевания, сопровождающиеся нарушением микроциркуляции, дистрофические процессы, с общеукрепляющей целью для повышения иммунитета. Лечебным действием лазерного излучения является улучшение процессов восстановления и заживления во всех тканях. У пациентов в послеоперационном периоде по показаниям применяем лазеротерапию, квантовую терапию (на магнитолазерных аппаратах), что позволяет быстро снять болевой синдром и значительно ускоряет заживление ран.

Лазеротерапия при комбинировании с

бальнеогрязелечением повышает эффективность лечения больных с дегенеративно-дистрофическими заболеваниями позвоночника и суставов. В комплексе лечения по показаниям применяем электростимуляцию (Рис 2), СМТ-форезы с различными лекарственными средствами (нивалин, карипаин, с ДМСО и т.д.), магнитотерапию. Магнитотерапия - лечебный метод, при котором на ткани больного воздействуют переменным или постоянным магнитным полем (Рис 3). Интенсивность определяется магнитной индукцией. Лечение магнитным полем можно проводить посредством одного или двух индукторов. Магнитотерапия оказывает противоотечное, противовоспалительное, обезболивающее, седативное, сосудистое (улучшение микроциркуляции и реологических свойств крови), трофическое действия. Магнитное поле проникает через повязки, что позволяет использовать метод, сохраняя асептику и экономить перевязочный материал. Для более эффективного результата часто применяем сочетанные методики лечения [3, 4]. Сочетанные методы в физиотерапии - это одновременное использование двух или нескольких лечебных факторов. При одновременном использовании принцип синергизма проявляется в повышении конечного эффекта, идет взаимопотенцирование действий, т.е. в правильно подобранном физиотерапевтическом комплексе суммируются положительные эффекты нескольких физических факторов, которые действуют в одном направлении, увеличивается период последействия применяемых вместе процедур. Для достижения быстрого лечебного эффекта применяем магнитолазерную терапию, магнитофонофорез, планируем пелоомагнитотерапию.

Водные процедуры в комплексе с физиопроцедурами дают отличные результаты. Следует отметить примерами синергического воздействия тепла и гальванического тока являются 4-х камерная гальвоническая ванна, гальваногрязь (Рис 4).

Важное значение имеет совместимость и последовательность физиобальнео-процедур. Лечебный комплекс должен назначаться индивидуально с учетом стадии болезни (острая, подострая, восстановительный период), клинических проявлений, наличия сопутствующих заболеваний, возраста, механизма действия физических факторов и их совместимости, необходимо правильное дозирование, адекватное функциональному состоянию пациента.

Процедуры, противоположные по своему воздействию тепловые, холодовые, успокаивающие и возбуждающие обычно не совместимы [3, 4]. Применяем чаще комбинированные методы в физиотерапии. Это последовательное назначение двух или нескольких лечебных факторов во время курса лечения. Процедуры применяются в один день одна за другой, в разные дни или курсовое лечение одним физиофактором приходит на смену другому курсу лечения. Тепловые процедуры (грязевые, парафиновые и озокеритовые аппликации) обычно чередуются с водными (ваннами, душами).

Проводим: жемчужные, гидромассажные ванны, 4-х камерные гальванованны, 4-х камерные струйно-контрастные. Души: восходящий, циркулярный, Шарко (Рис 5). По показаниям проводим подводное горизонтальное вытяжение позвоночника [3]. Это метод сочетанного воздействия на организм общей ванны и вытяжения позвоночника в воде (Рис 6). В основе лечебного эффекта тракции лежит механизм снижения внутридискового давления. Вытяжение приводит к декомпрессии нервных структур, улучшает условия кровообращения, уменьшает отек, ликвидирует реактивные явления в тканях. Методика проведения тракции в теплой воде имеет преимущества благодаря более мягкому и физиологическому характеру воздействий. К механическому вытяжению позвоночника присоединяется влияние теплой водной среды, способствующей снижению мышечного тонуса, релаксации тканей и уменьшению интенсивности болевого синдрома. Пациент должен пройти МРТ - позвоночника, все необходимые обследования и с учетом показаний и противопоказаний проводим подводное горизонтальное вытяжение позвоночника по схеме. В комплексе для реабилитации применяется лечебный физкультурный комплекс (ЛФК): индивидуальные занятия в зале ЛФК, в тренажерном зале и бассейне.

Тренажерный зал: оснащен универсальными велоэргометрами, беговыми дорожками с программируемой системой управления, тренажерами для нижних конечностей и оборудованием для кинезотерапии (Рис 7). Проводится лечебная гимнастика в бассейне (гидрокинезотерапия) опытными инструкторами.

В нашей клинике широкий спектр диагностических услуг, консультаций специалистов, проводятся нейрохирургические и эндоваскулярные операции, ангиографическая установка позволяет проводить обследования сосудистой системы. Для лечения применяется гипербаротерапия (лечение кислородом в барокамере). Также есть все возможности для лечения и проведения комплексной реабилитации, как стационарным пациентам, так и амбулаторно.

ЛИТЕРАТУРА

1. 1. Частная физиотерапия / под ред. Г.Н. Пономаренко. – М.: Медицина, 2005.
2. 2. Гурленя А.М., Багель Г.Е., Смычек В.Б. Физиотерапия в неврологии. – М.: 2008.
3. 3. Физиотерапевтические и физиопунктурные методы и их практическое применение // Научно-методический центр «Медицинские инновационные технологии». - Киев, 2003.
4. 4. Улащик В.С. О сочетанных методах магнитотерапии // Физиотерапия, бальнеология, реабилитация. - 2010. №2. С. 3-9.

ТҰЖЫРЫМ

Мақалада «РНХҒО» АҚ физиотерапия және субалшықпен емдеу бөлімшесінде өткізілетін медициналық оңалту әдістері баяндалады: аппараттық физиотерапия (физиофакторларының ықпал ету ерекшеліктері), аралас және құрамдастырылған физиоемдеу әдістерінің артықшылықтары, сумен емдеу әдістері (омыртқа бағанасын су астында көлденең тарту).

Негізгі сөздер: аппараттық физиотерапия және сумен, жылумен емдеу түрлері, омыртқа бағанасын су астында көлденең тарту, стационарлық және амбулаторлық ем.

РЕЗЮМЕ

В данной статье излагаются методы медицинской реабилитации, которые проводятся в отделении физиотерапии и водогрязелечения АО «РНЦНХ»: аппаратная физиотерапия (особенности действия физиофактров), о преимуществах сочетанных и комбинированных методов физиолечения, о проводимых методах водолечения (о подводном горизонтальном вытяжении позвоночника).

Ключевые слова: виды аппаратной физиотерапии и водолечения, подводное горизонтальное вытяжения позвоночника, стационарное и амбулаторное лечение.

Рисунки к статье У.Е. Асилбекова

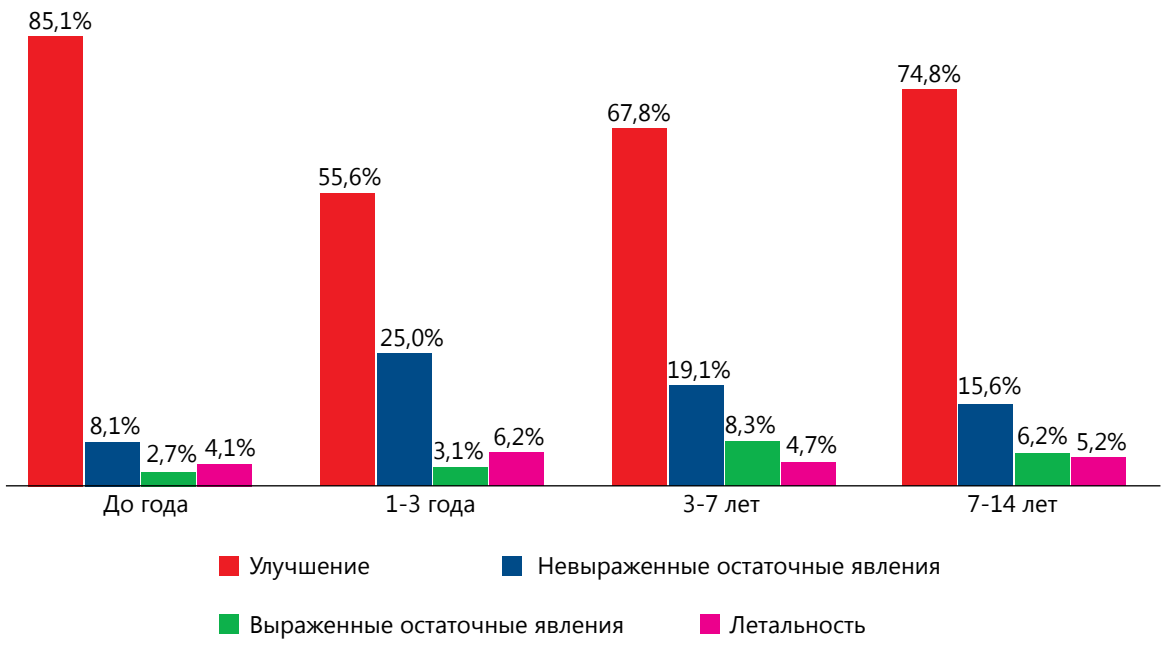

Рисунок 1. Исходы лечения тяжелой ЧМТ у детей различного возраста.

Рисунки к статье Р.Ш. Танкачеева

Метод пункционной вертебропластики в лечении агрессивных гемангиом труднодоступной локализации верхнегрудных позвонков

Рисунок 1-2. Компьютерная томография больная К. с агрессивной гемангиомой с поражением ½ тела позвонка.

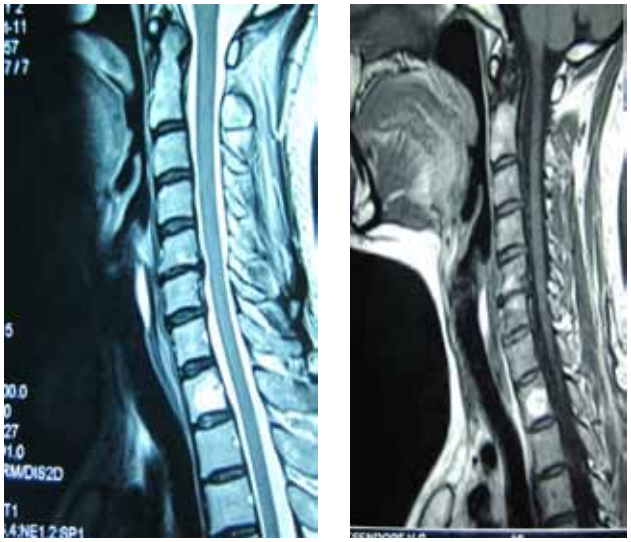

Рисунок 3-4. Магнитно-резонансная томография больная К. с агрессивной гемангиомой в режиме Т1 и Т2 .

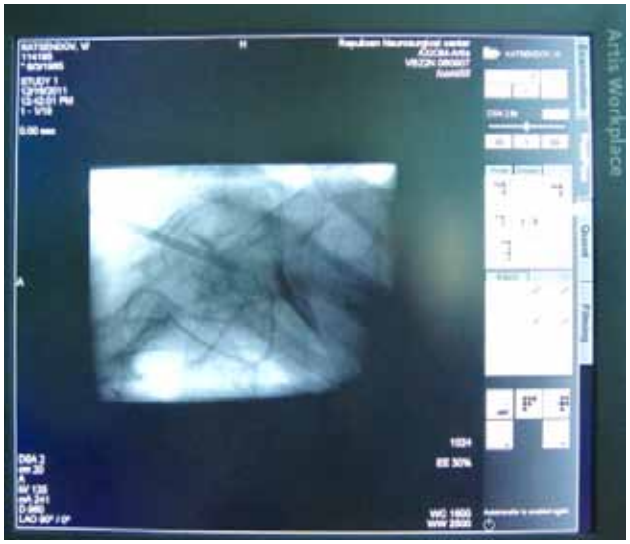

Рисунок 5. Флебоспондилография. Контрастирование гемангиома и паравертебрального венозного сплетения.

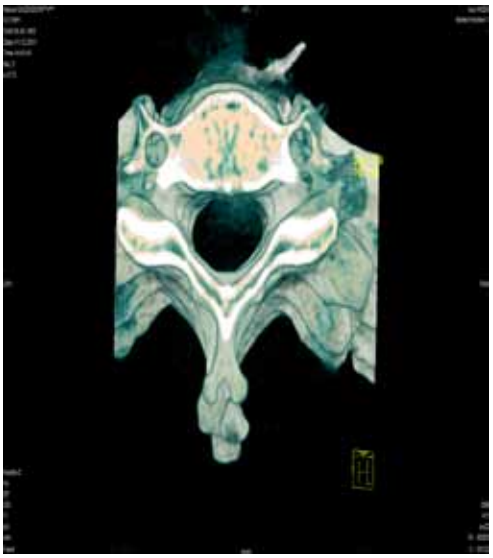

Рисунок 6. Повреждение кортикального слоя тела Th3 позвонка.

Рисунок 7. Неравномерная структура трабекул тела Th 2 позвонка.

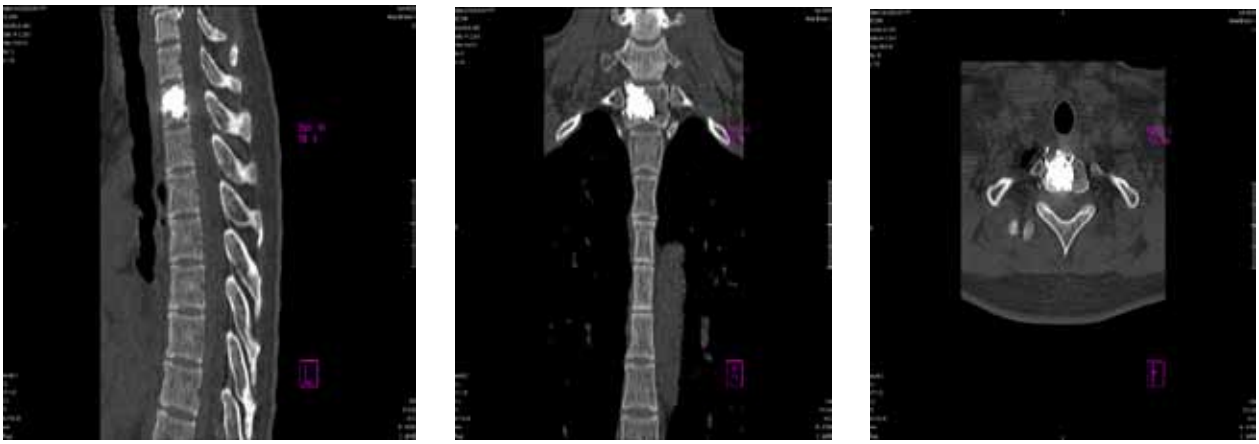

Рисунок 8, 9, 10. Контрольные КТ снимки – полное заполнение гемангиомы костным композитом.

Рисунок 11. Эмболизация вен костным цементом (один из видов возможного осложнения, который может привести к отрыву части цемента и формирования эмболизации различных органов) на уровне Th1 позвонка.

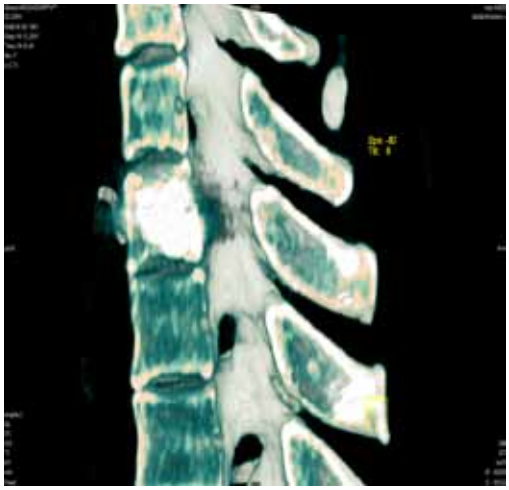

Рисунок 12. Наличие в переднем отделе тела позвонка экстровазации цемента и визуализация части мягкотканого компонента гемангиомы в позвоночном канале на уровне Th1 позвонка .

Рисунок 13. Монолатеральный доступ.

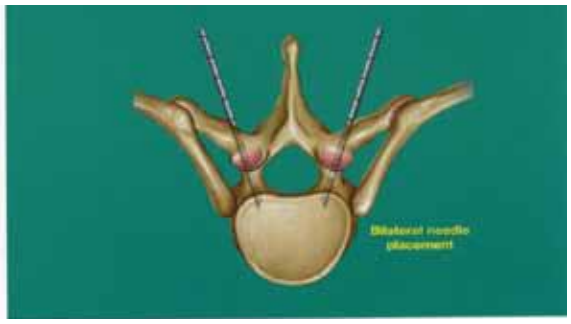

Рисунок 14. Билатеральный доступ**.**

Рисунки к статье Р.Ш. Танкачеева

ДЕКОМПРЕССИЯ ПРОТЯЖЕННЫХ СТЕНОЗОВ ГРУДНОГО ОТДЕЛА ПОЗВОНОЧНИКА KEY-HALL ДОСТУПОМ

Рисунок 1. До операционные сагитальные МРТ снимки больной Н. с многоуровневым стенозом грудного и поясничного отдела позвоночника.

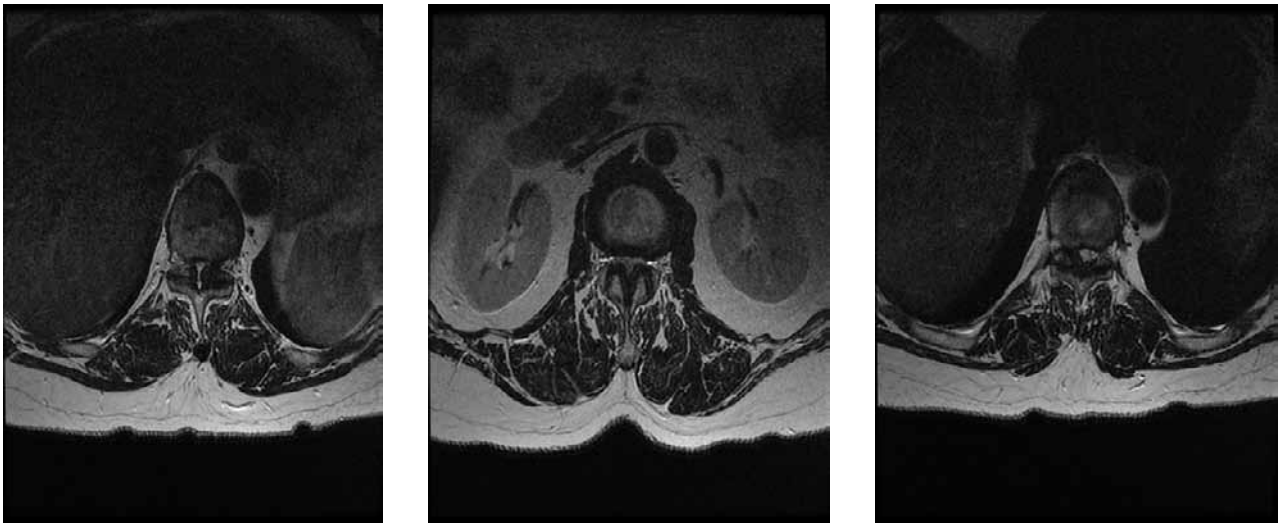

а) Циркулярная компрессия б) Билатеральная компрессия в) Монолатеральная компрессия

Рисунок 2. До операционные аксиальные МРТ снимки больной Н. с многоуровневым стенозом грудного и поясничного отдела позвоночника.

Рисунок 3. КТ снимки с выраженной задне-боковой компрессией позвоночного канала (гипертрофия и оссификация жёлтой связки на 3 уровнях).

Рисунок 4. Контрольные МРТ снимки больной Н.после многоуровневой Key-Holl декомпрессии структур спинного мозга (сагиттальная и аксиальная проекция).

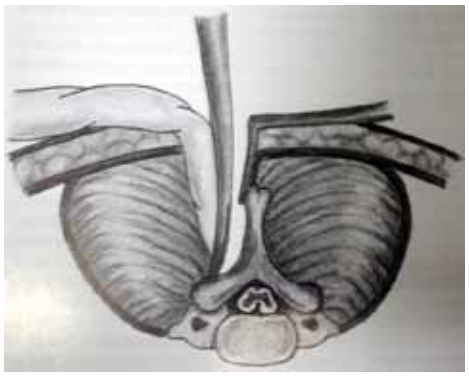

Рисунок 5. Монолатеральный доступ к позвоночнику.



Рисунок 6. Угол визуализации позвоночного канала при Key-Hall доступе.

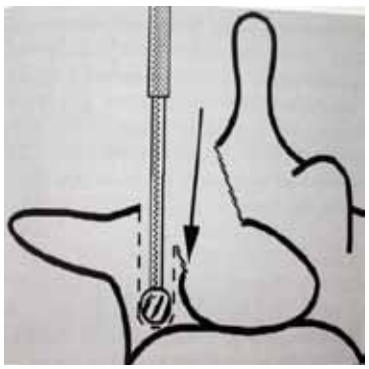

Рисунок 7. Применение высокоскоростной дрели.

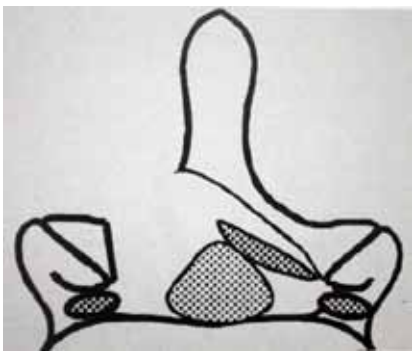

Рисунок 8. Полная декомпрессия канала и контролатеральной стороны.

Рисунки к статье Ф.А. Кайржановой

Рисунок 1. Аппарат для лазеротерапии.

Рисунок 2. Аппарат для низкочастотной терапии.

Рисунок 3. Аппарат для магнитотерапии.

Рисунок 4.

Рисунок 5. Кафедра по Шарко.

Рисунок 6. Ванна для подводного вытяжения.

Рисунок 7. Беговые дорожки и тренажеры для нижних конечностей.

НОВОСТИ НАУКИ

Виртуальная реальность компьютерных видеоигр может значительно улучшить двигательные функции у пациентов, перенёсших инсульт

Виртуальная реальность компьютерных и видеоигр может значительно улучшить двигательные функции у пациентов, перенёсших инсульт. Об этом свидетельствуют результаты исследования, проведённого в больнице Святого Михаила /Канада/.

Врачи заметили, что больные, которые играли в видеоигры, например такие как приставки Playstation, в пять раз более вероятно испытали улучшение моторной функции по сравнению с теми, кто придерживался стандартной терапии. "Виртуальная реальность игр является перспективной и потенциально полезной альтернативой для улучшения навыков движения после инсульта", - отметил один из авторов исследования доктор Густаво Сапосник.

В своей работе канадские клиницисты рассмотрели результаты 12 исследований, в которых анализировались последствия использования электронных игр на подвижность и моторные навыки рук среди пациентов после инсульта. Физиотерапия и трудотерапия обеспечивали лишь скромные положительные последствия для двигательных способностей больных. Но видеоигры помогали лечить мозг посредством процесса, называемым нейропластичностью - способностью мозга восстанавливать мыслительные процессы после травмы путём создания нового соединения нервных клеток. Восстановление двигательных навыков зависит от неврологического восстановления, адаптации и обучения новым процессам в головном мозге, поясняют неврологи. Было доказано, что видеоигры позволяют улучшить нейропластичность мозга и таким образом эффективно восстановить двигательные функции после инсульта.

Источник: Ami-tass.ru

Американские ученые создали вживляемые под кожу микрочипы с лекарствами

Американские ученые успешно протестировали новый микрочип, который вживляется под кожу пациентов и в нужный момент выпускает в кровь необходимую дозу медицинских препаратов.

Устройство испытывалось на семи женщинах из Дании в возрасте от 65 до 70 лет, которые проходили курс лечения остеопороза. Это заболевание поражает костную ткань. Чипы устанавливались в пояса пациенток и контролировались дистанционно. Авторы разработки сообщают, что медицинские препараты вводились в кровь не менее эффективно, чем при помощи шприцев-ручек. Последние обычно используются для лечения остеопороза. Побочных эффектов при этом не наблюдалось.

Разработка представляет собой микросхему, к которой присоединены несколько миниатюрных капсул с лекарствами. В данном случае это были гормоны, препятствующие потере прочности костей. Прибор имеет размеры примерно три на пять сантиметров и один сантиметр в толщину. Он выполнен из биологически совместимых материалов. Микроскопические капсулы в устройстве запечатаны тонкими мембранами из платины и титана. Лекарство выделяется в кровь после того, как мембраны растворяются под воздействием слабого электрического разряда. Время введения препаратов контролирует электроника. Ее можно как запрограммировать заранее на работу по определенному графику, так и управлять дистанционно при помощи радиосигнала.

“Когда микрочип посылает электрический ток через ту или иную мембрану, она разлагается примерно за 25 микросекунд. После этого препарат попадает в капилляры, расположенные около устройства, и растворяется в крови,” - объясняет один из авторов исследования Майкл Чима (Michael Cima).

“Теперь на чипе можно разместить целую аптеку. В нашем исследовании мы использовали устройство для лечения остеопороза. Однако существует много других областей, в которых применение этого чипа способно улучшить результаты. Например, при лечении рассеянного склероза и раковых заболеваний, для вакцинации и обезболивания,” - добавил еще один из авторов устройства, профессор Роберт Лангер (Robert Langer) из Массачусетского технологического института.

Разработка американских ученых заявлена как первая в истории попытка испытать на человеке микрочип для введения лекарств с дистанционным управлением. Работа над подобными устройствами ведется уже более 15 лет. Ожидается, что на массовом рынке такие чипы появятся через 10 лет.

Источник BBC News

Информация для авторов
При направлении статьи в редакцию необходимо соблюдать следующие правила:

- Статья должна иметь визу научного руководителя и сопроводительное письмо руководства учреждения в редакцию журнала.
- Статья должна быть напечатана шрифтом Times New Roman, размером 12, через 1,5 интервал. Рукопись сдается в 1-м экземпляре на белой бумаге (формат А4 —212х297 мм), все поля 20 мм, текст на одной стороне листа, номер страниц в нижнем правом углу. Обязательно присылать электронную версию статьи. Формат файла – Word (расширение *.doc), носители – CD-ROM, CD-R, CD-RW.
- Объём оригинальных статей и лекций, включая таблицы, рисунки, список литературы и резюме не должен превышать 10 стр., обзорных статей – 15 стр. Отдельные сообщения и заметки не должны превышать 5 стр.
- В начале 1 страницы последовательно указываются: 1) инициалы и фамилии авторов; 2) название статьи; 3) учреждение, из которого вышла работа; 4) город.
- Оригинальная статья должна состоять из краткого введения, характеристики собственного материала и методик исследования, результатов и их обсуждения, выводов, указателя литературы. Библиографические ссылки в тексте статьи даются в квадратных скобках с номерами в соответствии со списком литературы.
- Библиографический указатель работ приводится в конце статьи. Цитируемая литература должна быть представлена в открытом виде и напечатана на отдельном листе в соответствии с требованиями библиографии. Источники приводятся в порядке упоминания в тексте статьи, с указанием фамилий и инициалов всех авторов, полного названия статьи, названия источника, где напечатана статья, том, номер, страницы (от и до) или полное название книги, место и год издания. Фамилии иностранных авторов, название и выходные данные их работ даются в оригинальной транскрипции. Каждый источник приводится с новой строки.
- Статья должна быть подписана всеми авторами с указанием фамилии, имени и отчества автора, с которым редколлегия может вести переписку, его телефона и адреса с почтовым индексом, электронного адреса.
- Статья должна быть тщательно выверена автором. Сокращение слов, имен, названий (кроме общепринятых сокращений мер, физических, химических и математических величин и терминов) не допускается. Сокращения слов, терминов расшифровываются при первом упоминании в тексте.
- Имена авторов и название статьи должны предоставляться на русском и английском языках.
- Графики, рисунки и диаграммы должны быть четкими, фотографии – контрастными.
- Требования к рисункам.

  Формат файла рисунка – TIFF (расширение *.tif). Программы, в которых выполнен рисунок – CorelDRAW 7,8 и 9, FreeHand 8 и 9. Режим – bitmap (битовая карта – черно-белое изображение без полутонов). Разрешение – 600 dri (для черно-белых и штриховых рисунков), не менее 300 dpi (для цветных изображений, фотографий и рисунков с серыми элементами). Цветовая модель – CMYK (для цветного изображения) или GRAYSCALE (для черно-белого полутонового изображения). Размер шрифта подписей на рисунке – не менее 7pt (7 пунктов). Использование сжатия “LZW” недопустимо. Носители – CD-ROM, CD-R, CD-RW.
- К каждой статье прилагается резюме на казахском, русском и английском языках. Резюме на английском языке помещается перед текстом, а на казахском и русском - в конце текста статьи. Каждое резюме должно содержать ключевые слова (от 3 до 6 слов). Текст Резюме должен быть максимально информативным и отражать, прежде всего, основные результаты вашей работы. Оптимальный объем Резюме – от 2/3 до 1 страницы. Приступая к написанию Резюме, помните, что для большого круга читателей все знакомство с вашей статьей ограничится прочтением ее названия и Резюме. Поэтому отнеситесь к Резюме как к чрезвычайно важной и ответственной работе. Обращайте особое внимание на квалифицированный перевод резюме на английский язык.
- Редакция оставляет за собой право не публиковать, не рецензировать и не возвращать авторам статьи, оформленные с нарушением вышеназванных правил. Всю ответственность за приведенные в статьях дозы лекарств, формулы, цифровые показатели несут авторы публикаций. Редакция также оставляет за собой право сокращать и редактировать статьи и иллюстративный материал. Все статьи рецензируются.
- Публикации платные.
- Направление в редакцию работ, опубликованных в других изданиях или посланных в другие редакции, не допускается.
- Просьба к авторам придерживаться международных правил построения публикаций и резюме к ним.

Статьи следует направлять по адресу:
010000, г. Астана, Левый берег реки Ишим, пр-т. Туран 34/1, Республиканский научный центр нейрохирургии. Редакция журнала «Нейрохирургия и неврология Казахстана».
Тел/факс: (7172) 51-15-94, моб. +7 701 359 49 72, 8 775 9090 898 e-mail: nsnkkz@gmail.com

II Съезд НЕЙРОХИРУРГОВ КАЗАХСТАНА

2-ОЙ СЪЕЗД НЕЙРОХИРУРГОВ РЕСПУБЛИКИ КАЗАХСТАН С МЕЖДУНАРОДНЫМ УЧАСТИЕМ

1 – 2 июля 2012 года

АО «Республиканский научный центр нейрохирургии» (РНЦНХ),
Астана, Левый берег, пр. Туран 34/1.

Предварительная научная программа Съезда

- Ургентная нейрохирургия.
- Нейроонкология.
- Функциональная нейрохирургия.
- Эндоскопическая нейрохирургия.
- Эндоваскулярная нейрохирургия.
- Реконструктивная нейрохирургия.
- Спинальная нейрохирургия.
- Детская нейрохирургия.
- Сосудистая нейрохирургия.
- Нейрореабилитация.

Материалы Съезда будут опубликованы в очередном журнале «Нейрохирургия и неврология Казахстана».
Требования для публикаций тезисов на сайте www.neurosurgeons.kz

Крайний срок приема тезисов – **до 10 мая 2012 года.**
Тезисы отправлять на электронный адрес: nsnkkz@gmail.com, с пометкой 2-й Съезд.

KAN
The Kazakh Association of Neurosurgeons