ISSN 1813-3908

Журнал “НЕЙРОХИРУРГИЯ И НЕВРОЛОГИЯ КАЗАХСТАНА”

№3 (24), 2011 год

20 лет городской клинической больнице №7 г. Алматы

www.neuroclinic.kz

«ҚАЗАҚСТАН НЕЙРОХИРУРГИЯ ЖӘНЕ НЕВРОЛОГИЯ» ЖУРНАЛЫ

ЖУРНАЛ «НЕЙРОХИРУРГИЯ И НЕВРОЛОГИЯ КАЗАХСТАНА»

JOURNAL «NEUROSURGERY AND NEUROLOGY OF KAZAKHSTAN»

№ 3 (24), 2011
Научно-практический журнал
выходит 4 раза в год

Журнал издается с 2004 года

Адрес редакции:
г.Астана, пр-т Туран 34/1,
АО РНЦНХ, 010000
Тел/факс: (7172) 51-15-94
E-mail: nsnkkz@gmail.com
www.neuroclinic.kz

Свидетельство о постановке на учет в Министерстве культуры и информации РК
№ 10442-Ж от 30.10.09 г.

Учредитель журнала:
АО «Республиканский научный центр нейрохирургии». Журнал находится под управлением "Казахской Ассоциации Нейрохирургов"

Зак. №_____. Тираж 500 экз.

Журнал входит в перечень изданий рекомендованных Комитетом по контролю в сфере образования и науки МОН РК.

Сверстано и отпечатано в типографии "Жарқын Ко", г.Астана, пр. Абая, 57/1,
тел.: +7 (7172) 21 50 86
e-mail: info@zharkyn.kz
www.zharkyn.kz

Главный редактор С.К. Акшулаков

Зам. главного редактора А.С. Жусупова

Ответственный секретарь Е.Т. Махамбетов

Технический редактор З.К. Шаймерденова

Редакционная коллегия: В.Г. Алейников, Е.К. Дюсембеков, А.Ш. Жумадилов, С.У. Каменова, С.Д. Карибай, Т.Т. Керимбаев, Т.С. Нургожин, Е.С. Нургужаев, М.Р. Рабандияров, Н.А. Рыскельдиев, А.М. Садыков, Д.К. Тельтаев, Н.И. Турсынов, А.В. Чемерис, Ч.С. Шашкин

Редакционный совет:

М.Г. Абдрахманова, Ж.А. Арзыкулов, М.Ю. Бирючков, Т.Т. Бокебаев, Т.Б. Даутов, Б.Г. Гафуров (Узбекистан), Б.Д. Дюшеев (Кыргызстан), Н.С. Кайшибаев, Г.М. Кариев (Узбекистан), М.К. Кожеков, А.Д. Кравчук (Россия), В.А. Лазарев (Россия), М.М. Лепесова, Л.Б. Лихтерман (Россия), В.А. Лошаков (Россия), М.М. Мамытов (Кыргызстан), Г.С. Момбетова, А.М. Мурзалиев (Кыргызстан), А.З. Нурпеисов, К.Т. Омаров, А.А. Потапов (Россия), С.В. Савинов, Б.Н. Садыков, А.К. Сариев (Россия), В.А. Хачатрян (Россия), Г.Г. Шагинян, А.Т. Шарман, M. Apuzzo (США), E. Cesnulis (Швейцария), S. Maimon (Израиль), K.H. Mauritz (Германия), H.M. Mehdorn (Германия), I. Melamed (Израиль), V. Zelman (США), A. Zlotnik (Израиль)

СОДЕРЖАНИЕ

ИСТОРИЯ НЕЙРОХИРУРГИИ 6

Е.К. Дюсембеков
КАФЕДРА НЕЙРОХИРУРГИИ АГИУВ: ИСТОРИЯ И РОЛЬ В РАЗВИТИИ НЕЙРОХИРУРГИИ КАЗАХСТАНА 6

А.Р. Халимов
РАЗВИТИЕ НЕЙРОТРАВМАТОЛОГИИ Г. АЛМАТЫ НА ПРИМЕРЕ НЕЙРОХИРУРГИЧЕСКОГО ОТДЕЛЕНИЯ ГОРОДСКОЙ КЛИНИЧЕСКОЙ БОЛЬНИЦЫ № 7 9

ОРИГИНАЛЬНЫЕ СТАТЬИ 11

Е.К. Дюсембеков, А.Р. Халимов, И.Т. Курмаев, А.М. Искаков, В.А. Семеклитт, М.А. Алиев, К.К. Омарбаев
СРАВНИТЕЛЬНЫЕ РЕЗУЛЬТАТЫ ХИРУРГИЧЕСКОГО ЛЕЧЕНИЯ ОСТРЫХ ВНУТРИЧЕРЕПНЫХ ГЕМАТОМ ПО ДАННЫМ КЛИНИКИ 11

В.В. Крючков, И.Т. Курмаев, К.С. Есназаров, С.С. Камирдинов
ЛЕЧЕНИЕ БОЛЬНЫХ С СОЧЕТАННОЙ ТРАВМОЙ ПРИ ПОВРЕЖДЕНИЯХ ПОЗВОНОЧНИКА И СПИННОГО МОЗГА 14

В.В. Крючков, М.А. Алиев, К.С. Буркутбаев, Е.М. Рахадилов
ЛЕЧЕНИЕ ПОЗВОНОЧНО-СПИННОМОЗГОВОЙ ТРАВМЫ ШЕЙНОГО ОТДЕЛА 18

А.Б. Джанкабаев
ЭЛЕКТРОСОН-АКТОВЕГИН ИНФУЗИЯ И ПОСЛЕДУЮЩАЯ ВНУТРИЦЕРЕБРАЛЬНАЯ ЭЛЕКТРОЭЛИМИНАЦИЯ ЛУЦЕТАМА В КОМПЛЕКСНОЙ ТЕРАПИИ ПОВТОРНОГО СОТРЯСЕНИЯ ГОЛОВНОГО МОЗГА 24

Я.Е. Акчурина, С.В. Савинов, Е.М. Кислякова, И.Ю. Ситников, Ж.Е. Утебеков, И.Ф. Чулкова, Л.В. Трубачева, А.К. Казакенова, Ю.С. Александрова
КЛИНИЧЕСКИЙ СЛУЧАЙ ДИФФЕРЕНЦИАЛЬНОЙ ДИАГНОСТИКИ НЕ ЭПИЛЕПТИЧЕСКИХ ПАРОКСИЗМАЛЬНЫХ СОСТОЯНИЙ В НЕВРОЛОГИЧЕСКОЙ ПРАКТИКЕ 30

Evgeni Brotfain[1], Akiva Leibowitz[1], Yoav Bihovsky[1], Yoram Shapira[1], Andrey Shwartz[1], Serik Akshulakov[2], Moti Klein[1], Alexander Zlotnik[1]
HYPERTHERMIC CONDITIONS IN NEUROSURGICAL PATIENT 34

Е.Т. Махамбетов, А.С. Шпеков, М.С. Бердиходжаев, Ф.Х. Смагулов
МИКРОВАСКУЛЯРНАЯ ДЕКОМПРЕССИЯ В ЛЕЧЕНИИ ТРИГЕМИНАЛЬНОЙ НЕВРАЛГИИ: ПРЕДИКТОРЫ УСПЕШНОГО ИСХОДА 38

Ю.А. Дихтярь, Ф.Н. Кайржанова, Д.Ю. Дихтярь, Е.А. Урунбаев, О.Т. Тастанбеков
ИСПОЛЬЗОВАНИЕ СОЧЕТАННОГО МАГНИТОФОРЕЗА КАК ОДНОГО ИЗ МЕТОДОВ С ЦЕЛЬЮ УСТРАНЕНИЯ БОЛЕВОГО ФАКТОРА ПРИ ЗАБОЛЕВАНИЯХ ПОЗВОНОЧНИКА 42

Р.С. Садыкова
ХАРАКТЕР ЭПИЛЕПТИЧЕСКИХ ПРИСТУПОВ У ДЕТЕЙ С ДЕТСКИМ ЦЕРЕБРАЛЬНЫМ ПАРАЛИЧОМ 44

Е.Т. Махамбетов, М.С. Бердиходжаев, Ф.Х. Смагулов, А.С. Шпеков
ЭНДОВАСКУЛЯРНОЕ ЛЕЧЕНИЕ АНЕВРИЗМ СРЕДНЕЙ МОЗГОВОЙ АРТЕРИИ 47

НОВОСТИ НАУКИ 59

На обложке: Городская Клиническая Больница №7 (*Фото: Заритовский Игорь, блог zaritim.yvision.kz*)

Уважаемые коллеги!

Примите самые теплые поздравления с 20-летним юбилеем ГКБ №7 г. Алматы!

Мне приятно сегодня поздравлять с юбилеем организацию, в которой я сам работал на протяжении многих лет. Мы были непосредственными свидетелями становления и развития больницы. В стенах клиники функционировал Республиканский центр нейрохирургии, проводилось обучение врачей на кафедре нейрохирургии АГИУВ. И сегодня эти структуры успешно осуществляют свою деятельность на базе ГКБ №7.

Примечательно, что ГКБ №7 была построена в год обретения независимости нашей Республики, и за все годы сумела сохранить статус одной из лучших клиник. Будучи крупнейшим многопрофильным учреждением, Ваша клиника сегодня является базой медицинских учебных заведений г. Алматы.

Все эти годы коллектив больницы демонстрирует работу, основанную на прекрасных традициях и примерах истинного служения медицине, любви к своему делу и самоотверженному труду на благо здоровья людей.

Как главному редактору журнала "Нейрохирургия и неврология Казахстана", мне приятно видеть на страницах нашего журнала труды нейрохирургов, невропатологов и врачей смежных специальностей ГКБ №7. Пусть наш журнал служит площадкой для обмена своими знаниями врачей различных специальностей.

В преддверии славного юбилея, позвольте пожелать коллективу дальнейших успехов в осуществлении всех намеченных планов и замыслов. Пусть будущее принесет уверенность в завтрашнем дне, даст новые возможности и ощущения полноты жизни!

Оптимизма, здоровья, счастья и благополучия! Всяческих Вам успехов на этом достойном, нелегком и прекрасном поприще!

Главный редактор журнала
«Нейрохирургия и Неврология Казахстана» **С. Акшулаков**

Министерство здравоохранения Российской Федерации
Российский научно-исследовательский нейрохирургический институт имени проф. Поленова

Ministry of Health of Russia

Russian Polenov Neurosurgical Institute

Уважаемые коллеги!

Коллектив Российского научно-исследовательского нейрохирургического института имени проф. А. Л. Поленова сердечно поздравляет Вас со знаменательной датой – 20-летием со дня основания Городской клинической больницы №7 г. Алматы!

Сегодня ваше лечебное учреждение – это крупнейшая многопрофильная больница. 20 – лет для клиники – это рубеж зрелости, опыта и мудрости! Проявляя терпение и чуткость, отдавая знания и частичку души, вы помогаете победить недуги и сохранить здоровье не только жителям города, но и всего Казахстана.

Пусть главным подарком для вас станут улыбающиеся благодарные лица пациентов, которым вы подарили радость здоровой жизни.

Мы уверены, что Ваша клиника будет развиваться и совершенствоваться. Успехов Вам и Вашим коллегам в благодарном служении обществу.

Желаем Вам и Вашим близким доброго здоровья, мира, благополучия и пусть только удача сопутствует в жизни и на работе!

Главный научный сотрудник
ФГУ РНХИ им. Проф. А. Л. Поленова,
Руководитель отделения
Нейрохирургии детского возраста,
Главный редактор журнала
«Нейрохирургия и неврология детского возраста»,
Доктор медицинских наук
Профессор **В. А. Хачатрян**

Дорогие читатели!

С большим удовольствием обращаюсь к читателям журнала «Нейрохирургия и неврология Казахстана». С каждым новым выпуском издание становится все более насыщенным и интересным. Особенно приятно, что данный выпуск журнала посвящен 20-ти летию Городской клинической больницы №7 г.Алматы, которая стала колыбелью для многих нейрохирургов страны. Внедрение в прошлом году Единой Национальной Системы здравоохранения, и в ее рамках финансирование стационаров по фактическим затратам, позволило обеспечить устойчивое улучшение показателей деятельности больницы и значительно увеличило доступность медицинской помощи. Мне, как практическому врачу и руководителю клиники вдвойне отрадно, что внедренная система дифференцированной оплаты труда заметно улучшила материальное положение медицинских работников.

Развитие инновационных технологий в неврологии и нейрохирургии, которые находят отражение в каждом номере журнала, способствует выполнению главной задачи - увеличению продолжительности жизни населения Республики Казахстан.

В Концепции долгосрочного экономического развития Казахстана до 2020 года отмечено, что одним из приоритетных направлений развития являются инвестиции в человеческий капитал и в этой связи, качественная своевременная и высококвалифицированная медицинская помощь является главным направлением деятельности всех медицинских учреждений. С удовлетворением хочется сказать, что к своему 20-ти летнему юбилею больница пришла с хорошими результатами, отмеченным Благодарственными письмами и почетными грамотами Правительства РК, Министерства здравоохранения, Акимата и Управления здравоохранения г.Алматы.

От всей души поздравляю коллектив ГКБ №7, медицинскую общественность города, Национальный научный центр нейрохирургии, сотрудников кафедр КазНМУ им. Асфендиярова, АГИУВ, медицинских колледжей с 20-ти летним юбилеем Городской клинической больницы №7. Желаю крепкого здоровья, благополучия, творческих успехов и новых открытий в области здравоохранения.

С уважением,

Главный врач
Городской клинической больницы №7,
Кандидат медицинских наук **Ли И.И.**

ИСТОРИЯ НЕЙРОХИРУРГИИ

Е.К. Дюсембеков

КАФЕДРА НЕЙРОХИРУРГИИ АГИУВ: ИСТОРИЯ И РОЛЬ В РАЗВИТИИ НЕЙРОХИРУРГИИ КАЗАХСТАНА

Городская клиническая больница №7,
Кафедра нейрохирургии АГИУВ, г. Алматы

История кафедры нейрохирургии началась в 1959 году, когда в Алматинском государственном медицинском институте (АГМИ) при кафедре госпитальной хирургии (зав. кафедрой профессор В.В. Зикеев) впервые был организован доцентский курс нейрохирургии, которым руководила высококвалифицированный нейрохирург и талантливый педагог - доцент, к.м.н. Евгения Андреевна Азарова (рис. 1). Учитывая большую проделанную педагогическую и клиническую работу, курс нейрохирургии, в сентябре 1962 года, был преобразован в одноименную кафедру. Много усилий к этому приложила Е.А. Азарова, которая и стала первой заведующей кафедрой. В 1964 году кафедра в полном составе вошла в состав вновь созданного Алматинского государственного института усовершенствования врачей (АГИУВ) и стала основной и единственной базой подготовки нейрохирургических кадров, лечебно-методическим и консультативным центром республики.

С 1978 по 1989 годы кафедрой заведовала доцент к.м.н. Анель Абдуловна Беремжанова (рис. 2), а с 1989 по 1995 годы – доцент к.м.н. Вадим Евгеньевич Эйгинсон. С 1996 по 2008 годы кафедру возглавлял профессор, д.м.н. Серик Куандыкович Акшулаков (рис. 3). В настоящее время заведующим кафедрой является д.м.н. Е.К. Дюсембеков. Также на кафедре работают профессор кафедры, д.м.н. В.В. Крючков, доцент, к.м.н. А.Р. Халимов, ассистенты К.Ш. Шураева, Г.Ж. Аханов, К.А. Никатов, С.Н. Кайшибаев. В различные периоды на кафедре работали М.К. Кожеков, В.П. Бондаренко, к.м.н. Ю.И. Аношин, к.м.н. Т.И. Изаков, д.м.н. Ж.М. Ермеков, к.м.н. Б.М. Карибаев, К.Ш. Шураева, С.С. Патова, д.м.н. Т.Т. Керимбаев, к.м.н. Е.Т. Махамбетов.

По мере развития нейрохирургии менялось оснащение клиники и кафедры. С появлением КТ и МРТ исследований кардинально улучшилась диагностика поражений головного и спинного мозга. В связи с этим соответственно увеличилось количество больных, улучшилось оснащение операционных. Прежние операционные осветительные лампы (рис. 4) уступили место налобным бинокулярным лупам и современным нейрохирургическим операционным микроскопам. Принципы микрохирургии прочно вошли в ежедневную хирургическую деятельность, это существенно расширило возможности нейрохирургов, улучшило качество лечения, значительно снизило послеоперационную летальность. Но, как и у всякой медали есть и обратная сторона этого процесса. Классическая академичность постепенно уступила место «технической обеспеченности», тщательные неспешные клинические обсуждения больных с выявлением первичных и вторичных неврологических нарушений, с подробным описанием клинической картины в настоящее время стали редкостью. Более привычным стало обсуждение КТ и МРТ снимков с выбором того или иного метода хирургического лечения, выбором хирургического доступа, положения больного на операционном столе, вида анестезии и т.д.

С момента создания кафедры она являлась и остается объединяющей, обучающей и координирующей структурой в нейрохирургической службе сначала ГКБ №2, сейчас в ГКБ№7. Усилиями сотрудников кафедры открывались нейрохирургические отделения в областных центрах республики. В прежние (советские) годы первичную специализацию на кафедре проходили нейрохирурги всех союзных республик. Ежегодно 15-20 врачей Казахстана получают специальность – нейрохирург. Традиционно курсы тематических усовершенствований проходит 30-40 врачей различных специальностей в год. На сегодняшний день практически все нейрохирурги республики в свое время прошли первичную специализацию на кафедре и периодически повышают свою квалификацию. Под руководством кафедры защищено 5 докторских и 15 кандидатских диссертаций.

Завершены полномасштабные научно-исследовательские работы по шейно-затылочной травме, клинико-эпидемиологическому исследованию черепно-мозговой и позвоночно-спинномозговой травмам. Совместно с сотрудниками НИИ нейрохирургии им. Н.Н. Бурденко

(Москва) завершена научная работа, посвященная клинико-морфологическим особенностям хронических субдуральных гематом (кандидатская диссертация А.М. Садыкова). При участии профессора В.А. Хачатряна из НИИ нейрохирургии им. А.Н. Поленова (Санкт-Петербург) завершена кандидатская диссертация, посвященная хирургическим проблемам лечения гидроцефалий у детей (М.Р. Рабандияров). Венцом совместной научно-исследовательской деятельности с сотрудниками Казахского Научно-Исследовательского Ветеринарного Института послужила блестящая защита кандидатской диссертации Е.Т. Махамбетова по эхинококкозу головного мозга. Оригинальная работа (докторская диссертация Т.Т. Керимбаева) была направлена на улучшение качества лечения больных с травмой и патологией тел позвонков путем применения методов малоинвазивной хирургии. Конечным итогом длительного научного сотрудничества кафедры с Казахским НИИ онкологии и радиологии, а также Высшей Школой общественного здравоохранения, послужила защита докторской диссертации Е.К. Дюсембекова, посвященной клинико-эпидемиологическому исследованию злокачественных опухолей головного мозга в Казахстане. Все эти успехи были достигнуты, прежде всего, благодаря кипучей энергии, научному и организаторскому таланту профессора С.К. Акшулакова. Более того, благодаря усилиям Серика Куандыковича и сотрудников кафедры, правительством РК было принято решение о строительстве Республиканского научного центра нейрохирургии в г.Астане, это решение воплощено в жизнь, на сегодняшний день этот центр успешно функционирует и прогрессивно развивается. Ведущими сотрудниками центра являются бывшие преподаватели кафедры и нейрохирурги ГКБ №7, которые составили основной состав коллектива.

Педагогическая и научная деятельность кафедры гармонично сочетается с непрерывной большой клинической работой. По принципу университетской клиники ведущие сотрудники кафедры одновременно заведуют нейрохирургическими отделениями больницы и консультативным подразделением. Это позволяет координировать свою практическую деятельность с учетом нужд клинической базы и согласовывать многие клинические и административно-организационные вопросы. Сотрудниками кафедры проводятся наиболее сложные операции при патологиях головного мозга (Е.К. Дюсембеков), травмах и заболеваниях позвоночника и спинного мозга (В.В. Крючков), а также при повреждениях периферической нервной системы (А.Р. Халимов). На ежедневных утренних кафедральных конференциях происходит обсуждение всех тяжелых, вновь поступивших и находящихся в стационаре больных, планируется операционный день. Традиционно основные усилия направлены на лечение пострадавших с черепно-мозговыми травмами, особенное внимание уделяется хирургическому лечению опухолей головного мозга глубинной локализации, лечению патологии спинного мозга и позвоночника.

Говоря о нейрохирургической службе ГКБ №7 необходимо сказать о нейрохирургических отделениях больницы. Итак, в стационаре имеется 4 нейрохирургических отделений, совсем недавно, в мае, было открыто пятое, универсальное хозрасчетное нейрохирургическое отделение, заведовать которым стал один из самых опытных нейрохирургов, к.м.н. М.А. Алиев НХО №1 – спинальное отделение на 35 коек. Открыто в 1991 году после переезда в ГКБ №7, отделилось от НХО №4. Первым заведующим был Усиков Юрий Нилович, затем доцент к.м.н. Муханов Темирхан Калиевич, и в настоящее время отделением заведует профессор кафедры, д.м.н. Крючков Виктор Васильевич. Специализация – травма и вся нейрохирургическая патология спинного мозга и позвоночника. В отделении широко применяются инновационные технологии связанные, прежде всего, с малоинвазивными вмешательствами (вертебропластика тел позвонков, лазерная нуклеотомия) и применением стабилизирующих конструкций (межтеловой спондилодез кейджами, транспедикулярная фиксация позвонков). В последнее время осуществляется инструментальная репозиция позвонков при спондилолистезе и протезирование межпозвонковых дисков.

НХО №2 – нейротравматологическое отделение на 40 коек. Открыто в 1974 году в ГКБ №2. Затем, в 1978 году оно разделилось на два отделения, и оба на сегодняшний день занимаются черепно-мозговой травмой. Отделением заведовали Чиркова Александра Илларионовна, Жукова Руфина Николаевна, в 1984 году её заменил и по сегодняшний день бессменно работает доцент кафедры, к.м.н. Халимов Алимхан Рахимович. Специализация отделения – острая черепно-мозговая травма и её последствия, повреждения нервов, сосудов и сухожилий. Кроме жизнеспасающих операций по поводу острой черепно-мозговой травмы в отделении проводятся микрохирургические операции по восстановлению нервов, сухожилий, «переключающие» операции на мышцах конечностей, реконструктивные операции при отрыве шейных корешков от спинного мозга.

НХО №3 - нейротравматологическое отделение на 40 коек. Открыто в 1978 году в ГКБ №2, отделилось от НХО №2. Отделением заведовали Шехтер Леонид Семенович, Абдухаликов Абдулхак Султанович, Шураева Кенжекей Шураевна,

сейчас заведует д.м.н. Жанайдаров Ж.С. Специализация – черепно-мозговая травма.

НХО №4 – нейроонкологическое отделение на 20 коек. Старейшее нейрохирургическое отделение в республике. Открыто в 1958 году в ГКБ №2. Первым заведующим был доцент кафедры, к.м.н. Эйгинсон Вадим Евгеньевич, затем Жукова Руфина Николаевна. На протяжении 34 лет этим отделением заведовал великолепный хирург Заслуженный врач РК, почетный профессор РНЦН Кожеков Меймантай Кожекович. Его заменил заведующий кафедрой, д.м.н. Е.К. Дюсембеков. Специализация отделения – опухоли головного мозга. Пользуясь тем, что автор данной статьи имеет прямое отношение к данному отделению, позволю себе остановиться на нем подробнее.

В разные годы в отделении работали такие известные и выдающиеся нейрохирурги как Малик Абдошевич Искаков, Лев Абрамович Гофман, Юрий Нилович Усиков, Александр Яковлевич Шмельцер, Юрий Макарович Дрогунов. Наиболее сложные операции на протяжении многих лет проводили доценты Е.А. Азарова, А.А. Беремжанова и В.Е. Ейгинсон, профессор С.К. Акшулаков. Несмотря на многочасовые тяжелые операции, коллектив отделения всегда активно участвовал в общественной жизни больницы (рис. 5), интересно проводил досуг, устраивая костюмированные представления (рис. 6).

До открытия Республиканского научного центра нейрохирургии больные с опухолями головного мозга из всех регионов республики лечились в этом отделении. Приезжали наиболее сложные и тяжелые пациенты, которых не брались оперировать по месту жительства. И сейчас приезжают, но главным образом из южных регионов страны – Кызылординская, Южно-Казахстанская, Джамбульская и Алматинская области. Иногда поступают больные и из других областей, но это бывает не часто. Ежегодно проводится в среднем 350 микрохирургических операций по удалению самых разных опухолей головного мозга и свода черепа. Современная техническая оснащенность операционной (микроскоп Carl Zeiss Opmi Vario S88, ультразвуковой дезинтегратор Sőring, биполярный коагулятор TEKNO, микрохирургические инструменты) позволяет успешно удалять внутримозговые и экстрацеребральные опухоли различной локализации, при этом качество проводимых операций соответствует уровню ведущих нейрохирургических центров. Учитывая традиционно позднее обращение больных за высокоспециализированной помощью, довольно часто встречаются опухоли гигантских размеров (рис. 7, 8). С успехом удаляются труднодоступные глубинные опухоли, в том числе опухоли желудочков мозга, мосто-мозжечкового угла, хиазмально-селлярной области (рис. 9, 10, 11). Для предотвращения грубого неврологического дефицита применяются внепроекционные доступы к опухолям подкорковых узлов (рис. 12). До 2011 года в отделении оперировались и пациенты детского возраста, у которых опухоли порой достигают невероятно больших размеров (рис. 13).

Согласно проведенному клинико-эпидемиологическому исследованию за последние 10 лет заболеваемость опухолями головного мозга в целом по республике составляет в среднем 6 случаев на 100 тысяч населения, а это порядка 800-900 больных в год. В перспективе в течение ближайших 5-10 лет количество больных с первичными опухолями удвоится, а с вторичными (метастатическими) увеличится в 4 раза. В этой связи необходимость дальнейшего развития нейрохирургической помощи, и в частности нейроонкологической, в регионах и в целом по республике очевидна.

Коллектив кафедры нейрохирургии АГИУВ и все нейрохирурги ГКБ №7 принимают активное участие в работе международных нейрохирургических конференций и съездов, обучаются на курсах усовершенствования в клиниках дальнего и ближнего зарубежья. Это положительно сказывается на результатах лечения, поэтому такие статистические показатели нейрохирургической службы клиники как количество пролеченных случаев, количество и сложность операций, общая и послеоперационная летальность, количество осложнений, средняя длительность лечения и т.д., вполне сравнимы с показателями многих ведущих нейрохирургических клиник.

А.Р. Халимов

РАЗВИТИЕ НЕЙРОТРАВМАТОЛОГИИ Г. АЛМАТЫ НА ПРИМЕРЕ НЕЙРОХИРУРГИЧЕСКОГО ОТДЕЛЕНИЯ ГОРОДСКОЙ КЛИНИЧЕСКОЙ БОЛЬНИЦЫ № 7

Городская клиническая больница №7,
Кафедра нейрохирургии АГИУВ, г. Алматы

Нейрохирургическое отделение №2 было открыто в городской клинической больнице №2 г. Алма-Аты в 1974 г. Вначале было одно нейротравматологическое отделение, затем оно было разделено на два - нейротравматологические отделения №1 и №2. В 1978 году они были переименованы в нейрохирургические отделения №2 и №3. В 1991 г. отделение было переведено во вновь построенную городскую клиническую больницу №7. В различные годы отделением заведовали: Чиркова Александра Илларионовна (1975-1979 гг.), Жукова Руфина Николаевна (1979 – 1984 гг.). С 1984 г. отделением заведует доцент кафедры нейрохирургии АГИУВ, к.м.н. Халимов Алимхан Рахимович. В разные годы в отделении работали врачи: Шураева Кенжекей Шураевна, Омаров Ихтиар Омарович, Бурашев Махат Аналиевич, Шитман Антон Федорович, Якубович Владимир Александрович, Фалеев Александр Александрович, Огнева Лидия Яковлевна, Патова Светлана Султановна, Мамаев Владимир Николаевич, Камалов Мидхат Камалович, Сопруненко Владимир Геннадьевич, Джанкабаев Ануар Базарбаевич, Курмаев Ильдар Турсунович и другие.

Нейрохирургическое отделение №2 выполняет следующие функции:

- оказание нейрохирургической помощи пострадавшим с черепно-мозговой травмой в остром периоде;
- оказание специализированной помощи пациентам с последствиями черепно-мозговой травмы;
- оказание специализированной микрохирургической помощи пациентам с последствиями повреждений черепно-мозговых и периферических нервов, сосудов и сухожилий.

Отделение работает в тесном контакте с кафедрой нейрохирургии АГИУВ. В различные годы кафедрой нейрохирургии заведовали: Азарова Евгения Андреевна, Беремжанова Анель Абдуловна, Эйгинсон Вадим Евгеньевич, Акшулаков Серик Куандыкович. С 2008 года кафедрой заведует д.м.н. Дюсембеков Ермек Кавтаевич. На кафедре ежедневно проводятся утренние семинар-конференции, идет разбор больных, готовящихся к операции, круглосуточно осуществляется консультативная и практическая помощь сотрудниками кафедры.

Коечный фонд отделения, составлявший в ГКБ №2 65 коек, в настоящее время сократился до 40 коек. Ежегодно в отделении проходили лечение до 2,5 тысяч человек, из них оперировались 600-700 пациентов. Основные виды операций – это операции при открытых и закрытых повреждениях черепа и головного мозга у экстренной категории пациентов. К жизнеспасающим оперативным вмешательствам относятся трепанации черепа при сдавлении головного мозга внутричерепными гематомами, костными отломками, инородными телами, при огнестрельных и проникающих ранениях. Срочность проведенной декомпрессии головного мозга, в зависимости от ее своевременности и исходной степени компенсации мозга, позволяет избежать летального исхода. В 1970-90 гг. диагностика сдавления головного мозга, в большинстве случаев, проводилась на основе чрескожной церебральной ангиографии и эхоэнцефалоскопии. Это закономерно порождало диагностические ошибки и ухудшало прогноз и исходы лечения тяжелой черепно-мозговой травмы. Решающее значение для улучшения диагностики черепно-мозговых повреждений, особенно раннего выявления сдавления головного мозга, сыграло внедрение метода компьютерной томографии, с 2009 г. используемого в круглосуточном режиме. Учитывая нарастание тяжести черепно-мозговой травмы в последние годы, что связано с увеличением потока и скоростей автотранспорта, криминогенной обстановкой, стало необходимым внедрение современных методов консервативного и хирургического лечения пострадавших с черепно-мозговой травмой. Отмечается рост числа оперативных вмешательств при внутричерепных гематомах. Например, за период 1989-1993 гг. были прооперированы 545 пациентов по поводу сдавления головного мозга, а за тот период 2005-2009 гг. – 621. В то же время, согласно современным подходам к лечению черепно-мозговой травмы, увеличилось число пациентов с очаговыми ушибами головного мозга и гематомами малого объема, которые велись

консервативно. Внедрение круглосуточного метода компьютерной томографии, улучшение качества оказания реанимационной помощи, применение хирургических методов, создающих оптимальную декомпрессию головного мозга, позволили снизить послеоперационную летальность у пациентов с внутричерепными гематомами за 15 лет с 47,3% до 22,6%. Также снизилось общее число умерших больных – со 102 в 2005 г. (86 – в 2006 г., 67 – в 2007 г., 43 – в 2008 г., 37 – в 2009 г.) до 33 в 2010 г.

Врачи отделения также оказывают плановую нейрохирургическую помощь больным с последствиями черепно-мозговой травмы. В эту группу входят пациенты с рубцово-атрофическими процессами головного мозга и дефектами костей черепа, хроническими внутричерепными гематомами. Удаление хронических субдуральных гематом производится малоинвазивным методом закрытого наружного дренирования, что значительно снизило риск возникновения рецидивов гематом, пневмоцефалии, что особенно важно в группе пожилых пациентов. При пластике дефектов черепа используются современные пластические материалы, применение которых позволило снизить до минимума реакции на них. В течение последних пяти лет осложнений, приводящих к удалению акриловых протезов, в отделении не наблюдалось.

Врачами отделения проводятся микро-хирургические операции при восстановлении нервных стволов (Рис. 2 – 5), сосудов, сухожилий, при этом широко используются методы пластики пораженных структур, включая пластическое закрытие дефектов мягких тканей лоскутами на сосудистой ножке. На плечевом сплетении проводятся операции с применением реконструктивных методик – невротизации пораженных нервов при отрыве шейных корешков от спинного мозга нервами-донорами. В отделении проводятся «переключающие» операции на мышцах конечностей, что позволяет восстановить функцию конечности пациентам со «свисающей» кистью или стопой. С 1998 г. по 2010 г было проведено более 600 микрохирургических восстановительных операций. Положительные исходы наблю-дались у 84 – 90% пациентов. Причинами неудовлетворительных результатов оперативных вмешательств явились тотальные поражения стволов плечевого сплетения, позднее обращение пациентов (спустя год и более после травмы).

Врачи отделения активно участвуют в работе республиканских и международных форумов и съездов, в 2010 г. ими были сделаны 6 докладов и опубликованы 8 печатных работ. Отделение участвовало в Республиканской Научно-технической программе «Шейно-затылочная травма», были изданы печатные труды в виде монографии и учебно-методических пособий (Рис. 6).

ОРИГИНАЛЬНЫЕ СТАТЬИ

Е.К. Дюсембеков, А.Р. Халимов, И.Т. Курмаев, А.М. Искаков, В.А. Семеклитт, М.А. Алиев, К.К. Омарбаев

СРАВНИТЕЛЬНЫЕ РЕЗУЛЬТАТЫ ХИРУРГИЧЕСКОГО ЛЕЧЕНИЯ ОСТРЫХ ВНУТРИЧЕРЕПНЫХ ГЕМАТОМ ПО ДАННЫМ КЛИНИКИ

Городская клиническая больница №7,
Кафедра нейрохирургии АГИУВ, г. Алматы

The following summarizes results of surgical treatment of patients with acute intracranial hematoma in different periods: 514 surgical patients was operated from 1991 to 1995, and 677 patients was operated during the period from 2006 to 2010. Almost twofold lowering of mortality rate observed at patients of the second group is mainly aligned with earlier delivery of speciality care, possibility of 24-hour computed tomography of surgical patients and improvement of intensive care unit support.
Key words: *severe head injury, acute intracranial hematoma*

Актуальность

Черепно-мозговая травма (ЧМТ) относится к наиболее частым видам повреждений и лидирует среди причин летальности и инвалидизации пациентов [2]. Грозным осложнением ЧМТ является формирование внутричерепных гематом, которые, по мере компрессии головного мозга, неминуемо ведут к сдавлению ствола мозга и смерти пострадавшего [2, 3]. Актуальным аспектом современной нейрохирургии является проблема своевременной диагностики и совершенствования методов хирургического лечения внутричерепных гематом при ЧМТ, целью решения которой является снижение летальности и инвалидизации пациентов [1, 3].

Цель исследования

Провести сравнительный анализ результатов хирургического лечения пострадавших с острыми внутричерепными гематомами, оперированных в клинике в различные периоды времени: в период с 1991 по 1995 гг. и с 2006 по 2010 гг. и наметить перспективы дальнейшего улучшения деятельности нейротравматологической службы.

Материал и методы

Количество оперированных пациентов составило 514 и 677 пациентов соответственно. Около 90% пациентов в обеих группах составили пострадавшие трудоспособного возраста. Мужчины составили 88,5% (455 пациентов) и 85,5% (579), женщины 11,5% (59) и 14,5% (98). Некоторый рост числа пострадавших женщин, по-видимому, связан с ростом количества дорожно-транспортных происшествий.

У пациентов наблюдалось сходство таких исходных показателей, как сроки поступления после перенесенной травмы, степень утраты сознания, фаза клинической компенсации (табл. №1). В диагностический комплекс обследования пострадавших входила компьютерная томография (КТ) головного мозга: у первой группы – в дневном режиме с необходимостью транспортировки пострадавших, у второй группы – в круглосуточном режиме в условиях стационара.

Таблица 1

Исходные показатели у пациентов обеих групп при поступлении

	Сроки поступления после травмы			Уровень сознания в баллах по ШКГ			Фаза клинической компенсации		
	3-6 ч.	6-24 ч.	>24 ч.	13-15	8-12	< 8	КК	СК	ДК
Первая группа в %	68,1	19,1	12,8	21,9	52,9	25,2	12,1	47,1	40,8
Вторая группа в %	79,1	12,1	8,8	19,0	61,9	19,1	9,0	53,9	37,1

Таблица 2

Распределение внутричерепных гематом по их локализации и сравнительная летальность

Гематомы	Эпидуральные	Субдуральные	Внутримозговые	Множественные	Гидромы
Первая группа Оперировано в %	22,6	43,8	9	18,5	6,1
Количество	116	226	46	95	31
Летальность в %	22,4	57,9	45,6	55,8	38,7
Количество	26	131	21	53	12
Вторая группа Оперировано в %	26,1	44,6	12,8	11,8	4,7
Количество	177	305	87	80	28
Летальность в %	9,6	25,2	34,5	28,7	21,4
Количество	17	77	30	23	6

Таблица 3

Факторы, влияющие на результаты хирургического лечения пациентов

Факторы	Операции в первые 3-6 ч.	Объем гематомы		Возраст			Фаза клинической компенсации		
		50-100 мл	>100 мл	До 45 л.	45-65 л.	>65 л.	КК	СК	ДК
1 группа в %	66,9	78,4	21,6	72,4	18,5	9,1	32,3	43,6	24,1
Пациенты (к-во)	344	403	111	372	95	47	166	224	124
Летальность %	33,5	40,2	72,8	41,1	56,8	76,6	13,8	48,5	89,8
Пациенты (к-во)	115	162	81	153	54	36	23	109	111
2 группа в %	90,1	83,0	17,0	69,1	24,5	6,4	39,8	34,5	25,7
Пациенты (к-во)	610	562	115	468	166	43	269	33	175
Летальность %	18,2	17,2	48,7	16,9	27,8	65,4	5,5	15,0	58,8
Пациенты (к-во)	111	97	56	79	46	28	15	35	103

Результаты и обсуждение

Чаще всего оперировались субдуральные гематомы – у 43,8% и 44,6% пациентов (табл. №2). Наиболее высокая летальность у этих пациентов отмечалась в первой группе – у 57,9%, также высокая летальность наблюдалась у пациентов этой группы с множественными гематомами – 55,8%. Во второй группе наиболее высокая летальность наблюдалась у пациентов с внутримозговыми гематомами – 34,5%. Самая низкая летальность отмечалась у пациентов, оперированных по поводу эпидуральных гематом – у 22,4% и 9,6% соответственно. Это связано с возможностью ранней диагностики эпидуральных гематом в период «светлого промежутка» у пациентов второй группы в фазе клинической компенсации. Факторами, влияющими на результаты хирургического лечения острых внутричерепных гематом, являются сроки диагностики и оперативного вмешательства, объем гематомы, возраст пациентов и состояние клинической компенсации пострадавшего. Характерным для второй группы стали ранние оперативные вмешательства в первые 3-6 часов после поступления у абсолютного большинства пациентов – 90,1% (610) с верифицированными на КТ субстратами сдавления головного мозга. При этом летальность у пациентов второй группы, оперированных в ранние сроки, по сравнению с первой группой, снизилась почти в два раза (18,2% и 33,5%). У трети пациентов первой группы, в связи с невозможностью их транспортировки на КТ-исследование в другое учреждение, операции начинались с диагностических фрезевых отверстий, что затрудняло своевременную топическую диагностику. В результате исследования была определена прямая зависимость исходов операций, помимо сроков их проведения, от объема гематомы, возраста пациентов и фазы клинической компенсации, в состоянии которой проводилась операция (табл. №3). Характерным является снижение летальности во всех группах пациентов второй группы, что обусловлено оптимальным реаниматологическим обеспечением. Резекционная трепанация черепа была проведена у 76,8% (395) и 48,7% (330) пациентов, поступивших в фазе умеренной и грубой клинической декомпенсации. Для пациентов второй группы методика оперативного вмешательства проводилась с подвисочной декомпрессией и расширением объема твердой мозговой оболочки за счет ее пластики. Послеоперационная летальность составила 47,3% (243) и 22,6% (153) в обеих группах. Эти показатели соответствуют данным ретроспективных исследований ведущих

клиник мира, где указываются цифры снижения летальности пострадавших с тяжелой ЧМТ: с 50 % в 1988 г. до 20 % в 2005 г. [1]. Значительное снижение летальности, более чем в два раза, у пациентов второй группы, было связано с рядом факторов. Это, во-первых, было обусловлено улучшением диагностики с ранним выявлением сдавления головного мозга, связанного с возможностью круглосуточного проведения компьютерно-томографического обследования. Во-вторых, это связано с улучшением анестезиологического и реанимационного обеспечения, а также совершенствованием технических возможностей наружной и внутренней декомпрессии головного мозга. Основной причиной летальности у пациентов второй группы явились грубая декомпенсация головного мозга при уровне сознания 3-5 баллов по ШКГ, множественные поражения головного мозга, сопутствующие соматические нарушения.

Заключение и выводы

На основании проведенного сравнительного анализа можно установить снижение летальности у пострадавших с острыми внутричерепными гематомами, оперированных в различные временные периоды, более чем в два раза – с 47,3 % до 22,6%. Это связано с улучшением диагностики – возможностью круглосуточного КТ исследования, ранним проведением оперативных вмешательств, улучшением анестезиолого-реанимационного обеспечения. Дальнейшее улучшение диагностики и лечения пациентов с острыми внутричерепными гематомами и, связанное с ним снижение летальности, возможно при более ранней доставке пострадавших в специализированное учреждение, внедрении новых технологий, в т.ч. применении датчиков для измерения внутричерепного давления, дальнейшем усовершенствовании анестезиолого-реаниматологической помощи пострадавшим, формированием отделений нейрореанимации.

ЛИТЕРАТУРА

1. A.A. Potapov. «Managament of severe Head Injury». WFNS course. Astana, Kazakhstan, 2011.
2. «Черепно-мозговая травма». Клиническое руководство. Том 2. // под ред. акад. А.Н. Коновалова, проф. Л.Б. Лихтермана, проф. А.А. Потапова // Москва, «Антидор», 2001.
3. David S. Liebeskind, MD, Helmi L. Lutsep, MD. Intracranial Hemorrhage Treatment & Management. Medscape reference, Jun. 8, 2011.

ТҰЖЫРЫМ

Әр түрлі уақыт аралығында жіті бассүйекішілік қанды ісігі бар науқастардың хирургиялық емдеу нәтижелері ұсынылған: 514 зардап шегушіге 1991-1995 ж.ж. аралығында жасалынған және 677 науқасқа 2006-2010 ж.ж. аралығында ота жасалған. Екінші топта өлімнің екі есеге дейін төмендетілгені көрсетілуімен, бүл науқастарға ерте мамандандырылған көмек көрсеткенмен, тәулік бойы зардап шегушіге КТ зерттеулер жасау мүмкіндігімен, анестезиялогиялық-реанимациялық қамтамасыз етуді жақсартумен байланысты.

Негізгі сөздер: ауыр бас-ми жарақаты, жіті бассүйекішілік қанды ісіктері.

РЕЗЮМЕ

Представлены результаты хирургического лечения пациентов с острыми внутричерепными гематомами в различные периоды времени: 514 пострадавших были оперированы в период с 1991 по 1995 гг. и 677 пациентов, которые были оперированы в период с 2006 по 2010 гг. Отмечено снижение летальности во второй группе более чем в два раза, что связано с более ранним оказанием пациентам специализированной помощи, возможностью круглосуточного КТ исследования пострадавших, улучшением анестезиолого-реанимационного обеспечения.

Ключевые слова: тяжелая черепно-мозговая травма, острые внутричерепные гематомы.

В.В. Крючков, И.Т. Курмаев, К.С. Есназаров, С.С. Камирдинов

ЛЕЧЕНИЕ БОЛЬНЫХ С СОЧЕТАННОЙ ТРАВМОЙ ПРИ ПОВРЕЖДЕНИЯХ ПОЗВОНОЧНИКА И СПИННОГО МОЗГА

Городская клиническая больница №7,
Кафедра нейрохирургии АГИУВ, г. Алматы

Analyzed the results of treatment of 135 patients with the combined spinal cord injury, of whom 115 (85%) required spinal surgery. Priority and emergency surgery was determined taking into account the threat to the life of a trauma. As a result of treatment in 22.2% (30 patients) of cases obtained excellent results (on a scale of assessment of outcomes ASIA), in 37% (50 patients) - good in 22.2% (30 patients) - satisfactory. 25 patients died. The overall mortality rate - 18,5%. Postoperative mortality was 13% (15 out of 115 patients operated on). Differentiated approach taking into account the pathogenesis of the situation and severity of comorbidity, can achieve optimal results of treatment of patients with spinal cord injuries and spinal cord with associated injuries.
Key words: *combined spinal cord injury, spinal and spinal cords injuries, differential approach*

Актуальность проблемы

Лечение пострадавших с тяжелыми сочетанными травмами является трудоемкой и сложной задачей, что обусловлено высоким уровнем летальности и инвалидности, длительными сроками лечения и недостаточной разработанностью вопросов хирургической стратегии и тактики. В структуре позвоночно-спинномозговой травмы сочетанные повреждения составляют до 50-60% [1, 3, 6]. Проблема оказания адекватной помощи больным с повреждениями позвоночника и спинного мозга до сих пор остается актуальной и далекой от окончательного решения. На это указывает расхождение взглядов в выборе тактики лечения больных с повреждениями позвоночника и спинного мозга при сочетанной травме.

Цель работы - анализ тактики лечения больных при повреждениях позвоночника и спинного мозга на фоне сочетанного характера травмы.

Материал и методы лечения

За период с 01.01.2001г. по 31.12.2010г. в нейрохирургическом отделении №1 городской клинической больницы №7 г.Алматы находились на лечении 135 пострадавших с сочетанной позвоночно-спинномозговой травмой, из них 115 (85%) нуждались в операции на позвоночнике и спинном мозге. Мужчин 90 (67%), женщин – 45 (33%), средний возраст составлял 30 лет. У всех пострадавших имели место сочетанные повреждения. Выявлены:

- сотрясения головного мозга - 97 больных;
- ушиб головного мозга - 14 больных;
- внутричерепная гематома - 6 больных;
- перелом костей черепа - 9 больных;
- ушибы грудной клетки - 35 больных;
- переломы ребер - 24 больных;
- ушиб сердца - 9 больных
- гемопневмоторакс - 33 больных;
- травма органов брюшной полости - 11 больных;
- переломы конечностей – 19 больных.

Сочетанность у одного пострадавшего могла включать в себя несколько патологий. Обьем диагностических мероприятий заключался в общем и неврологическом осмотре, рентгенографии черепа, таза, ребер, всех отделов позвоночника, УЗИ брюшной полости, миелографии и КТ (МРТ) позвоночника. Больных осматривали травматолог, хирург и нейрохирург. Дополнительное рентгенологическое обследование назначали в зависимости от результатов осмотра пациента.

Неврологические расстройства оценивали по шкале ASIA (American Spine Injury Association):

Группа А – движения отсутствуют (24 больных);

Группа В – минимальные движения (33 больных);

Группа С – движения, но не преодолевающие гравитацию (51 больных);

Группа Д – активные движения против гравитации (15 больных);

Группа Е – активные движения против сопротивления (12 больных).

Характер повреждения позвоночника оценивали, используя Чикагскую классификацию травмы позвоночника (Классификация травм позвоночника по Magerl, 1994).

В экстренном порядке (в течение первых суток) оперировано 26 больных (19,2%). В отсроченном (2-3 сутки) и промежуточном периодах (до 3х недель) - 74 пострадавших (54,8%). 35 (25,9%) пострадавших оперированы в позднем периоде травмы (более 10 дней).

Хирургическую тактику у больных с сочетанной позвоночно-спинномозговой травмой определяли после оценки общего состояния больного и характера повреждений. Очередность и экстренность операций определяли с учетом

угрозы для жизни той или иной травмы (первая очередь), угрозы потери функции органа или системы органов (вторая очередь) и в третью очередь выполняли операции, задержка которой не влияет на исход лечения [4, 6].

Тактику лечения и объем операции на позвоночнике и спинном мозге определяли с учетом сочетанной патологии (повреждения органов грудной и брюшной полостей, переломов костей, развитие шока). Показаниями к экстренной операции на позвоночнике и спинном мозге было наличие компрессии спинного мозга и его корешков, нарастание неврологической симптоматики и нестабильный перелом позвоночника.

Хирургическая тактика при повреждении шейного отдела позвоночника зависела от характера повреждения.

А) лечение травмы С1 и С2 позвонка.

Для выбора метода лечения острой травмы атланта и аксиса необходимо учитывать патобиомеханические ситуации, возникающие при том или ином виде дислокации. Для выбора правильной лечебной тактики и прогноза исхода травматического повреждения верхних шейных позвонков необходимо детальное выяснение характера и объема повреждений костей и капсульно-связочного аппарата краниовертебральной области, ответственных за поддержание стабильности позвонков.

Основной целью лечения острой травмы атланта и аксиса при шейно-затылочной травме является восстановление нормальных анатомических взаимоотношений в краниовертебральной области, что достигается закрытой или открытой репозицией с последующей надежной стабилизацией.

Необходим индивидуальный подход к лечению кранио-вертебральных повреждений: а) переломы костных структур могут срастаться при условии небольших переломов и надежной иммобилизации; б) наличие связочных повреждений требует хирургической стабилизации позвоночника; в) сочетанные костно-связочные повреждения, характеризующиеся значительным смещением костных отломков, угловыми деформациями, вывихами и многооскольчатыми переломами являются крайне нестабильными, имеют высокий процент несрастаний и должны рассматриваться как показания для хирургического лечения. Ранняя активизация больных после надежного спондилодеза позволяет уменьшить количество таких осложнений как тромбоэмболия легочной артерии, пневмония, пролежни.

При сочетании компрессии нервно-сосудистых структур и нестабильности позвоночника оперативная декомпрессия должна предшествовать внутренней фиксации; выбор хирургических доступов должен зависеть от формы компрессии – для устранения передней компрессии необходим передний подход, к задним компремирующим факторам - задний доступ.

Б) лечение повреждений С3-С7 позвонка.

В большинстве случаев использовалась тактика открытого вправления вывиха шейного позвонка или репозиция переломо-вывиха с фиксацией ортопедической проволокой.

Все двусторонние вывихи нуждаются в оперативном вмешательстве – вывих следует вправлять задним оперативным доступом с последующей задней фиксацией.

Хирургическое лечение вывихов шейных позвонков в остром периоде начинают сразу при поступлении больного и рассматривают его как этап противошоковых мероприятий. Фактор времени чрезвычайно влияет на динамику восстановления утраченных функций.

При вентральном сдавлении спинного мозга отломками тел позвонков и грыжами межпозвонковых дисков, предпочтение отдавали передним декомпрессивно-стабилизирующим операциям.

У пациентов, у которых вертебромедуллярный конфликт в области повреждения вызывался смещенной частью позвонка в просвет позвоночного канала с уменьшением его размера, всегда производили переднюю открытую декомпрессию содержимого позвоночного канала путем резекции центральной части тела позвонка со смежными межпозвонковыми дисками. Осмотр субдурального пространства производили через костное «окно» в теле позвонка.

Показаниями к передней декомпрессии шейного отдела спинного мозга в остром периоде является:

- наличие переднего сдавления шейного отдела спинного мозга, обусловленного любым по характеру и степени смещением тел или их костных фрагментов, суживающих просвет позвоночного канала, определяемого рентгенологически и не устраненного другими методами репозиции;

- нестабильность или вторичное нарастание деформации позвоночника и позвоночного канала, назависимо от степени повреждения спинного мозга, но особенно при частичном нарушении проводимости и нарастании неврологических симптомов сдавления его;

- наличие признаков переднего сдавления спинного мозга по данным миелографии, КТ-, ЯМР-томографии, независимо от степени травмы его и данных ликвородинамики.

Особенностью расклинивающего спондилодеза являлась установка раздвижного (по типу «домкрата») титанового имплантата,

что способствовало надежному удержанию его между телами позвонков без какой-либо фиксации последнего. Плотное и конгруентное сопоставление способствовало более быстрой стабилизации поврежденного отдела. Для декомпрессии шейного отдела спинного мозга в этих случаях показано использование переднебокового парафарингеального доступа. При этом доступе производится передняя декомпрессия (удаление сломанного тела и смежных дисков) с межтеловым спондилодезом раздвижным титановым кейджем.

При травме грудного и поясничного уровней руководствовались следующими критериями:

А) при неосложненных нестабильных повреждениях грудного и поясничного отделов позвоночника с операцией не спешили, а ограничивались выполнением стабилизирующей операции в промежуточном периоде травмы после ликвидации явлений шока и полной стабилизации витальных функций.

Б) при осложненных переломах позвоночника производили ляминэктомию, декомпрессию спинного мозга, реклинацию-репозицию позвоночного столба, ревизию спинного мозга, транспедикулярную фиксацию. Транспедикулярную стабилизацию использовали в 45 случаях. Если позволяло состояние пострадавшего, одномоментно выполняли переднюю трансторакальную декомпрессию и межтеловой спондилодез раздвижным титановым кейджем, если состояние больного не позволяло выполнить второй этап операции, то переднюю декомпрессирующе-стабилизирующую операцию производили через 2-3 недели. Т.о. 30 больным выполнили двухэтапные операции с использованием транспедикулярной фиксации: I этап - репозиция поврежденного отдела позвоночника с транспедикулярной фиксацией; II этап - трансторакальная декомпрессия спинного мозга и межтеловой спондилодез титановым имплантатом.

Результаты лечения

Анализ результатов лечения пострадавших с травмой позвоночника и спинного мозга при сочетанных повреждениях показал, что хирургическая тактика определяется тяжестью сочетанных повреждений и состоянием больного как до операции, так и динамикой состояния во время хирургического вмешательства.

В результате проведенного лечения 135 больных с повреждениями позвоночника и спинного мозга при сочетанной травме, в 22,2% (30 больных) случаев получен отличный результат (по шкале оценки исходов ASIA), в 37% (50 больных) - хороший, в 22,2% (30 больных) - удовлетворительный. Умерло 25 больных. Общая летальность - 18,5%; Послеоперационная летальность составила 13% (15 больных из 115 оперированных). В большинстве случаев причиной летальных исходов были тяжелые повреждения органов грудной клетки и разрывы органов брюшной полости. В трех случаях причиной смерти стала тяжелая черепно-мозговая травма. У 5 пострадавших (с синдромом полного нарушения проводимости спинного мозга на верхнем шейном уровне) причиной смерти явился восходящий отек спинного и продолговатого мозга.

Заключение

Дифференцированный подход с учетом патогенетической ситуации, тяжести сопутствующей патологии, возраста, состояния пациента, использование разработанных алгоритмов позволяют достичь оптимальных показателей результатов лечения пострадавших с травмой позвоночника и спинного мозга при сочетанных повреждениях.

В первую очередь необходимо производить операцию по поводу внутриполостного кровотечения (повреждения селезенки, печени, сосудов брюшной и плевральной полостей, внутричерепная гематома, продолжающееся кровотечение из поврежденного легкого). Во вторую очередь производят операцию на позвоночнике и спинном мозге, остеосинтез бедренной кости, костей таза и голени. Операции на костях скелета проводят в плановом порядке третьим этапом. Наличие перелома позвоночника без неврологических расстройств позволяет производить операцию после полной стабилизации состояния больного.

Противопоказанием к операции на позвоночнике в остром периоде является крайне тяжелое состояние больного (шок, нестабильность гемодинамики); кома (уровень сознания по Шкале Комы Глазго менее 10 баллов); множественные повреждения ребер с гемопневмотораксом и явлениями дыхательной недостаточности; анемия; ушиб сердца с признаками сердечной недостаточности; почечная (анурия, олигоурия) или печеночная недостаточность; жировая эмболия; тромбоэмболия легочной артерии [3, 6].

Противопоказанием к операции на позвоночнике и спинном мозге в промежуточном периоде - наличие гнойно-септических осложнений и полиорганной недостаточности [2, 5].

Факторами риска до операции являются: шок, нестабильная гемодинамика, разрывы внутренних органов с гемо-пневмотораксом и/или гемоперитонеумом, тяжелая ЧМТ, повреждения таза, бедра, ушиб сердца.

ЛИТЕРАТУРА

1. Пушков А.А. Сочетанная травма. Феникс, 1998. -С.320.
2. Полищук Н.Е., Корж Н.А., Фищенко В.Я.. Повреждения позвоночника и спинного мозга (механизмы, клиника, диагностика, лечение) //-Киев: «КНИГА ПЛЮС». 2001.-388с.
3. Недашковский Э.В. Тяжёлая сочетанная травма как реанимационная проблема // Вестник интенсивной терапии.- 1997.-№4.-с. 17-19.4.
4. Раткин И.К., Луцик А.А., Бондаренко Г.Ю. Хирургическое лечение травматических повреждений верхних шейных позвонков. // Хирургия позвоночника, 2004.-№3.–с.16-20.
5. Ветрилэ С.Т., Кулешов А.А.. Хирургическое лечение переломов грудного и поясничного отделов позвоночника с использованием современных технологий //Хирургия позвоночника, 2004.-№3. –с.21-24.
6. Крылов В.В., Гринь А.А., Иоффе Ю.С. Лечебная тактика у больных с повреждением позвоночника и спинного мозга при сочетанной травме.//Сб.трудов НИИ скорой помощи им. Н.В. Склифосовского, 2007.

ТҰЖЫРЫМ

Жанамаласқан жарақат кезіндегі омыртқа-жұлын зақымдануы бар 135 науқастың емдеу нәтижелері талданды, олардың ішінде 115-нің (85%) омыртқаға және жұлынға операция жасау қажет болды. Операциялардың шұғылдылығы мен кезектілігі жарақат түрінің өмірге қауіптілік деңгейімен анықталды. Жүргізілген ем нәтижесінде 22,2% (30науқаста) жағдайда өте жақсы (ASIA нәтиже бағалау шкаласы бойынша), 37% (50 науқаста)-жақсы, 22,2% (30 науқаста) – қанағаттанарлық деген нәтиже көрсетті. 25 науқас қайтыс болды. Жалпы өлім деңгейі – 18,5%. Операциядан кейінгі өлім 13% (операцияға алынған 115 науқастың 15-і) құрады. Патогенетикалық жағдай мен сабақтас патология ауырлығын есепке ала отырып жасалған маманданған ем, аралас жарақат кезіндегі омыртқа мен жұлын зақымдануы бар науқастардың емінде ең тиімді нәтижелерге жетуге мүмкіндік береді.

Негізгі сөздер: омыртқа-жұлын зақымдануы, омыртқа бағаласының және жұлынның зақымдануы, дифференциалдық келіс.

РЕЗЮМЕ

Анализируются результаты лечения 135 пострадавших с сочетанной позвоночно-спинномозговой травмой, из них 115 (85%) нуждались в операции на позвоночнике и спинном мозге. Очередность и экстренность операций определяли с учетом угрозы для жизни той или иной травмы. В результате проведенного лечения в 22,2% (30 больных) случаев получен отличный результат (по шкале оценки исходов ASIA), в 37% (50 больных) - хороший, в 22,2% (30 больных) - удовлетворительный. Умерло 25 больных. Общая летальность - 18,5%. Послеоперационная летальность составила 13% (15 больных из 115 оперированных). Дифференцированный подход с учетом патогенетической ситуации и тяжести сопутствующей патологии, позволяют достичь оптимальных показателей результатов лечения пострадавших с травмой позвоночника и спинного мозга при сочетанных повреждениях.

Ключевые слова: сочетанная спинномозговая травма, повреждение позвоночника и спинного мозга, дифференциальный подход.

В.В. Крючков, М.А. Алиев, К.С. Буркутбаев, Е.М. Рахадилов

ЛЕЧЕНИЕ ПОЗВОНОЧНО-СПИННОМОЗГОВОЙ ТРАВМЫ ШЕЙНОГО ОТДЕЛА

Городская клиническая больница №7,
Кафедра нейрохирургии АГИУВ, г. Алматы

Neurosurgical treatment of cervical part of vertebrae and spinal cord injury in the critical phase shall be undertaken differentially after the detailed identification of the full range of the pathological situation. Key target of treatment of acute injury of cervical vertebrae is to restore normal anatomic interrelation, which is achieved by closed or open reposition with subsequent robust stabilisation. Upon selection of surgery approach in each particular case of vertebrae-spinal cord injury it is compulsory to reach the maximum decompression of the spinal cord and the most complete stabilisation of the damaged vertebrae segments.
Key words: *injury of cervical part, classification of patients according to Frankel, neurological disorders*

Частота повреждений позвоночника составляет 4-6% от количества всех травм, из них на долю травм шейного отдела позвоночника приходится 19-22%. [1, 2, 3] Значительная подвижность, относительная слабость связочного аппарата, характер расположения суставных отростков накладывают свой отпечаток на характер повреждений шейного отдела позвоночника, на уровне которого нередки сочетанные повреждения суставных отростков, дужек, тел позвонков, часты подвывихи, вывихи и переломо-вывихи. Высокий процент летальности и инвалидизации больных позволяют считать проблему актуальной как в медицинском, так и в социальном аспекте.

Материал и методы лечения

Под нашим наблюдением находилось 235 больных с закрытой травмой шейного отдела позвоночника и спинного мозга. Большинство из них – 200 пострадавших (85%) поступили в первые трое суток с момента травмы, остальные 35 (15%) спустя трое суток – в сроки до 8 дней, что соответствует острому и раннему периодам травмы.

Таблица 1

Распределение больных по локализации повреждения позвоночника

Локализация повреждения			
C1-C2	C3-C4	C5-C6	C6-C7
33(14%)	78(33%)	99(42%)	25(11%)

Из 186 больных, поступивших в срок до 24 часов после травмы, у 159 имелись срочные показания к хирургическому лечению, однако в первые сутки оно было произведено только у 127. В остальных 32 наблюдениях, а также у части больных, поступивших в более поздние сроки обнаружились противопоказания к операции и требовалась специальная предоперационная подготовка.

Основная масса пострадавших получила травму шейного отдела позвоночника и спинного мозга при нырянии на мелководье – 38%. В результате дорожно-транспортных происшествий 37,5% человек, падение с высоты – 20%, несчастных случаев на производстве – 4,5%.

Таблица 2

Распределение больных по срокам поступления хирургического лечения с момента травмы

С момента травмы до поступления					С момента травмы до операции				
до 6 часов	до 12 часов	до 24 часов	до 3 суток	более 3суток	До 6 часов	до 12 часов	до 24 часов	до 3 суток	более 3суток
71 (30%)	56 (24%)	47 (20%)	34 (14%)	27 (12%)	44 (23%)	54 (27%)	46 (24%)	22 (11%)	29 (15%)

Распределение больных по срокам поступления и оперативного лечения с момента травмы представлено в таблице 2.

195 (83%) пострадавших лечились хирургическими (оперативными) методами, 40 (17%) – консервативно (бескровными методами).

Для оценки степени неврологического дефицита и результатов лечения использована общепринятая функциональная классификация спинальных больных по Frankel, что позволило распределить больных по степени неврологических нарушений и объективно оценить эффективность лечения. Согласно этой классификации, больных распределили на 5 функциональных групп (табл. 3).

Таблица 3

Распределение больных с травмой шейного отдела позвоночника и спинного мозга по функциональным группам

Функциональная группа	Количество больных
Группа A	84
Группа B	25
Группа C	72
Группа D	34
Группа E	20
Всего:	235

Группа A - больные с отсутствием чувствительности и движений;

Группа B - больные с неполным нарушением чувствительности, движений нет;

Группа C - больные с неполным нарушением чувствительности, имеются слабые движения;

Группа D - больные с неполным нарушением чувствительности, сила мышц достаточная;

Группа E - больные без чувствительных и двигательных нарушений. В эту группу включены больные с корешковым компрессионным синдромом.

Характер повреждений шейного отдела позвоночника у 235 больных отображен в таблице 4.

Таблица 4

Характер повреждений шейного отдела позвоночника у 235 больных

	Характер повреждения позвоночника	Количество больных
1	Атланто-окципитальная дислокация с переломом мыщелков затылочной кости	1
2	Разрыв поперечной связки атланта с транслигаментозной дислокацией атланта	4
3	Перелом зубовидного отростка аксиса: а) с передней дислокацией II типа III типа б) с задней дислокацией II типа III типа	 7 5 2 3 3 -
4	Сочетанные повреждения C1 и C2 (перелом боковой массы C1, перелом задней дуги C1, перелом суставных отростков и пр.)	9
5	Переломы «Палача» (Hangman's)	6
6	Перелом Jefferson (оскольчатый перелом кольца C1 или лопающийся перелом атланта)	3
7	Двусторонний передний вывих позвонка	44
8	Переломо-вывих (перелом суставных отрстков с передней дислокацией тела позвонка)	34
9	Односторонний передний вывих позвонка	13
10	Переднее смещение (листез) тела позвонка на почве перелома ножек дуг	8
11	Передний подвывих позвонка	18
12	Оскольчатый (взрывной) перелом тела позвонка	35
13	Компрессионно-клиновидный перелом тела позвонка	19
14	Разгибательный переломо-вывих (переломо-вывих перерастяжения)	6
15	Разгибательный оскольчатый перелом тела позвонка	4
16	Перелом поперечного отростка позвонка	3
17	Перелом остистых отростков	7
18	Сочетанные повреждения C3-C7 позвонков	11

Результаты лечения

Для оценки результатов лечения использована общепринятая функциональная классификация спинальных больных по Frankel, что позволило нам объективно оценить эффективность лечения в каждой группе больных т.е. в зависимости от степени неврологических нарушений.

Ближайшие результаты лечения всех 235 больных с острой спинномозговой травмой на шейном уровне по функциональным группам приводится в таблице 5.

Таблица 5

Результаты лечения 235 больных с позвоночно-спинномозговой травмой шейного отдела позвоночника по функциональным группам

При поступлении		После лечения						
		Экз.	A	B	C	D	E	Выздор.
Группа A	84	51	22	8	3	-	-	-
Группа B	25	11	-	4	7	3	-	-
Группа C	72	5	-	-	10	34	23	-
Группа D	34	-	-	-	-	3	31	-
Группа E	20	-	-	-	-	-	3	17
Всего:	235	67	22	12	20	40	57	17

Результаты лечения: умерло - 67 (28,5%) больных; без изменений - 42 (18%) больных; хороший результат - 80 (34%) больных; отличный результат - 46 (19,5%) больных.

Из представленной таблицы видно, что значительное улучшение к моменту выписки из стационара наступило у 126 больных (53,6%), причем с клиникой полного нарушения проводимости спинного мозга у 11 из них, а у 115 больных значительное улучшение наступило при клинике частичного нарушения проводимости спинного мозга или сегментарных нарушениях его при поступлении в стационар.

Как показал анализ, важное значение в отношении исходов хирургического лечения имели темп развития клинической картины сдавления спинного мозга, своевременность диагностики и сроки оперативных вмешательств.

Поскольку результаты лечения у больных с острой позвоночно-спинномозговой травмой шейного отдела спинного мозга могут зависеть от сроков оперативного вмешательства уже в ближайшие часы после травмы, был произведен анализ исходов у больных, поступивших и оперированных в первые 6 часов и в последующие 7-24 часа.

Результаты оперативного лечения у больных, оперированных до 6 часов практически не отличались от исходов у больных, которые были оперированы в сроки от 7 до 24 часов ($p>0,05$). У больных же, оперированных позже 24 часов, исход оказался намного хуже ($p<0,005$). Как видно из таблиц, у больных, оперированных в первые сутки после травмы, отмечалось более тяжелое состояние. В этой группе пострадавших удовлетворительные исходы (хороший и отличный результат) отмечены у 60%, глубокая инвалидизация – у 10%, скончались 30% больных. В группе больных, оперированных более суток суток после травмы хорошее восстановление – у 35%, глубокая инвалидизация – у 50%, скончались 15% больных.

У больных, оперированных в более поздние сроки (позже 3х суток), хорошее восстановление только в у 30%, глубокая инвалидизация – у 65%, скончались 5% больных. Следует подчеркнуть, что больные, оперированные в первые сутки, имели более тяжелое повреждение спинного мозга по функциональной классификации. Поскольку тяжесть состояния больных и тяжесть травмы в 1 группе были более существенными, чем во 2 и 3 группе, а исходы были несколько лучше, можно утверждать, что при острой позвоночно-спинномозговой травме шейного отдела результаты хирургического лечения тем лучше, чем раньше произведено хирургическое вмешательство. Т.е. задержка хирургического вмешательства позже 24 часов может иметь плохие последствия.

Таблица 6

Результаты оперативного лечения 195 больных с позвоночно-спинномозговой травмой шейного отдела в зависимости от сроков оперативных вмешательств по функциональным группам

Сроки операции	К-во больных	Тяжесть состояния (функциональная группа)					Результат лечения			
		A	B	C	D	E	Экз.	Без измен.	Хор.	Отл.
До 12 Часов	98 (50%)	39 (40%)	13 (13%)	35 (36%)	9 (9%)	2 (2%)	32 (33%)	11 (11%)	36 (37%)	19 (19%)
13-24 Часа	46 (24%)	21 (46%)	4 (9%)	13 (28%)	4 (9%)	4 (9%)	18 (39%)	3 (7%)	12 (26%)	13 (28%)
25-72 Часа	22 (11%)	7 (32%)	2 (9%)	5 (23%)	7 (32%)	1 (5%)	4 (18%)	8 (36%)	7 (32%)	3 (14%)
Более 73 час	29 (29%)	8 (28%)	1 (3%)	8 (28%)	9 (31%)	3 (10%)	2 (7%)	17 (59%)	9 (31%)	1 (3%)
Всего	195 (100%)	75 (38%)	20 (10%)	61 (31%)	29 (10%)	10 (5%)	56 (29%)	39 (20%)	64 (33%)	36 (18%)

Таблица 7

Результаты лечения больных, оперированных в первые 6 часов и последующие 7 - 24 часа

Сроки операции	К-во больных	Тяжесть состояния (функциональная группа)					Результат лечения			
		A	B	C	D	E	Экз.	Без измен	Хор.	Отл.
До 6 Часов	23 (12%)	9 (39%)	3 (13%)	6 (26%)	4 (17%)	1 (4%)	7 (30%)	2 (9%)	12 (52%)	2 (9%)
7-24 Часа	121 (62%)	51 (42%)	14 (12%)	42 (35%)	9 (7%)	5 (4%)	43 (36%)	12 (10%)	36 (30%)	30 (25%)
Всего	144 (74%)	60 (42%)	17 (12%)	48 (33%)	13 (9%)	6 (4%)	50 (35%)	14 (10%)	48 (33%)	32 (22%)

Таким образом, сроки оперативных вмешательств у больных с позвоночно-спинномозговой травмой шейного уровня оказывают большое влияние на результаты лечения и исходы травмы. Активная диагностика с применением КТ, вызванных, раннее оперативное вмешательство с использованием хирургической декомпрессии, способствуют улучшению результатов лечения пострадавших с позвоночно-спинномозговой травмой шейного отдела.

Больные лечившиеся оперативно и консервативно значительно отличались как по функциональным группам, так и по характеру повреждения позвоночника, поэтому проводить их сравнение некорректно.

Сравнительный анализ ближайших результатов в зависимости от метода лечения показал, что лучшие результаты лечения достигнуты у больных, лечившихся методом открытой репозиции переломо-вывиха из двойного (переднего и заднего) доступов, а также при лечении переднего смещения (листеза) тела позвонка (на почве перелома ножек дуг) методом открытой репозиции с фиксацией тела металлической пластиной – 100% хороший результат лечения у 7 оперированных больных.

Высокий процент хороших исходов достигнут также при лечении больных с двусторонним передним вывихом методом одномоментного закрытого вправления – 86% хороших исходов. Однако следует учесть, что в группе больных, лечившихся этим методом, только 2 пострадавших отнесены к функциональной группе «А», в то время как основная масса больных относилась к группам «С», «D» и «Е», т.е. менее тяжелые больные.

При сравнении результатов лечения пострадавших с передними вывихами и подвывихами шейных позвонков методом одномоментного открытого вправления с ламинэктомией и без ламинэктомии, выявлены однозначные преимущества открытого вправления с ламинэктомией (во время которой производится ревизия содержимого позвоночного канала). Процент хороших результатов при ламинэктомии – 63%, без ламинэктомии – 27%. При этом тяжесть состояния пострадавших по функциональным группам равнозначна.

Среди 39 больных, лечившихся методом открытой репозиции переломо-вывиха с задней фиксацией позвоночника, у 19 (49%) больных отмечено улучшение. Примерно такие же результаты оперативного лечения получены у 42 больных с оскольчатым (взрывным) переломом тела позвонка и лечившихся методом передней декомпрессии. Улучшение достигнуто у 48% больных. Следует подчеркнуть, что клиническое состояние этих больных было более тяжелым, чем в других группах. О тяжести состояния больных этой группы свидетельствует высокий процент больных (60%), у которых с момента травмы развился синдром полного нарушения проводимости спинного мозга (группа «А» – 21 больной). У большинства из них выявлялись признаки вторичного поражения ствола головного мозга, которые требовали применения всего комплекса интенсивной терапии, включая ИВЛ и пр.

При лечении 22 больных внешней фиксацией жестким воротником достигнуты относительно хорошие результаты (улучшение у 55% больных), но, тем не менее, этот метод нельзя считать одним из методов лечения больных с позвоночно-спинномозговой травмой шейного отдела, т.к. у 10 пострадавших он использован не как метод лечения, а как временная иммобилизация в связи с крайне тяжелым состоянием пострадавшего. Только у 12 больных с переломами остистых отростков внешний воротник применялся как метод лечения.

Крайне неблагоприятные исходы получены в группах больных, лечившихся методами «декомпрессивной» ламинэктомии и вытяжением шейного отдела позвоночника в петле Глиссона. В данной ситуации, по всей вероятности, виновен не метод лечения, а тяжесть состояния пострадавших – из 17 больных 16 относились к группе «А» - с синдромом полного нарушения проводимости спинного мозга.

В целом, улучшение функции спинного мозга получено у 126 (53,6%) из 235 больных, причем у 12 из них, поступивших с картиной полного нарушения проводимости спинного мозга. Улучшение функции спинного мозга наблюдалось у 114 больных, поступивших с картиной частичного нарушения проводимости его.

У 42 (18%) больных какого-либо восстановления нарушенных функций спинного мозга не произошло, то есть у тех 22 больных, которые поступили с клиникой полного нарушения проводимости спинного мозга, и даже у 20 больных, поступивших с частичным нарушением проводимости, несмотря на ликвидацию деформации позвоночника.

Смерть наступила у 51(61%) больного с полным нарушением проводимости спинного мозга. С частичным нарушением проводимости спинного мозга (группы «В» и «С») погибло 16 (10,5%) больных.

При вычислении процента летальности из числа больных, оперированных с синдромом полного нарушения проводимости спинного мозга, то есть с наиболее тяжелой степенью повреждения его, приводящего, как правило, к летальному исходу, выяснилось, что высокий процент летальности отмечен в группе больных, лечившихся методом декомпрессивной ламинэктомии (из 13 больных умерло 100%), и самый низкий процент летальности отмечен в группе больных, лечившихся методом открытой репозиции-реклинации переломо-вывиха из заднего доступа (из 19 больных умерло 7, т.е. 37%).

У 7 больных из 195 были произведены повторные операции. У 2 больных возникла несостоятельность спондилодеза и возникновение повторного кифоза позвоночника. У 3 пациентов во время операции не был учтен компрессионный перелом вентральных отделов тела нижележащего позвонка. Имело место продавливание костного трансплантата с кифотизацией на уровне повреждения. В двух случаях не удалось полностью вправить дислоцированный позвонок из заднего доступа, пришлось повторно оперировать передним доступом. Из 7 больных, оперированных повторно, скончались 3.

Необходимо отметить, что 51 погибший больной (группа «А») с момента травмы находились в крайне тяжелом состоянии. Все скончались через 1-7 суток после травмы вследствие бурного нарастания восходящего отека спинного и продолговатого мозга. У всех погибших больных при вскрытии были обнаружены очаги ушибов и размозжений спинного мозга с выраженным диффузным отеком спинного и продолговатого мозга на окципитальном уровне. Летальность при сочетанной травме позвоночника и спинного мозга составила 87%, что в 1,5 раза выше летальности при изолированной позвоночно-спинномозговой травме.

Учитывая недостатки существующих методов лечения, используя их положительные стороны и определяя для каждого из них свое место в цепи лечебных мероприятий у больных с закрытой травмой шейного отдела позвоночника и спинного мозга, мы разработали конкретные алгоритмы лечения для каждого вида травмы шейного отдела позвоночника и спинного мозга, которые позволили значительно улучшить результаты лечения.

Обсуждение

Диагностика повреждений шейного отдела позвоночника представляет сложную задачу, что связано с недостаточным знанием этой патологии. Диагностические ошибки встречаются чаще, чем при повреждении позвоночника на других отделах. Особенно трудна диагностика при множественных и сочетанных повреждениях. Неверная интерпретация симптомов повреждений, трудность в трактовке рентгенограмм, недостаточное обследование больных и слабая подготовка врачей, несвоевременное обращение больных за помощью - вот основные причины диагностических ошибок. Диагностика подобного вида повреждений должна быть комплексной и в этом комплексе ведущее значение имеет рентгенологическое исследование.

С целью выяснения состояния структур позвоночного канала (спинного мозга, нервных корешков), наличия их ушиба, компрессии, повреждения, степени разрушения межпозвонковых дисков, наличия травматических грыж, выявления кровоизлияний, применяется магнитно-резонансная томография (МРТ) шейного отдела позвоночника.

И только лишь имея результаты всех вышеуказанных исследований, выносится окончательный диагноз и принимается решение о тактике лечения пациента. Таким образом, не смотря на появление современных методов исследования (КТ, МРТ) для получения полной картины имеющихся у пациента повреждений остаётся актуальным применение рентгенологического обследования.

Заключение

Нейрохирургическое лечение повреждений шейного отдела позвоночника и спинного мозга должно производиться дифференцировано, после детального выявления всего комплекса патологических ситуаций. Для выявления характера поражения спинного мозга пострадавшим с позвоночно-спинномозговой травмой шейного уровня необходимо, помимо классических спиндилограмм, выполнять КТ (ЯМР)-исследование, что дает возможность получить более полные сведения о локализации костных отломков, смещении и выпадении дисков, стенозе позвоночного канала. Лечебная

тактика при закрытой травме шейного отдела позвоночника и спинного мозга в остром периоде заключается в восстановлении нормальных топографо-анатомических соотношений между позвоночником и спинным мозгом и устранении помимо костного всех других видов сдавления мозга, выявляемых с помощью объективных методов исследования. Оперативная тактика лечения должна быть не стандартной, а строго индивидуальной, определялся характером сдавления и особенностями повреждения позвоночника. Разработанные алгоритмы лечения пострадавших с позвоночно-спинномозговой травмой шейного уровня позволяют найти индивидуальный подход к каждому виду повреждения. Как показал анализ исходов, при использовании разработанных нами алгоритмов значительно улучшились результаты лечения.

Наш опыт свидетельствует о необходимости наиболее ранней полноценной декомпрессии нервно-сосудистых образований позвоночного канала (сразу после ликвидации противопоказаний к операции), т.к. в первые 6-8 часов после травмы наступают 80% всех необратимых ишемических изменений в сдавленном мозге.

ЛИТЕРАТУРА

1. Луцик А.А. // Патология позвоночника. - Л., 1976. - Вып. 10. -С. 13-15.
2. Селиванов В.П., Никитин М.Н. Диагностика и лечение вывихов шейных позвонков. - М., 1971.
3. Цивьян Я. Л. Повреждения позвоночника. - М., 1971.

ТҰЖЫРЫМ

Мойын омыртқа бөлімінің және жұлын миының зақымдалуының емі жедел кезеңде толық патологиялық комплексті анықтағаннан кеиін жүргізілуі тиіс. Мойын омыртқаларының жедел жарақатын емдеудің негізгі мақсаты- сенімді тұрақтандырумен жабық немесе ашық репозиция арқылы қалыпты анатомиялық арақатынасты қалпына келтіру болып табылады. Омыртқа - жұлын жарақатының әр нақты жағдайында хирургиялық тактикасы таңдау кезінде жұлынның максималды декомпрессиясы мен зақымдалған омыртқа сегменттерінің аймағында барынша толық тұрақтандыруға кол жеткізу қажет.

Негізгі сөздер: мойын бөлігінің жарақаты, жұлын ауруымен ауыратын науқастардың Frankel бойынша жіктелеуі.

РЕЗЮМЕ

Нейрохирургическое лечение повреждений шейного отдела позвоночника и спинного мозга в остром периоде производится дифференцировано, после детального выявления всего комплекса патологических ситуаций. Основной целью лечения острой травмы шейных позвонков является восстановление нормальных анатомических взаимоотношений, что достигается закрытой или открытой репозицией с последующей надежной стабилизацией. При выборе хирургической тактики в каждом конкретном случае позвоночно-спинномозговой травмы следует достигать максимальной декомпрессии спинного мозга и наиболее полной стабилизации области поврежденных позвоночных сегментов.

Ключевые слова: травма шейного отдела, классификация спинальных больных по Frankel, невралгические нарушения.

А.Б. Джанкабаев

ЭЛЕКТРОСОН-АКТОВЕГИН ИНФУЗИЯ И ПОСЛЕДУЮЩАЯ ВНУТРИЦЕРЕБРАЛЬНАЯ ЭЛЕКТРОЭЛИМИНАЦИЯ ЛУЦЕТАМА В КОМПЛЕКСНОЙ ТЕРАПИИ ПОВТОРНОГО СОТРЯСЕНИЯ ГОЛОВНОГО МОЗГА

Городская клиническая больница №7, г. Алматы

Physio-pharmacological method of treatment of patients with repeated cerebral concussion, through usage of electrosleep-actovegin infusion, electroelimination of lucetam decreases economical costs and restores main life parameters of the patient. Viewing cases of repeated concussion of cerebrum as a special part of neurotrauma, with consequent development of standards of its treatment helps to fully recover patients from concussion and lowers risks of development of traumatic illnesses of cerebrum. Physio-pharmacological method of treatment by electrosleep-actovegin infusion and internal cerebral electroelimination of lucetam contributes to faster recovery from cerebral concussion, eyemovement disfunction, problems with coordination, symptomes of vegetative disfunction and psychophysiological disfunction.
Keywords: *actovegin, electrosleep, lucetam, repiated cerebral concussion*

Введение

Черепно-мозговая травма на современном этапе относится к числу важнейших проблем медицинской науки и практики. Отмечаемый значительный рост черепно-мозговой травмы, по мнению многих исследователей связан с урбанизацией общества, природными и техногенными потрясениями, ухудшением криминогенной ситуации. По данным ВОЗ количество больных с острой черепно-мозговой травмой увеличивается в среднем на 2% ежегодно. Значительный удельный вес среди черепно-мозговых травм занимает сотрясение головного мозга (СГМ) от 60-80% по данным авторов [1, 2, 3]. Актуальность проблемы определяется и превалированием СГМ у лиц молодого трудоспособного возраста. Проблема актуализируется и в связи с большой вероятностью повторения СГМ, особенно среди социально-активного слоя населения. По данным (4) авторов частота повторной травмы составляет 22% среди всех ЧМТ. Повторной травме подвержены лица более молодого возраста из числа внутренних мигрантов, вероятно вследствии неурядиц, неустроенности жилищно-бытовых условий, отсутствие постоянной работы. В связи с этим весьма актуально стоит вопрос ранней реабилитации больных с СГМ, которая, как известно начинается прежде всего с верификации диагноза и проведения патогенетически аргументированной терапии [5]. Нейротравма, в частности сотрясение головного мозга, являясь сверхмощным раздражителем, запускает каскад патологических нарушений, прежде всего на уровне гипоталамо-лимбико-ретикулярных образований [6, 7, 8]. Сотрясение облигатно приводит к дезинтеграции эрго-трофотропных звеньев, развитию вегетативной дисфункции и обширного спектра психо-эмоционально-волевых нарушений [9]. Вегетативные сдвиги и психофизиологические девиации по сути дела являются инициальными и весьма чувствительными маркерами при сотрясении головного мозга, которые в дальнейшем во многом могут определять вектор развития заболевания, играя запускающую роль в формировании последствий в отдалённом периоде нейротравмы [10, 11]. С этих позиций пристального внимания заслуживают доступные и простые в исполнении физио-фармакологические методики лечения, использование которых позволит осуществить ранюю медико-социальную реабилитацию пострадавших в результате сотрясения головного мозга, путём восстановления у них корковой и нейровегетативной дисфункции, физической и умственной работоспособности, и в целом нормализовать основные показатели качества жизни [12]. Таковым разработанным нами лечебно-реабилитационным методом при повторном сотрясении головного мозга в остром периоде является электросон-актовегин инфузия и последующая электроэлиминация луцетама.

Целью работы является оценка эффективности нового физиофармакологического метода лечения пациентов с повторным сотрясением головного мозга.

Материал и методы исследования

Материалом для исследования послужили результаты клинического наблюдения 100 больных, находившихся в нейротравматологическом отделении городской клинической больницы №7 г. Алматы с диагнозом - сотрясение головного мозга. Из них, 60 больных с повторным сотрясением головного

мозга и 40 больных с первичным сотрясением головного мозга. Для выявления особенностей неврологической картины, показателей вегетативной регуляции, психофизиологического профиля и функционального состояния головного мозга, первоначально проведён их сравнительный анализ у больных с повторным и первичным СГМ. Затем для оценки эффективности лечения повторного СГМ нами выделены и проанализированы клинико-неврологические психовегетативные данные и показатели биоэлектрической активности 20 больных, которые получали только медикаментозную терапию и 40 больных с физио-фармакологическим воздействием, включающим электросон-актовегин инфузию в первую неделю с момента получения травмы, а затем недельный курс внутрицеребральной электроэлиминации луцетама.

Таблица 1

Распределение больных по полово-возрастному составу (Р%)

Возрастные группы (в годах)	Больные с первичным СГМ				Больные с повторным СГМ			
	Мужчины		Женщины		Мужчины		Женщины	
	абс	В%	Абс	в%	Абс	в%	абс	в%
До 29 лет	10	33,3	4	40,0	23	52,3	8	50,0
30-39 лет	11	36,7	4	40,0	17	38,6,	6	37,5
40 лет и старше	9	30,0	2	20,0	4	9,1	2	12,5
Всего	30	75,0	10	25,0	44	73,3	16	26,7

По гендерному показателю как видно из таблицы, выявлено абсолютное преобладание мужчин среди больных как с первичным СГМ (75%), так и с повторным СГМ (73%). Процентное соотношение больных женского пола (25,0 и 26.7%) в сравниваемых группах также существенно не отличалось. Анализ возрастного состава больных показал преобладание повторно травмированных мужчин до 29 лет (52,3%) по сравнению с лицами мужского пола с первичным СГМ. Отмечено, что в возрастной группе старше 30-39 лет было значительное преобладание с первичной травмой особенно мужчин – 30,0%, в то время как мужчин с повторной травмой данного возраста было всего 9.1%.

Изучение причин СГМ показало следующую картину. Так, наблюдая в целом, высокий процент бытового травматизма в обеих группах, нами выявлено явное преобладание такового среди больных с повторным СГМ (69%) по сравнению с первичным СГМ (52%). Другой ведущей причиной повторного травматизма являлись спортивные травмы (особенно восточные единоборства) – 17%. При первичном СГМ – 12%. По сравнению с группой больных с первичным СГМ (26,0%) производственные причины не были столь представлены в группе с повторным СГМ (3,0%). ДТП как причина травматизма было одинаково установлено в сравниваемых группах с повторным СГМ и с первичным СГМ (11,0% и 10.0% соответственно). Тщательный сбор анамнеза установил, что 25% больных с повторным СГМ не лечились при первом эпизоде нейротравмы в силу различных причин: недооценка серъёзности последствий сотрясения, полукриминальных обстоятельств получения нейротравмы и др. Что касается частоты травм полученных больными в течение 1 года с момента получения первого СГМ, то нами установлено, что основная масса повторно травмированных приходилась на период от 6 до 12 месяцев.

Обследование больных включало: подробный сбор анамнеза, жалоб; выявление общемозговой, очаговой неврологической симптоматики и вегетативных нарушений; оценку психофизиологических показателей; исследование биоэлектрической активности головного мозга больных с первичным СГМ и повторным СГМ. С целью подтверждения достоверности диагноза СГМ и исключения более грубых структурных повреждений мозга, в ряде случаев проводилось томографическое исследование. В обязательном порядке все больные осматривались нейроофтальмологом.

Для выявления вегетативных нарушений использовался опросник, предложенный Российским Центром вегетативной патологии. Экспресс-оценка признаков вегетативно-сосудистых нарушений определялась в баллах [13]. Углубленное изучение состояния вегетативной регуляции больных с нейротравмой основывалось на оценке вегетативного тонуса (ВТ), реактивности (ВР) и вегетативного обеспечения (ВО) [14]. При этом, учитывая состояние больных в острой фазе сотрясения, обследования проводились в щадящем режиме, по укороченной программе. Вегетативный тонус оценивался по интегративным показателям сердечно-сосудистой функциональной системы. Рассчитывался вегетативный индекс Кердо.

Для определения характера вегетативной реактивности больного СГМ применялась проба с воздействием на рефлексогенную зону – глазо-сердечный рефлекс Ашнера-Даньини. Исследование вегетативного обеспечения

деятельности оценивалось по результатам клино-ортостатической пробы. Вегетативное обеспечение градуировалось по 3 степеням: избыточное, нормальное и недостаточное.

Объем психофизиологических исследований больных с СГМ в остром периоде включал тест оценки личностной и реактивной тревожности Спилбергера в модификации Ханина, изучение оперативной памяти, кратковременной зрительной памяти, избирательности внимания по методике Мюнстерберга [15, 16].

Для оценки функционального состояния головного мозга нами использована электроэнцефалография (ЭЭГ), основанная на регистрации биоэлектрической активности головного мозга и записанная на 16-канальном электроэнцефалографе (ЭЭГ- усилитель V-16. Диагностический комплекс «МБН нейрокартограф», Россия). Анализ ЭЭГ основывался на классификации типов по Е.А. Жирмунской [17, 18].

Описание способа лечения

Лечение больных с повторным сотрясением головного мозга проводилось непрерывно в два этапа. 1–й этап начинался с электросон-актовегин инфузии. Техника его проведения заключается в следующем: манжетку с раздвоенными электродами, в гнезда которой вставлены смоченные теплой водой прокладки (толщиной в 1 см), надевают на голову больного так, чтобы прокладки глазных электродов разместились на закрытых веках, а затылочных на сосцевидных отростках височных костей. Глазные электроды соединяют с катодом, затылочные - с анодом. Силу тока подбирают индивидуально, частоту импульсов устанавливают в зависимости от характера вегетативного ответа на СГМ. Затем больному проводится внутривенная инфузия 200 мг. Актовегина на 250.0 мл. физиологического раствора. Через 15-20 минут от начала инфузии включается аппарат для электросна ЭС-4, от которого поступает импульсный ток. Продолжительность процедуры – от 20 до 40 минут. Физический компонент лечения основан на воздействии импульсными токами низкой частоты с малой силой тока. Импульсные токи проникают в полость черепа через отверстия глазниц в мозг, распространяются по ходу сосудов и достигают подкорковых образований. Максимальный поток тока идет по ходу сосудов основания черепа, где формируются токи проводимости, оказывающие непосредственное нейротропное воздействие на сенсорные ядра черепно-мозговых нервов и гипногенные центры ствола головного мозга (гипофиз, гипоталамус, внутренняя область варолиева моста, ретикулярная формация). Фармакологический компонент лечения составляет нейротропный и системный активатор актовегин, который диссоциируясь в крови на ионы, устремляется в область повышенной напряженности электрического поля (головной мозг), создавая там своеобразное «лекарственное депо», потенцируя действие импульсных токов. Однонаправленный вектор воздействия препарата актовегина и импульсных токов при глазнично-затылочном воздействии оказывает благоприятный терапевтический эффект на больных. Основываясь на предыдущих исследованиях (Бокебаев Т.Т., 2007) [19], частотный режим воздействия импульсными токами определялся в зависимости от характера вегетативного ответа на нейротравму. Так, при симпатической направленности вегетативных реакций, импульсный ток подавался с частотой от 8 до 10 герц, а при преобладании ваготонической реакции на черепно-мозговую травму, частота импульсного тока увеличивалась до 20 герц. По завершению 7сеансов, в последующем осуществлялся 2-ой этап терапии – внутрицеребральная электроэлиминация луцетама: больному на 15-ой минуте инфузии раствора луцетама проводилась гальванизация постоянным током силой 3-5 мА по трансцеребральной методике. В результате комплексного сочетания гальванического тока и лекарственного вещества обеспечивается поступление в церебральные структуры достоверно большего количества циркулирующего в крови диссоциированных ионов луцетама.

Для изучения терапевтической эффективности предложенного нами физиофармакологического метода лечения повторного сотрясения головного мозга больные были разделены на две группы: Первую (1) группу больных (контрольная) составили 20 человек, которые получали только медикаментозный патогенетически обоснованный стандарт лечения: а) первая неделя пребывания в стационаре- актовегин по 200 мл. внутривенно капельно; дегидратационное воздействие; вегетотропный препарат грандаксин в таблетках, анальгетики; б) вторая неделя пребывания в стационаре - луцетам парентерально капельно, таблетки грандаксина, симптоматическое лечение. Вторая (2) группа (основная), состоящая из 40 больных с повторным сотрясением головного мозга, получала 7 дней электросон-актовегин-инфузию. Начиная с восьмого дня подключалась внутрицеребральная электроэлиминация луцетама. Объем медикаментозной терапии (дегидратационная, вегетотропная и симптоматичская терапия) был аналогичен как и у 20 больных контрольной группы.

Физический компонент лечения основан на воздействии импульсными токами низкой частоты с малой силой тока. Импульсные токи проникают

в полость черепа через отверстия глазниц в мозг, распространяются по ходу сосудов и достигают подкорковых образований. Максимальный поток тока идет по ходу сосудов основания черепа, где формируются токи проводимости, оказывающие непосредственное нейротропное воздействие на сенсорные ядра черепно-мозговых нервов и гипногенные центры ствола головного мозга (гипофиз, гипоталамус, внутренняя область варолиева моста, ретикулярная формация). Фармакологический компонент лечения составляет нейротропный и системный активатор актовегин, который диссоциируясь в крови на ионы, устремляющиеся в область повышенной напряженности электрического поля (головной мозг), создавая там своеобразное «лекарственное депо», потенцируя действие импульсных токов. Однонаправленный вектор воздействия препарата актовегина и импульсных токов при глазнично-затылочном воздействии оказывает благоприятный терапевтический эффект на больных. Оценка наших наблюдений показала, что на 7 сутки по завершению 1-го этапа физиофармакологического лечения (электросон-актовегин инфузия) у больных с повторным СГМ (2 -основная группа) наметились более позитивные сдвиги в субъективных ощущениях. Наиболее чувствительными к физиофармакотерапии оказались, общемозговые симптомы – головная боль, головокружение, тошнота, рвота и симптомы астенизации – общая слабость, адинамия, разражительность, вялость, недомогание.

Таблица 2

Сравнительные данные динамики неврологических симптомов и синдромов в процессе фармакологического и физиофармакологического лечения больных с повторным сотрясением головного мозга (P+ m%)

Симптомы и синдромы	До лечения		7 – е сутки		10 – е сутки		14 – е сутки	
	1гр. n=20	2гр. n=40	1гр. n=20	2гр. N=40	1гр. n=20	2гр. n=40	1гр. N=20	2гр. N=40
Головная боль	100	100	68,9	43,5***	29,2	19,7**	9,9	3,5**
Головокружение	76,6	76,6	53,3	36,5***	25,7	8,3***	7,6	1,8**
Тошнота и рвота	72,4	72,4	43,1	17,2***	17,2	4,7***	12,1	0,5***
Шум в голове	16,2	16,2	9,5	6,8*	5,6	3,2*	3,1	0*
Общая слабость,адинамия	84,8	84,8	63,2	36,1***	33,3	16,3***	8,3	1,4**
Раздражительная слабость	89,2	89,2	45,1	17,3***	34,4	5,1***	9,7	0***
Пирамидной недостаточности	44,6	44,6	33,1	12,9***	16,3	3,8***	5,2	0,9**
Мозжечково-дискоординаторный	58,1	58,1	39,3	23,1***	12,1	5,4***	3,7	0*
Глазодвигательной дисфункции	46,5	46,5	14,8	9,6**	7,2	1,6**	1,6	0*

В тоже время головная боль и головокружение, общая слабость и адинамия сохранялись более, чем у половины обследуемых 1 группы, т. е. получавших только лекарственное лечение (68,9%, 53,3% и 63,2% соответственно). Такая же картина сохранялась и на 10 сутки. Вместе с тем темпы уменьшения головной боли к исходу 1-ой декады и к 14 дню, а головокружения к 14 дню, в сравниваемых группах имели тенденцию к уравниванию (29,2% и 19,7%, 9,9% и 3,5% соответственно) данные отражены в таблице №2.

На 14 сутки на фоне электросон-актовегин инфузии и последующей внутрицеребральной электроэлиминации луцетама, мозжечково-дискоординаторная симптоматика в основной группе больных полностью исчезла. Картина динамики симптомов пирамидной недостаточности, при применении физиофармакологического лечения, отличалась значимыми темпами их регресса и наглядной позитивностью в мониторируемые сроки. Как критерий положительного терапевтического эффекта мы оценивали трансформацию ваготонии на эйтонический либо на слабый симпатикотонический уровень. Такую картину мы наблюдали на 7, 10-е, 14-е сутки во 2 группе, где больные наряду с лекарственной терапией, получали электросон-актовегин инфузию и внутрицеребральную электроэлиминацию луцетама и уровень эйтонии у них достигал 81,1%. Наилучший результат был достигнут нами при фармакотерапевтическом воздействии, включавшем на 1-м этапе (первые 7 дней) электросон-актовегин инфузию и на 2 этапе (последующие 7 дней) внутрицеребральную электроэлиминацию луцетама, когда на 14 сутки нормальный ваготонический эффект был достигнут у 83,7% больных с повторным СГМ.

Задачей лечения в данном случае было достижение нормального вегетативного обеспечения, такой значимый эффект к 14-м суткам был получен у больных при электросон-актовегин инфузии с последующим подключением внутрицеребральной электроэлиминации луцетама (2-я, основная группа), что отражено в таблице №3.

Таблица 3

Сравнительные данные о влиянии различных методов лечения на вегетативное обеспечение деятельности больных с повторным СГМ (P±m%)

Способ лечения	Характер вегетативного обеспечения		
	Избыточное	Недостаточное	Нормальное
фармакологический (1 гр.) до лечения	15,0+5,6	85,0+5,6	-
физиофармакологический (2 гр.) до лечения	15,0+ 5,6	85,0+ 5,6	-
Фармакологический(1гр.) после лечения	9,7+3,8	27,3+3,5	63,0+6,6
физиофармакологический (2 гр.) после лечения	4,3+2,4	2,1+1,2***	93,6+6,4***

***** -***достоверные различия в группах после лечения (p<0,001)*

Критерием позитивного, положительного терапевтического влияния является снижение уровня тревожности как реактивной, так и личностной. Целью лечения при этом явилось смягчение выраженности и выравнивание показателей тревожности. На 14-е сутки по завершению физиофармакологического лечения в основной группе при сопоставлении с больными, получавшими лекарственное лечение, увеличивалось количество выделенных слов, уменьшалось количество ошибок, улучшались показатели кратковременной зрительной по количеству правильно воспроизведенных чисел и оперативной кратковременной памяти по количеству правильно найденных сумм. Преимущество физиофармакологического действия демонстрирует и полное нивелирование медленноволновой феноменологии на электроэнцефалограммах больных с повторным СГМ.

Таблица 4

Изменение соотношения типов ЭЭГ в процессе лечения больных с повторным СГМ (P+ m%)

Тип ЭЭГ	Группа сравнения	
	Больные с повторным СГМ (контрольная группа)	Больные с повторным СГМ (основная группа)
1тип организованный	нет (до лечения) 12,6 + 4,5 (после лечения)	нет (до лечения) 49,3_+3,4 (после лечения)
2 тип гиперсинхронный	72,7+7,7 (до лечения) 56,6 _+4,6 (после лечения)	72,7 +7,7 (до лечения) 37,3 +7,7 (после лечения)
3 тип десинхронный	Нет	Нет
4 тип дезорганизованный с преобладанием альфа –активности	21,2+7,1(до лечения) 27,4 + 6,9 (после лечения)	21,2 +7,1 (до лечения) 13,4 + 5,7 (после лечения)
5 тип дезорганизованный с преобладанием медленных волн	6,1 +2,4(до лечения) 3,4 + 1,2 (после лечения)	6,1 +2,4 (до лечения) нет (после лечения)

Следует заметить, что в сравниваемых группах (таблица №4), особенно в контрольной, сохранялся довольно высокий процент больных с гиперсинхроннным типом ЭЭГ. Однако он подвергался качественной трансформации: снижалась амплитуда, заостренность, моноритмичность.

Резюмируя вышеизложенное, следует отметить, что физиофармакологический комплекс включающий на первом этапе электросон-актовегин инфузию положительно влияет на функциональное состояние стволовых структур, а последующая внутрицеребральная электроэлиминация луцетама значительно улучшает работу корковых нейронных популяций. В конечном итоге, разработанная методика лечения позволяет эффективно гармонизировать лимибико-ретикулярно-кортикальные взаимоотношения, нарушения которых имеет огромное значение в патогенезе повторного сотрясения головного мозга.

ЛИТЕРАТУРА

1. Акшулаков С.К. Клинико-эпидемиологическое исследование острой черепно-мозговой травмы и её последствий в Республике Казахстан (на модели г.Алматы): Автореферат. Дис. Докт. – Москва, 1992. – 42с.
2. Акшулаков С.К., Непомнящий В.П. Актуальные вопросы изучения эпидемиологии острого черепно-мозгового травматизма и его последствия в Республике Казахстан/Здравоохранение Казахстана, 1993. - №2,- с. 31-32.

3. Feinstein A., Mild traumatic brain injury: the silent epidemic// Can. J. Public/ Health/ - 2000. - Vol. 91, N 5. - P. 325-332.
4. Бабиченко Е.И. Хурина А.С. Повторная закрытая черепно-мозговая травма. Издательство Саратовского университета 1982. - с.3-7.
5. Яковлев Н.А., Слюсарь Н.Н., Фомичёв В.В. Лёгкая черепно-мозговая травма: подходы к восстановительной терапии // Материалы 3 Международной конференции по восстановительной медицине (реабилитологии).-М., 2000.-с.202.
6. Потапов А.А., Лихтерман Л.Б., Зельман В.Л., Корниенко В.Н., Кравчук А.Д. Доказательная нейротравматология. Москва 2003. С.-56-61
7. Коновалов А.Н., Потапов А.А., Лихтерман Л.Б. Патогенез, диагностика и лечение черепно-мозговой травмы и её последствий // Вопрос. Нейрохирургии. – 1994.-№4-С.18-25.
8. Яковлев Н.А., Фомичёв В.В. Лёгкая черепно-мозговая травма (патогенез, клиника, диагностика, лечение): Краткое руководство для врачей. – Тверь, 2000.-с.-40.
9. Коваленко А.П. Вегетативные расстройства у больных с последствиями лёгкой черепно-мозговой травмы. Автореферат. Дисс.... Канд. мед.наук.- СПб, 2001.- с.-32.
10. Макаров В.В., Обухова А.В., Штульман Д.Р. Лёгкая черепно-мозговая травма и её последствия // Российский мед. Журнал. -2001, №3.-с.41-44.
11. Жулёв Н.М., Яковлев Н.А. Лёгкая черепно-мозговая травма и её последствия/ Москва. Медицина, 2004.-с. 127.
12. Лихтерман Л.Б. Черепно-мозговая травма: прогноз течения и исходов. - М., 1993. - с.299.
13. Штульман Д.Р., Левин О.С. Лёгкая черепно-мозговая травма. Лекции. М., М. 2004., с.14.
14. Коваленко А.П., Особенности изменения тонуса вегетативной нервной системы при лёгкой черепно-мозговой травме и её последствиях // Актуальные проблемы современной неврологии, психиатрии и нейрохирургии.-СПб. 2003. - С. 269.
15. Батаршев А.В. Тестирование – основной инструментарий практического психолога. Издательство Дело. Москва. 2001. с. 121,193.
16. Справочник психолога-консультанта организации. Ростов-на-Дону. Феникс. 2006. с. 119-120.
17. Алдунгарова Р.К. Эпилепсия. Патофизиологическая сущность, дифференциальная диагностика, лечение. Алматы. 1997. с. 35-41.
18. Никифоров А.С., Коновалов А.Н., Гусев Е.И. Клиническая неврология Том 3. (часть1). С.66-67.
19. Газалиева Ш.М., Илюшена Н.Ю., Хегай Л.С., Секенова Р.К. Инвалидность вследствии черепно-мозговой травмы по корпорации «КАЗАХМЫС». Материалы международной конференции. Алматы. 2004. –с. 60-62.
20. Махмутов Х. Применение электросон-актовегин инфузии в комплексе лечебно-реабилитационных мероприятий при сотрясении головного мозга: Автореферат. Дисс. Канд.-Астана.-2006. с.103.

ТҰЖЫРЫМ

Қайталанған бас ми шайқалуы бар ауруларды физио-фармокологиялық әдіспен – электроұйқы актовегин инфузиясы мен луцетамның электроэлиминациясы арқылы емдеу экономикалық шығындарды төмендетіп, науқастың өміріне маңызды қасиеттерді қалпына келтіреді. Қайталанған бас ми шайқалуы жағдайларын емдейтін нейрохирургияның бөлек бөлімінің құрылуы, бас ми шайқалуының толық емделуіне себептеседі, травматологиялық бас ми ауруларының дамуына жол бермейді. Физио-фармокологиялық емдеу электроұйқы-актовегин инфузиясын қолдану арқылы ми шайқалуынан туындайтын ауруларды уақытында емдеп, көз қимыл қасиеттерін, пирамидалық жеткіліксіздікті, вегетативтік қасиеттерді және науқастың психофизиологиялық жағдайын қалпына келтіреді.

Негізгі сөздер: электрұйқы, актовегин, луцетам, қайталанған бас ми шайқалуы.

РЕЗЮМЕ

Применение физиофармакологического метода лечения больных с повторным СГМ – электросон-актовегин инфузии с последующей электроэлиминацией луцетама, позволит уменьшить экономические затраты, быстрее восстановить основные параметры качества жизни. Рассмотрение и выделение повторного сотрясения головного мозга в особую форму нейротравмы с разработкой стандартов его лечения позволит, во первых актуализировать проблему своевременного и полноценного лечения первичного сотрясения головного мозга, а во вторых уменьшить риск и формирование травматической болезни головного мозга.

Разработанный физиофармакологический способ лечения включающий последовательное применение электросон-актовегин инфузии и внутрицеребральной электроэлиминации луцетама способствует ускорению темпа регресса общемозговых симптомов, глазодвигательной дисфункции, мозжечково-дискоординаторного симптомокомплекса, пирамидной недостаточности, признаков вегетативной дисфункции и нарушения психофизиологического профиля.

Ключевые слова: электросон, актовегин, луцетам, повторное сотрясение головного мозга.

Я.Е. Акчурина, С.В. Савинов, Е.М. Кислякова, И.Ю. Ситников, Ж.Е. Утебеков, И.Ф. Чулкова, Л.В. Трубачева, А.К. Казакенова, Ю.С. Александрова

КЛИНИЧЕСКИЙ СЛУЧАЙ ДИФФЕРЕНЦИАЛЬНОЙ ДИАГНОСТИКИ НЕ ЭПИЛЕПТИЧЕСКИХ ПАРОКСИЗМАЛЬНЫХ СОСТОЯНИЙ В НЕВРОЛОГИЧЕСКОЙ ПРАКТИКЕ

SVS Лаборатория изучения эпилепсии, судорог и семейного мониторинга имени В.М. Савинова (www.svs.kz)
Общественное Объединение SVS Nevro (www.svsnevro.kz)
Ассоциация врачей нейрофизиологов Казахстана (www.nsi.kz)

During working period of SVS Laboratory of epilepsy, convulsive diseases research and of family monitoring named after V.M. Savinov 12500 patients was examined with directional diagnosis epilepsy. According to International standards the examination included longitudinal video EEG monitoring, EEG with stress tests, detection anticonvulsant's level in serum, MRI, CT, PET etc. As a result in 12% cases the diagnosis epilepsy was changed into syncopes, hysterical attacks, sympathoadrenal crisises etc. In article we demonstrate a case of continuous inadequate treatment of anticonvulsant's without any efficiency due incomplete examination of patient. After detailed examination in SVS Laboratory of epilepsy, convulsive diseases research and of family monitoring named after V.M. Savinov the diagnosis epilepsy was abolished. Macro –adenoma of suprarenal gland was revealed which was the reason of non-epileptic paroxysms significantly impaired quality of life. This article demonstrates a necessity in-depth study patients with latest medical techniques and a necessity of knowledges in allied medical trades.
Key words: *epilepsy, adrenal macroadenoma, seizures*

Введение

Благодаря работам SVS Лаборатории изучения эпилепсии, судорожных состояний и семейного мониторинга имени Савинова В.М. (www.svs.kz) и Ассоциации врачей нейрофизиологов и эпилептологов Казахстана (www.nsi.kz), получили стремительное развитие нейрофизиология, эпилептология и возможности дифференциальной диагностики пароксизмальных состояний.

Отсутствие таких обследований как длительное холтеровское мониторирование и длительное видео ЭЭГ мониторирование приводило либо к гиподиагностике, когда не определялась эпилептическая активность во время обследования, либо к гипердиагностике, когда к эпилепсии причисляли не эпилептические пароксизмальные состояния. [3, 4, 5, 6, 10, 11, 16, 18, 19].

В литературе очень много посвящено вопросу дифференциальной диагностики на основании клиники, а так же видео ЭЭГ мониторинга и длительного холтер ЭЭГ. [1, 2, 3, 4, 6, 9, 15, 16, 18, 20].

Но, несмотря на это у нас, в Казахстане, еще не в полном объеме используются данные методы обследования. Это происходит по нескольким причинам:

1-ая причина – недостаточная укомплектованность соответствующей аппаратурой лечебных учреждений.

2-я - неосведомленность врачей о современных методах исследований и недостаточная квалификация интерпретировать полученные данные.

Мы приводим клинический пример, иллюстрирующий необходимость глубокого исследования нейрофизиологии, эндокринологии, клинических данных, а так же правильность построения алгоритма обследования.

Материалы и методы

Представляется клинический случай пациентки Т. 35 лет. Жалобы при обращении: на слабость, приступы внезапных падений с частичным нарушением дыхания и полной потерей сознания.

Приступу предшествует ощущение онемения руки, постепенное напряжение их дистальных отделов. После приступов немеет язык, нарушается слух и речь, общая слабость, тремор рук, обильное мочеиспускание, ощущение бегания мурашек в конечностях, голове. Ощущения в руках прохождения тока. Продолжительность от нескольких минут до нескольких часов. Пароксизмы полной утраты движений и чувствительности в ногах. Отмечаются скачки систолического артериального давления во время приступов или до них с 80 до 150 мм.рт.ст. Провоцирующее действие оказывает физическая, эмоциональная нагрузка, учащенное дыхание.

Врачом РКБ был выставлен диагноз Эпилепсия. Фокальная.

Назначен карбамазепин – без эффекта, затем депакин и отдельно от него грандоксин, с непродолжительным эффектом в виде отсутствия приступов в течение 2-х мес. Далее назначены: амитриптиллин, конкор, топамакс - так же с временным улучшением. Но после отмены амитриптиллина приступы рецидивировали.

С диагнозом резистентная форма эпилепсии пациентка направлена к нам в SVS Лабораторию изучения эпилепсии и судорожных состояний

имени В.М. Савинова.

Во время суточного ЭЭГ мониторирования, на фоне отсутствия приема противосудорожной терапии, не было зарегистрировано приступов потери сознания. Эпилептиформной активности на записи так же не выявлено.

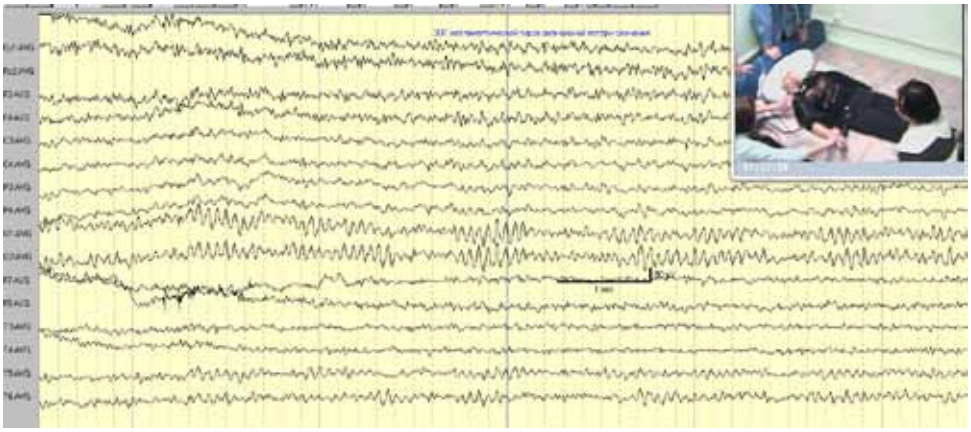

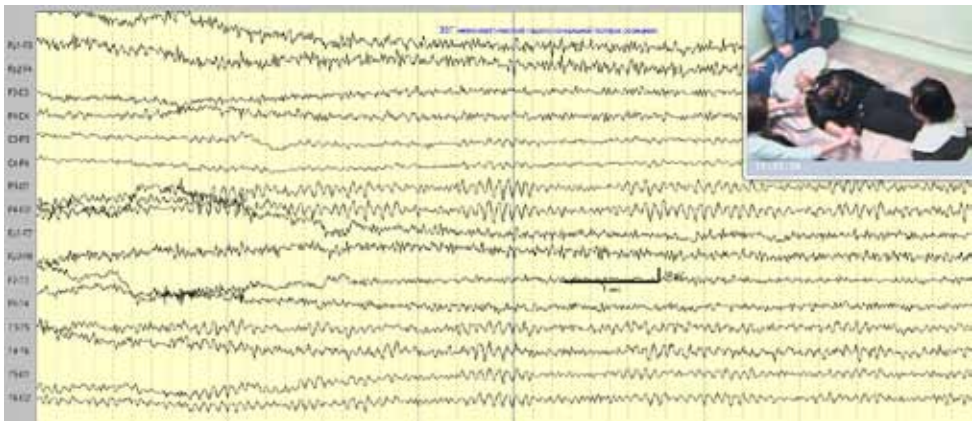

С целью, дифференцировки пароксизмальных не эпилептических состояний было рекомендовано более углубленное обследование в виде длительного, многосуточного ээг мониторинга, с депривацией сна и физическими нагрузками. Возобновление противоэпилептической терапии не рекомендовано.

На восьмые сутки ээг мониторирования был зарегистрирован приступ во время которого биоэлектрическая активность головного мозга не претерпевает никаких изменений, и соответствовала картине расслабленного бодрствования с закрытыми глазами.

Визуально обследуемая лежит с закрытыми глазами, дыхание через трубку, которую ей обычно вставляют при начале приступа, дыхание от поверхностного до шумного с храпом. На электроде суммарной ЭКГ нарушений ритма не выявлено. Признаков остановки дыхания нет. Периорального и акроцианоза не наблюдается. АД 130/80, 140/80, 110/70. Пульс не меняется, в пределах 65-70 уд/мин. Сахар крови 5,4 ммоль/л.

Т.о. по результатам приступной ЭЭГ подтвержден не эпилептический характер пароксизма.

На основании лабораторных данных клиники была заподозрена опухоль надпочечников, которая была подтверждена с помощью КТ.

<u>КТ органов брюшной полости от 3/11/2010:</u> КТ – картина макроаденомы правого надпочечника.

Пациентке так же проводилось МРТ головного мозга, холтеровское экг мониторирование, консультация офтальмолога.

<u>МРТ головного мозга от 3/08/2010:</u> Экстрацеребральные ликворные пространства

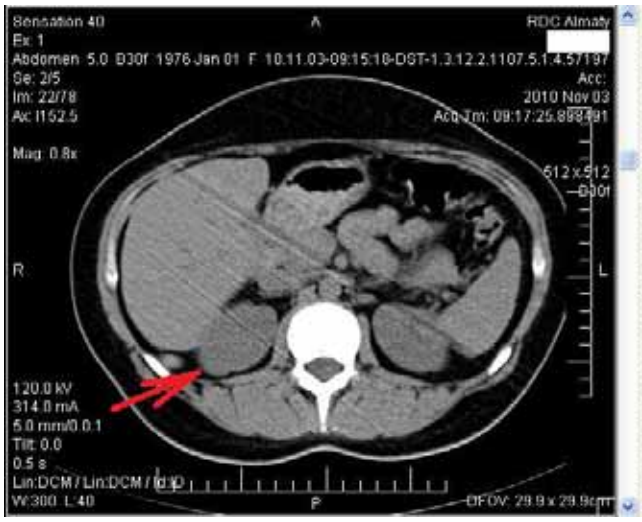

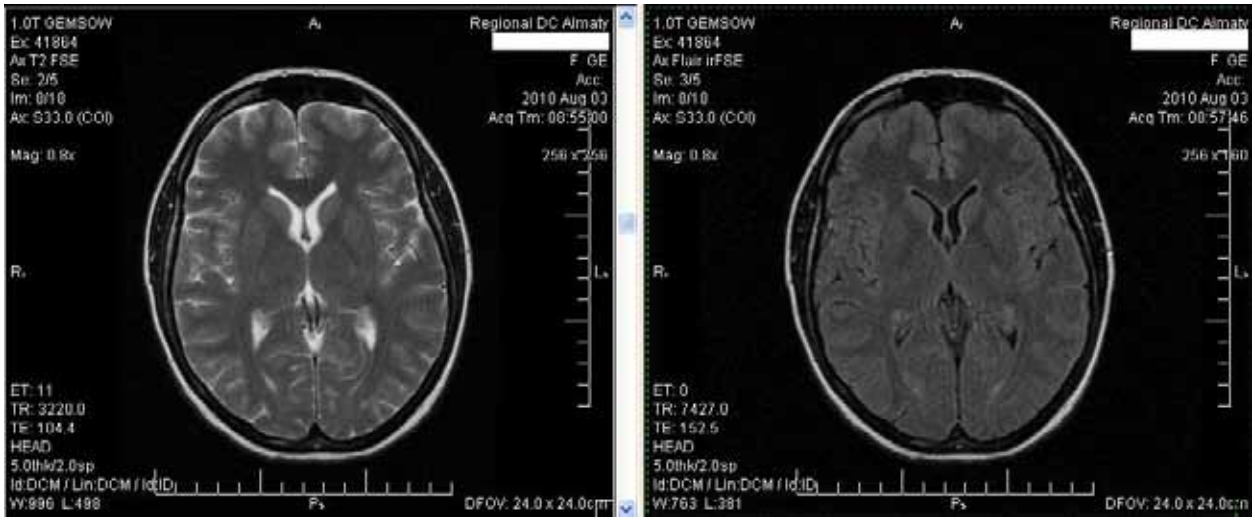

несколько расширены. Объем желудочков несколько увеличен, симметричность сохранена. Заключение: Признаки энцефалопатии.

Холтер ЭКГ: Колебания суточного ритма со склонностью к тахикардии в дневное время максимальная ЧСС 163. Других значимых изменений в работе сердца выявлено не было.

Офтальмолог: ДЗН: бледно-розового цвета, границы четкие, вены без особенностей, артерии резко сужены.

ВГД без особенностей.

Сужение полей зрения по концентрическому типу.

Гормоны щитовидной железы, пролактин и кальций крови в пределах нормы.

Биохимический анализ крови с электролитами, общий анализ крови и мочи в пределах нормы.

На основании данных жалоб, дополнительных методов обследования выставлен диагноз:

Пароксизмальные состояния на фоне макроаденомы надпочечника (первичного гиперальдестеронизма).

Даны рекомендации по отмене необоснованной противоэпилептической терапии, назначена седативная терапия и оперативное лечение по поводу макроаденомы надпочечника.

До решения вопроса об оперативном лечении опухоли рекомендована терапия верошпироном (спироналоктоном) на фоне которого в дальнейшем отмечалось улучшение состояние с уменьшением частоты приступов без полного их купирования.

Выводы

При обследовании пациентов с пароксизмальными состояниями, сопровождающимися потерей или нарушением сознания, судорогами, а так же амбулаторными автоматизмами необходимо проводить исследования, включающие в обязательном порядке следующие пункты:

1. длительное ЭЭГ видео мониторирование, с записью приступного периода, с использованием нагрузочных проб, стресс ЭЭГ-ЭКГ и ЭЭГ с одновременным проведением проб Ашнера, Вебера.
2. эндокринологическое исследование гормонов щитовидной железы, надпочечников (кортизол, адреналин) и гипофиза (пролактин, окситоцин, адреналин), проведение гликемического профиля, анализов крови на кальций, печеночные, почечные пробы.
3. МРТ головного мозга включая МРТ в режиме визуализации сосудов и КТ головного мозга для визуализации кальцификатов.
4. УЗДГ сосудов шеи.
5. При возникновении изменений характерных для поражения эндокринной системы КТ надпочечников, поджелудочной железы и МРТ гипофиза по показаниям. [1-20]

ЛИТЕРАТУРА

1. Акимов Г.А., Одинак М.М. Дифференциальная диагностика нервных болезней /руководство для врачей, СПб 2001.
2. Вейн А.М., Дюкова Г.М. и соавт. Панические атаки. Руководство для врачей, Москва 2004.
3. Гузева В.И. Эпилепсия и не эпилептические пароксизмальные состояния у детей/Москва 2007.
4. Евтушенко С.К., Омельяненко А.А. Клиническая электроэнцефалография у детей/ Донецк 2005.
5. Зенков Л.Р. Клиническая эпилептология 2-е издание, Москва 2010.
6. Зенков Л.Р. Непароксизмальные эпилептические расстройства/руководство для врачей, Москва 2007.
7. Калинин А.П., Майстренко Н.А. Хирургия надпочечников/Москва 2000.
8. Кулаичев А.П. Компьютерная электрофизиоло-

гия и функциональная диагностика/Москва 2007.
9. Кохен М., Даффнер П., Детская неврология перевод с английского под редакцией проф. Петрухина А.С./Москва 2010.
10. Кислякова Е.М, Савинов С.В., Акчурина Я.Е.Синицына Т.Н., Ситников И.Ю., Кайруллаев К.К., Смирнова О.Ю., Чулкова И.Ф., Утебеков Ж.Е., Данияр Ж.Д. Протоколы проведения ЭЭГ при обследовании пациентов с эпилепсией. Первая часть – алгоритм ЭЭГ исследований пациентов с Роландической, Идиопатической парциальной эпилепсией с затылочными пароксизмами и синдромом псевдо Леннокса.// Журнал «Нейрохирургия и неврология Казахстана» Астана 2010,- №1(18) с. 21-34.
11. Кислякова Е.М., Акчурина Я.Е. и соавт. Протоколы нейрофизиологического обследования и ведения пациентов с некоторыми генерализованными формами эпилепсии (продолжение)// Журнал«Нейрохирургия и неврология Казахстана» Астана №3 (20), 2010, с.116-127.
12. Лавин Н. Эндокринология 1999.
13. Маколкин В.И., Овчаренко С.И. Внутренние болезни/Учебник для медицинских ВУЗов, Москва 2005.
14. Мишнев О.Д., Щеголев А.И., Патологическая анатомия опухолей надпочечников/Москва 2005.
15. Петрухин А.С. Эпилептология детского возраста /руководство для врачей, Москва 2000.
16. Петров А.В., Жарылгапова А.Ш., Акчурина Я.Е., и соавт. Клинико-функциональные критерии дифференциальной диагностики пароксизмальных расстройств эпилептического и неэпилептического характера. // Журнал «Нейрохирургия и неврология Казахстана» Алматы 2007,- №21(8) с. 57-61.
17. Скоромец А.А. Соматоневрология. Руководство для врачей, СПб 2009.
18. Ситников И.Ю., Кислякова Е.М., Акчурина Я.Е. и соавт. К вопросу о правомерности постановки диагноза «симптоматическая эпилепсия» при некоторых формах аномалий сосудов виллизиева круга.//Журнал «Нейрохирургия и неврология Казахстана» №4(21), Астана 2010
19. Темина П.А., Никанорова М.Ю. Эпилепсии и судорожные синдромы у детей// руководство для врачей, Москва 1999.
20. Шустов С.Б. Синкопальные состояния в клинической практике/СПб 2009.
21. Шабалов Н.П. Диагностика и лечение эндокринных заболеваний у детей, 2002.

Тұжырым

«В.М. Савинов атындағы жанұялық мониторинг және эпилепсия мен құрысып – тырысу жағдайларын зерттеу «SVS Лабораториясында» жүргізілген жұмыс уақытында эпилепсия диагнозымен жіберілген 12500 науқас халықаралық стандарт бойынша ұзақ уақыт ЭЭГ-лық мониторинг, қан құрамындағы эпилепсияға қарсы дәрі-дәрмектердің деңгейін анықтау, МРТ, КТ, ПЭТ және т.б. әдістерді қолдану арқылы тексерілді. Соның нәтижесінде он екі пайыз тексерілген науқастарды эпилепсия диагнозы алынып, синкопалдық жағдай, симпатоадреналдық дағдарыс, психогендік дағдарыс және т.б. диагноздар қойылады. Бұл мақалада науқас адамдарға толық емес зерттеу қаптамасы негізінде клиникалық нәтижесіз ұзақ уақыт негізсіз эпилепсияға қарсы емделген науқас адамның жайында клиникалық жағдай келтірілген. «В.М Савинов атындағы эпилепсия және құрысып- тырысу жағдайларын зерттеу мен жанұялық мониторинг жасау «SVS Лаборатория» базасында жан -жақты тексеру нәтижесінде бұл науқаста эпилепсия диагнозы толығымен алынып тасталды. Науқастың бүйрек үсті безінің, макроаденома табылып, осы дерт параксизмалды жағдайлардың себебіне және оның өмір сапасын нашарлатқаны анықталды. Бұл мақала науқастарды терең, жан-жақты заманауи жаңа аспапты әдістер мен аралас нозалогия бөле отырып, тексеру керек екендігін тағы да дәлелдейді .

Негізгі сөздер: эпилепсия, бүйрек үсті безінің макроаденомасы, құрысқақтар.

Резюме

За время работы SVS лаборатории изучения эпилепсии, судорожных состояний и семейного мониторинга им. В.М. Савинова 12500 пациентов, направленных с диагнозом эпилепсия, были обследованы по международным стандартам, с проведением длительного ЭЭГ мониторинга, стресс ЭЭГ мониторинга, определения уровня противоэпилептических препаратов в крови, МРТ, КТ, ПЭТ и др. В результате чего у 12% обследуемых был снят диагноз эпилепсия и выставлены диагнозы: синкопальные состояния, симпатоадреналовые кризы, психогенные кризы и т.д. В статье представлен клинический случай, при котором в результате неполного протокола исследования пациентка получала длительное время необоснованную противоэпилептическую терапию без клинического эффекта. После проведенного всестороннего обследования на базе SVS лаборатории изучения эпилепсии, судорожных состояний и семейного мониторинга им. В.М. Савинова диагноз эпилепсия был снят полностью. Выявлена макроаденома надпочечника, являющаяся причиной пароксизмальных состояний значительно ухудшающих качество жизни пациентки. Даная статья указывает еще раз на необходимость глубокого обследования пациента с использованием новейших инструментально-аппаратных методов и знаний смежных нозологий.

Ключевые слова: эпилепсия, макроаденома надпочечников, судороги.

Evgeni Brotfain[1], Akiva Leibowitz[1], Yoav Bihovsky[1], Yoram Shapira[1], Andrey Shwartz[1], Serik Akshulakov[2], Moti Klein[1], Alexander Zlotnik[1]

HYPERTHERMIC CONDITIONS IN NEUROSURGICAL PATIENT

Department of Anesthesiology and Critical Care,
Soroka University Medical Center & Ben-Gurion University of the Negev, Beer Sheva, Israel[1],
Republican Center of Neurosurgery, Astana, Kazakhstan[2]

Abstract

Thermoregulation during anesthesia – general or regional – is often significantly impaired. Any shifts from a body core temperature of 36.6°c±0.2°c results in either hyperthermia or hypothermia, causing pathophysiologic reactions.

Hyperthermic disorders are very dangerously and critical for patients. Hyperthermia is caused by a variety of clinical states. It is important to differentiate controlled and uncontrolled hyperthermia and evaluate the underlying cause. In this paper we discuss most frequently pathologic state, monitoring of hyperthermic disorders and adequate clinical management.

Temperature control occurs by feedback mechanisms operating through the preoptic area of the hypothalamus. Heat-sensitive neurons in this area increase their rate of firing during artificial heating. Receptors in the skin, spinal cord, abdominal viscera, and central veins primarily detect cold and provide feedback to the hypothalamus signaling an increase in heat production. The hypothalamus maintains body temperature at 37.1 C (98.78 F). Stimuli that begin to change the core temperature result in drastic changes in heat loss or production.

Even a mild elevation in brain temperature may be detrimental to the hypoxic, ischemic and injured brain. Hyperthermic states may be caused by a wide variety of clinical disorders which are divided into two major groups: 1) Controlled hyperthermia – resulting from a deviation of thermoregulatory set points and thresholds, 2)

Table 1 lists major causes of hyperthermia.

Increased heat production	Impaired heat loss	Surgical and Medical conditions	Drugs

• Metabolic rate
• Fever
• Heat stroke
• Thyrotoxicosis, thyroid storm
• Pheochromocytoma
• Drugs: amphetamines, hallucinogens
• Malignant hyperthermia
• Neuroleptic malignant syndrome
	• High ambient temperature and humidity
	• Excessive heating
	• Cardiovascular disease
	• Hypokalemia
	• Dehydration
	• Old age
	• Skin disease
	• Cystic fibrosis
		• Hypothalamic bleeding
		• Fourth ventricle bleeding
		• CNS lesions
		• Hemispherectomy
		
		• Infection causes
		  • Meningitis
		  • Encephalitis
		  • Cerebral abscess
		  • Subdural Emphysema
		  • Medullar abscess
		  • Sepsis
			• Anticholinergics
			• Monoamine oxidase inhibitors
			• Serotonin releasers
			• Serotonin reuptake inhibitors
			• Amphetamines
			• Ecstasy
			• LSD
			• Tricyclic antidepressants
			• Analgesics
			• Antihistamines
			• Phenothiazines
			• Butyrophenones
			• Thiothixenes
			• Barbiturates
			• Anti-Parkinsonian agents
			• Diuretics
			• Beta-blockers
			• alcohol

Uncontrolled hyperthermia – resulting from impaired thermoregulatory responses or excessive heat production. Numerous studies have found pyrexia to be associated with increased mortality and morbidity after stroke. Early fever is associated with a poor Glasgow Coma Scale score in traumatic brain injury patients. Patients with subarachnoid hemorrhage are at increased risk for cerebral ischemia due to vasospasm. Hyperthermia may potentially worsen this vasospasm mediated brain injury. Several studies have shown hyperpyrexia to be an independent risk factor, predicting worse outcomes in TBI, SAH and ischemia. Blood in the cerebrospinal fluid induces fever in experimental models, and temperature is thus a likely marker for the primary severity of the hemorrhage.

Patophysiology

The major damage of hyperthermia is a result of direct cellular toxicity, i.e. deterioration of mitochondrial activity and, alterations of enzymatic reactions and cell membrane instability. Cellular effects may progress to widespread organ pathophysiologic reactions. Muscle damage, degeneration, and necrosis are direct results of extreme heat production and are associated with significant elevation in muscle enzymes. Cardiovascular effects caused by elevated core body temperature are associated with high cardiac output due to an increase in demand and diminished peripheral vascular resistance (secondary to vasodilation and dehydration), and tachyarrhythmias (sinus tachycardia, SVT and also VT/VF). High-output cardiac failure and heat-induced myocardial damage often lead to various degrees of systemic hypotension.

Cerebral blood flow and cerebral metabolic rate (CBF and CMR) are increased by elevated body temperature (between 37°c and 42°c), but above 42°c cerebral oxygen consumption decreases due to cellular enzymatic degradation. Uncoupling of central nervous system (CNS) metabolism may lead to further damage if CBF is compromised, and may have deleterious effects on the non compliant brain by raising intracranial pressure (ICP). Other effects of hyperthermia on the injured and ischemic brain include: direct brain and spinal cord toxicity associated with cell death, alterations in membrane stability, enzyme function and neurotransmitter release, brain-blood barrier (BBB) disruption, cerebral edema and local hemorrhage, epileptic activity and increased peritumoral edema. These processes may lead to profound stupor, coma and seizures. In conscious patients - ataxia, dysmetria and dysarthria may be seen. Cerebral spinal fluid (CSF) analysis may reveal increased protein levels, xanthochromia and slightly elevated lymphocyte count. Any underlying pathological condition of the central nervous system (traumatic brain injury, ischemic stroke, intracranial hemorrhage) may be adversely affected by hyperthermia, and clinical outcomes may be worse. Coexisting hyperthermia and impaired brain autoregulation in brain-injury may put patients at risk for cerebral hypoperfusion during periods of low blood pressure, whereas they may be prone to the development of vasogenic edema, vascular engorgement, and worsening of intracranial hypertension during periods of high blood pressure.

Hyperthermic reactions may cause acute renal failure (incidence 5%) secondary to dehydration, hypotension and muscle damage. Acute tubular necrosis with moderate proteinuria is more common. In the gastrointestinal tract, hyperthermia frequently leads to ischemic ulcerations that may result in bleeding, elevated liver enzymes, cholestasis and hepatic necrosis.

White blood cell count is frequently elevated in hyperthermic patients. In cases of fatal hyperthermia disseminated intravascular coagulation syndrome (DIC) may evolve, leading to bleeding diathesis and multiple organ failure. Laboratory blood tests will reveal hyperglycemia, elevated serum cortisol, and elevated growth hormone and aldosterone levels. Electrolyte disorders include decreased serum potassium, mild hypophosphatemia and hypocalcemia. Pulmonary thermal injury may cause cor-pulmonale and acute respiratory distress syndrome (ARDS). Pulmonary edema is also common.

Prevention - Hyperthermia

Core body temperature should be measured continuously throughout the entire perioperative period. Core temperature is best reflected by measurements in five sites: tympanic membrane, pulmonary artery, distal esophagus, nasopharynx, and bladder. Rectal temperature tends to lag behind core body temperature. Vascular temperature are used to determine cardiac output by thermodilution. These require insertion of a pulmonary artery multilumen catheter with thermistors at ports located in the right atrium and pulmonary artery.

Crisis management - Hyperthermia

Hyperthermia is suggested by recording above normal core temperature. The diagnosis is confirmed by history and physical examination of the patient. A thorough examination and diagnostic evaluation for all vital signs (pulse, blood pressure, oxygenation, $ETCO_2$, arterial blood gas analysis) should be conducted to identify the particular cause of hyperthermia. Differential diagnosis must include most common causes of hyperthermic state (Table 1). The most common cause of intraoperative hyperthermia is passive hyperthermia caused by excessive insulation and heating.

Hypothalamic tumors or intraoperative brain hemorrhage may produce hyperthermia by elevating core body temperature and may be distinguished from heat stroke or severe infection, by noting asso-

ciated clinical conditions such as diabetes insipidus and anhydrosis. Central nervous system infections are characterized by relevant history, clinical signs, and elevated enzyme and white cell count in CSF.

While the underlying cause of hyperthermia should be sought, symptomatically correcting fever in the brain damaged patient is warranted, minimizing damage and improving outcomes. The ideal method (Physical cooling or Pharmacologic) for treating hyperpyrexia is not yet clear. Disadvantages of physical cooling include: patient discomfort, limited effectiveness and elevation of CMR and catecholamine levels – particularly in instances of "controlled" fever. Some evidence exists, demonstrating advantages in pharmacologic control of hyperpyrexia in brain injured patients. Nevertheless, the benefits of pharmacologic antipyretic therapy, compared with associated risks, have not been clearly established.

Malignant hyperthermia (MH) is a rare but fatal phenomena encountered in anesthesia. Most commonly, it occurs under severe stress and after administration of triggering anesthetic agents (most notable – volatile anesthetics and succinylcholine). Several reports have associated brainstem hemorrhage with MH like symptoms. Hyperthermia is usually a late sign, and is preceded by masseter muscle contraction, tachyarrhythmia, combined respiratory and metabolic acidosis, muscle rigidity and hypertension. Aberrations in calcium homeostasis may contribute to increased neuronal damage. The cerebellum has been noted to be particularly vulnerable. Neuroleptic malignant syndrome may be diagnosed by history of use neuroleptic agents (butyrophenones, phenothiazines, thioxanthenes, dopamine-depleting agents and others). A wide variety of other drugs not included in this category have been suspected to cause hyperthermia as well. The use of Haloperidol for treatment of agitation in TBI patients is increasing. Several reports have shown TBI patients to have greater risk of developing NMS following this treatment, and particular attention should be given to early detection. If malignant hyperthermia is suspected, Dantrolene (IV Dantrolene Sodium 1-10 mg/kg) must be administered as soon as possible. Forced diuresis and hemodialysis may be indicated to treat rhabdomyolysis and renal failure. Supportive therapy aimed at treating systemic disturbances (tachyarrhythmias, hypotension, decreased urine output, metabolic acidosis) associated with hyperthermia should be initiated. Continuously monitoring arterial blood gas analysis, urine output and serum electrolytes are critical in the management of the acute crisis.

The following approach is suggested **Figure 1:**

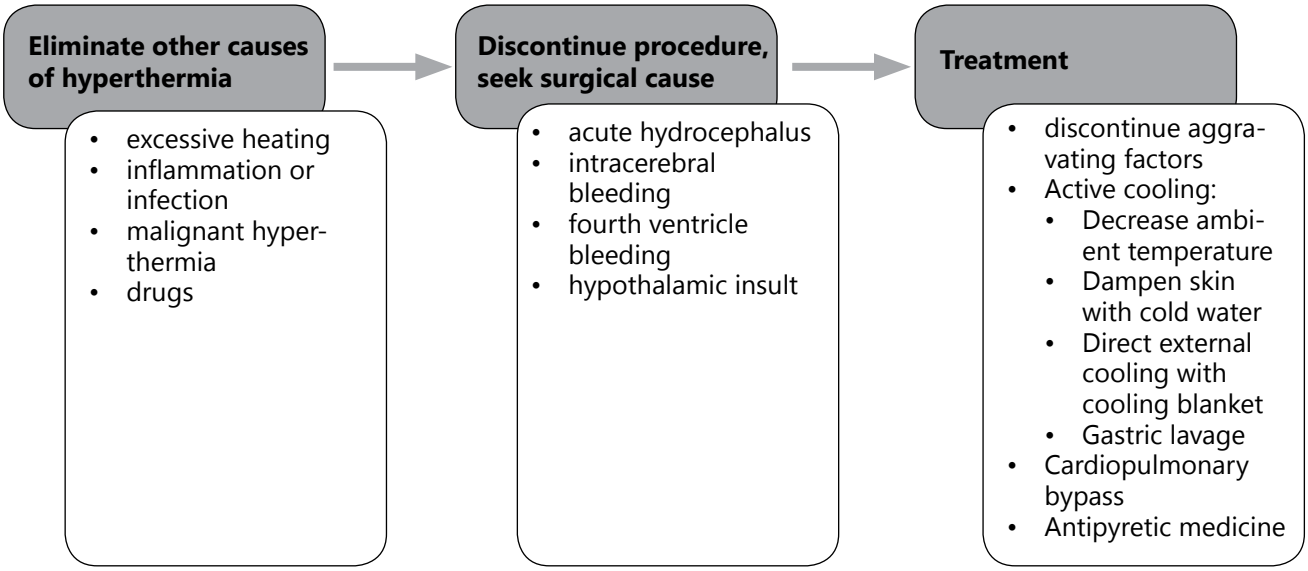

Conclusion

Treatment of hyperthermic disorders depends on the etiology of underlying cause. Continuous temperature monitoring is essential, and may be an indicator of a life threatening syndrome. Malignant hyperthermia is life threatening and should be treated promptly. Elevated core temperature lags behind other signs and symptoms. Surgical intraoperative causes of hyperthermia include: acute hydrocephalus, fourth ventricle bleeding, hypothalamic insult, and intracerebral bleeding. Treatment depends on etiology, and includes active cooling and pharmacologic antipyretic therapy, and is warranted particularly in the injured brain.

REFERENCES

1. Cairns CJ, Andrews PJ: Management of hyperthermia in traumatic brain injury. Curr Opin Crit Care 2002; 8: 106-10
2. Cormio M, Citerio G, Portella G, Patruno A, Pesenti A: Treatment of fever in neurosurgical patients. Minerva Anestesiol 2003; 69: 214-22 Dinarello CA, Wolff SM: Pathogenesis of fever in man. N Engl J Med 1978; 298: 607-12
3. Grogan H, Hopkins PM: Heat stroke: implications for critical care and anaesthesia. Br J Anaesth 2002; 88: 700-7
4. Lenhardt R, Grady M, Kurz A: Hyperthermia during anaesthesia and intensive care unit stay. Best Practice & Research Clinical Anaesthesiology 2008; 22: 669-694
5. Roth J, Rummel C, Barth SW, Gerstberger R, Hubschle T: Molecular aspects of fever and hyperthermia. Neurol Clin 2006; 24: 421-39
6. Washington DE, Sessler DI, Moayeri A, Merrifield B, McGuire J, Prager M, Belani K, Hudson S, Schroeder M: Thermoregulatory responses to hyperthermia during isoflurane anesthesia in humans. J Appl Physiol 1993; 74: 82-7

Е.Т. Махамбетов, А.С. Шпеков, М.С. Бердиходжаев, Ф.Х. Смагулов

МИКРОВАСКУЛЯРНАЯ ДЕКОМПРЕССИЯ В ЛЕЧЕНИИ ТРИГЕМИНАЛЬНОЙ НЕВРАЛГИИ: ПРЕДИКТОРЫ УСПЕШНОГО ИСХОДА

АО «Республиканский научный центр нейрохирургии», г. Астана

The factors affecting on microvascular decompression surgery outcome in patients with trigeminal neuralgia are analysed in presented article. The analysis included age, clinical presentation, type of trigeminal neuralgia, the duration and nature of symptoms prior to surgery, and surgical outcomes. We evaluated the data of 32 patients. Analysis of the early results of surgical treatment showed high efficiency of microvascular decompression with a low risk of serious complications.
Key words: *trigeminal neuralgia, microvascular decompression*

Введение

Микроваскулярная декомпрессия (МВД) наиболее полно отвечает критериям идеальной хирургической процедуры и высоко эффективна при лечении тригеминальной невралгии (ТН) [1, 2]. Однако хирургические результаты значительно колеблются в различных исследованиях [1-3, 5, 7-16]. С целью определения влияющих факторов на исходы микроваскулярной декомпрессии, нами проведен сравнительный анализ данных 32 пациентов с ТН пролеченных путем МВД в нашем центре. Анализ включал возраст пациентов, клиническую картину заболевания, тип ТН, длительность и характер симптомов до операции, нейроваскулярный конфликт и хирургические исходы.

Материалы и методы

Характеристика пациентов

С 11.2008 по 06.2011 в отделении сосудистой и функциональной нейрохирургии Республиканского научного центра нейрохирургии оперировано 32 пациента с тригеминальной невралгией. Из них 21 (65.6%) женщин и 11 (34.4%) мужчин, в возрасте от 21 до 73 лет. У 3 пациентов (9.4%) диагностирована атипичная ТН, у остальных 1 тип. Для определения типа ТН использовалась классификация Burchiel [3]. Все пациенты принимали Карбамазепин. Правосторонние боли обнаружены у 18 (56.2%) пациентов, левосторонние боли у 13 (40.6%) и у одного (3.1%) пациента с атипичной ТН отмечались билатеральные боли. Длительность симптомов до МВД колебалась от 2.5 до 252 месяцев. V1, V2 и V2, V3 дерматомы оказались наиболее частой зоной распределения боли, 31.2% и 37.5% соответственно. Различные нейродеструктивные процедуры (перерезка периферических ветвей, баллонная компрессия, радиочастотная деструкция, термодеструкция) до операции выполнялись 7 (21.9%) пациентам. Предоперационное неврологическое обследование выявило гипестезию лица в 10 (31.2%) случаях и корнеальную гипестезию в 1 (3.1%) случае. Контроль послеоперационных результатов проводился в раннем послеоперационном периоде, через 1 неделю, 3, 6, 12 и 24 месяцев (Табл. 1).

Таблица 1

Характеристика пациентов

	Количество случаев	%
Всего	32	100
Женщины	21	65.6
Мужчины	11	34.4
Возраст (годы)		
21-30	6	18.7
31-40	0	0
41-50	5	15.6
51-60	10	31.2
61-70	9	28.1
71-80	2	6.2
Длительность (месяцы) симптомов до МВД		
<12	2	6.2
12-60	12	37.5
61-120	12	37.5
>120	6	18.7
Сторона		
Правая	18	56.2
Левая	13	40.6
Правая и левая	1	3.1
Локализация		
V1	1	3.1
V2	3	9.3
V3	3	9.3
V1, V2	10	31.2
V2, V3	12	37.5
V1, V2, V3	3	9.3
Диагноз		
1 тип	29	90.7
2 тип	3	9.3
Лечение до МВД		
Карбамазепин	32	100
Нейродеструктивные процедуры	7	21.9
Предоперационные неврологические находки		
Гипестезия лица	10	31.2
Корнеальная гипестезия	1	3.1
Период наблюдения (месяцы)	3-31	

В данном исследовании эффективность МВД определялась путем оценки боли без приема препаратов. Оценка боли осуществлялась применением визуально аналоговой шкалы, через телефонный опрос. Пациенты должны были сравнить настоящую боль с болью до операции.

Хирургическая техника

Все пациенты оперированы под общей эндотрахеальной анестезией, в положении на боку (19 пациентов) и на спине (13 пациентов) с иммобилизацией головы на скобе Mayfield. Микроваскулярная декомпрессия выполнялась с соблюдением правил шестишагового доступа Jannetta·s procedure [5]. Во всех случаях после идентификации зоны нейроваскулярного конфликта, между сосудом и нервом по размеру устанавливалась полоска Тефлонового протеза.

Результаты

Операционные находки

Артериальная компрессия обнаружена в 19 (53.1%) случаях (из них в 1 (3.1%) случае причинным сосудом являлась долихоэктатическая базилярная артерия, и в 1 (3.1%) случае компрессия верхней мозжечковой артерии сочеталась с компрессией передней нижней мозжечковой артерии), у 8 (25.0%) пациентов нерв компримировала вена, при этом в одном случае (3.1%) вена располагалась интраневрально. Верхняя мозжечковая артерия и вена являлись причиной компрессии в 4 (12.5%) случаях. Конфликт не был выявлен в 1 (3.1%) случае (Табл. 2). В конце операции у всех пациентов достигнута декомпрессия. В случае интраневрального расположения вены, учитывая небольшой диаметр, последняя была коагулирована и пересечена.

Таблица 2

Выявленные во время операции конфликтующие сосуды с корешком тройничного нерва

	Количество случаев	%
Верхняя мозжечковая артерия	17	53.1
Верхняя мозжечковая артерия и вена	4	12.5
Верхняя мозжечковая артерия и передняя нижняя мозжечковая артерия	1	3.1
Долихоэктатическая базилярная артерия	1	3.1
Вена	7	21.8
Интраневральное расположение вены (трансфиксинг)	1	3.1
Нейроваскулярный конфликт не выявлен	1	3.1

Оценка эффективности микроваскулярной декомпрессии и осложнения

29 (90.6%) пациент из 32 отметили отсутствие боли в раннем послеоперационном периоде и через неделю. О некотором уменьшении боли сообщили 3 (9.3%) пациентов с атипичной ТН сразу после операции и в течение 1 недели. При опросе через три месяца 3 (9.3%) пациентов с ТН 1 типа сообщили о периодическом (1 раз в 1-7 дней) возникновении терпимой боли в точечной зоне. Эти пациенты продолжили прием препарата Карбамазепин, но уже ситуативно и в меньшей дозе (100 мг). Вышеуказанные трое пациентов с ТН 2 типа через 3, 6, 12 месяцев отметили возвращение интенсивности и характера боли на прежний уровень. Остальные 26 (81.2%) пациентов в течении от 3 до 24 месяцев никаких изменений, т.е. возникновения боли не отметили и препараты не принимают.

Результаты сгруппированы следующим образом: А, нет боли без приема препаратов (Карбамазепин и другие); Б, нет боли с приемом препаратов; В, терпимая боль с или без приема препаратов; Г, уменьшение боли с приемом препаратов, но до неудовлетворительного или нестерпимого уровня; Д, боль без изменений.

Данные использованного телефонного вопросника Diaa Bahgat и соавт. [14] адаптированы с критериями исходов J.P. Miller и соавт. [8]. В таблице 3 показаны сравнительные данные хирургических исходов с клиническими характеристиками.

Таким образом, группа А соответствует отличному (отсутствие боли без медикаментов) исходу, группы В и С хорошему (слабая или интермиттирующая боль контролируемая малыми дозами медикаментов) исходу, D и E – плохому (тяжелая постоянная боль или требующая дополнительного хирургического лечения).

После МВД ни у одного из пациентов серьезные осложнения не наблюдались (Табл. 4). Осложнения связанные с послеоперационной раной отмечались у одного (3.1%) пациента с псориазом в виде ликвореи и у одного (3.1%) в виде инфицирования незначительного участка раны, после чего рана зажила вторичным натяжением в течение 2 недель. В 2 (6.2%) случаях сразу после операции отмечались преходящий парез лицевых мышц и онемение лица с гипакузией. Регресс симптомов наступил в течение 6 месяцев. У одного (3.1%) пациента возникло онемение лица, а у другого (3.1%) гипакузия, умеренный фациальный парез. Первый пациент сообщил о восстановлении чувствительности через 6 месяцев, у второго сохраняется умеренная гипакузия лица.

Таблица 3

Сравнение хирургических исходов с клиническими данными

Исходы	Количество пациентов	Пол		Возраст (годы)	Длительность (месяцы) симптомов до МВД	ТН	
		Мужчины	Женщины			Типичная	Атипичная
Отличный	26	9	17	51.3	78.9	26	0
Хороший	3	1	2	63.7	109.7	3	0
Плохой	3	1	2	50.7	72	0	3

Таблица 4

Послеоперационные и неврологические осложнения микроваскулярной декомпрессии

	Количество случаев	%
Послеоперационные осложнения		
Ликворея	1	3.1
Инфицирование раны	1	3.1
Неврологические осложнения		
Онемение лица	1	3.1
Транзиторный фациальный парез	1	3.1
Транзиторные онемение лица с гипакузией	1	3.1
Гипакузия, умеренный фациальный парез	1	3.1

Обсуждение

Диагностическими критериями ТН (Headache Classification Committee of International Headache Society, 1988) являются [6]:

A. Пароксизмальные приступы боли в области лица или лба, продолжающиеся от нескольких секунд до 2 минут.

B. Боль имеет следующие характеристики (по крайней мере 4)

1. Локализуется в области одной или нескольких ветвей тройничного нерва;
2. Возникает внезапно, остро, ощущается в виде жжения или прохождения электического тока;
3. Выраженная интенсивность;
4. Может вызываться с триггерных зон, а также при еде, разговоре, умывании лица, чистке зубов и т.п.;
5. Отсутствует в межприступный период;

C. Отсутствие неврологического дефицита;

D. Стереотипный характер приступов боли у каждого пациента;

E. Исключение других причин болей при обследовании;

В 1996 году Barker и его коллеги показали отличный результат в 70% случаях через 10 летний период наблюдения после операции, впоследствии МВД стала популяризироваться более быстрыми темпами [3].

Как показывают ранние результаты настоящего исследования, микроваскулярная декомпрессия является безопасным и высокоэффективным методом в лечении пациентов с ТН, если даже интенсивность боли выраженная, течение заболевания длительное и уже проводились другие методы лечения до МВД.

Конечно, необходимо оценивать эффективность других методов лечения в сравнении с МВД, однако в нашем исследовании проведенные различные методы лечения до МВД, по мнению пациентов, были безуспешны. Хотя и на небольшом количестве материала, результаты исследования выявили, что тип ТН является одним из влияющих факторов на исход МВД. Таким образом, для пациентов с типичной ТН, в настоящее время микроваскулярная декомпрессия остается лучшим методом лечения.

Серьезных осложнений мы не регистрировали, более того 3/4 всех и наиболее значимых осложнений получены впервые 12 операций. Подобная положительная тенденция, может быть связана с накоплением опыта. В нашем наблюдении степень рецидива составила 9.3%, во всех случаях у пациентов имело место атипичное течение ТН. По результатам современных исследований в отношении эффективности МВД при ТН 2 типа, до сих пор нет окончательного вывода. Однако в целом, положительные исходы достигнуты в более 50% случаях и пациенты с атипичной ТН не должны исключаться для рассмотрения МВД в качестве лечения [9, 11, 13].

Выводы

Анализ ранних результатов хирургического лечения пациентов с ТН показал высокую эффективность микроваскулярной декомпрессии с низким риском серьезных осложнений при условии тщательного отбора кандидатов. Результаты дальнейших сравнительных исследований и длительного наблюдения могут помочь в оптимальном решении проблемы ТН.

ЛИТЕРАТУРА

1. Коновалов А.Н., Махмудов У.Б., Шиманский В.Н., Таняшин С.В., Отарашвили И.А., Пронин И.Н., Лебедева М.А., Орлова О.Р., Мингазова Л.Р. Васкулярная декомпрессия в лечении невралгии тройничного нерва//Вопросы нейрохирургии. – 2008. – №3. – С. 3-9.
2. Шулев Ю.А., Гордиенко К.С., Посохина О.В. Микроваскулярная декомпрессия в лечении тригеминальной невралгии//Нейрохирургия. – 2004. – №2. – С. 7-14
3. Barker FG II, Jannetta PJ, Bissonette DJ, Larkins MV, Jho HD: The long-term outcome of microvascular decompression for trigeminal neuralgia//N Engl J Med. – 1996. – Vol. 334. – P. 1077–1083.
4. Burchiel KJ: A new classification for facial pain// Neurosurgery. – 2003. – Vol. 53. – P. 1164–1167.
5. Diaa Bahgat, Dibyendu K. Ray, Ahmed M. Raslan, Shirley McCartney, Kim J. Burchiel: Trigeminal neuralgia in young adults//J Neurosurg. – 2010. – Vol.113. – P. 1–6.
6. Headache Classification Committee of the International Headache Society. Classification and diagnostic criteria for headache disorders, cranial neuralgia, and facial pain. Cephalalgia 1988; 8 Suppl 7:1-96.
7. Mclaughlin MR, Jannetta PJ, Clyde BL, Subach BR, Comey CH, Resnick DK Microvascular decompression of cranial nerves: lessons learned after 4400 operations//J Neurosurg. – 1999. – Vol. 90. – P. 1–8.
8. Miller JP, Acar F, Burchiel KJ: Classification of trigeminal neuralgia: clinical, therapeutic, and prognostic implications in a series of 144 patients undergoing microvascular decompression//J Neurosurg. – 2009. – Vol. 111. – P. 1231–1234.
9. Miller JP, Magill ST, Acar F, Burchiel KJ: Predictors of long-term success after microvascular decompression for trigeminal neuralgia//J Neurosurg. – 2009. – Vol 110. – P. 620–626.
10. Raymond F. Sekula, Andrew M. Frederickson, Peter J. Jannetta, Sanjay Bhatia, Matthew R. Quigley: Microvascular decompression after failed Gamma Knife surgery for trigeminal neuralgia: a safe and effective rescue therapy?//J Neurosurg. – 2010. – Vol.113. – P. 45–52.
11. Sandell T, Eide PK: Effect of microvascular decompression in trigeminal neuralgia patients with or without constant pain//Neurosurgery. – 2008. – Vol. 63. – P. 93–100.
12. Sekula RF, Marchan EM, Fletcher LH, Casey KF, Jannetta PJ: Microvascular decompression for trigeminal neuralgia in elderly patients//J Neurosurg. – 2008. – Vol. 108. – P. 689–691.
13. Sindou M, Leston J, Howeidy T, Decullier E, Chapuis F: Microvascular decompression for primary Trigeminal Neuralgia (typical or atypical). Long-term effectiveness on pain; prospective study with survival analysis in a consecutive series of 362 patients//Acta Neurochir (Wien). – 2006. – Vol. 148. – P. 1235–1245.
14. Slettebø H, Eide PK: A prospective study of microvascular decompression for trigeminal neuralgia//Acta Neurochir (Wien). – 1997. – Vol. 139. – P. 421–425.
15. Tatli M, Satici O, Kanpolat Y, Sindou M: Various surgical modalities for trigeminal neuralgia: Literature study of respective long-term outcomes//Acta Neurochir (Wien). – 2008. – Vol. 150. – P. 243–255.
16. Tyler-Kabara EC, Kassam AB, Horowitz MH, Urgo L, Hadjipanayis C, Levy EI, et al: Predictors of outcome in surgically managed patients with typical and atypical trigeminal neuralgia: comparison of results following microvascular decompression//J Neurosurg. – 2002. – Vol. 96. – P. 527–531.

ТҰЖЫРЫМ

Мақалада микроваскулярлық декомпрессия жасалған тригеминальды невралгиямен науқастардағы шығысқа ықпал жасайтын факторлар анализінің нәтижелері берілген. Науқастардың жасы, сырқаттың клиникалық ағымы, тригеминальды невралгия типі, операцияға дейінгі симптомдар ұзақтығы мен сипаты, нейроваскулярлық конфликт пен хирургиялық нәтижелер. 32 науқастың деректері бағаланды. Науқастардың хирургиялық емінің ерте нәтижелерінің анализі микроваскулярлық декомпрессияның маңызды асқыныстардың төменгі қауіптілігімен жоғары нәтижелілігін көрсетті.

Негізгі сөздер: микроваскулярлық декомпрессия, тригаминальды невралгия.

РЕЗЮМЕ

В статье представлены результаты анализа факторов, влияющих на исход у пациентов с тригеминальной невралгией подвергшихся микроваскулярной декомпрессии. Анализ включал возраст, клиническую картину, тип тригеминальной невралгии, длительность и характер симптомов до операции, и хирургические исходы. Оценены данные 32 пациентов. Анализ ранних результатов хирургического лечения пациентов с тригеминальной невралгией показал высокую эффективность микроваскулярной декомпрессии с низким риском серьезных осложнений.

Ключевые слова: микровасуярная декомпрессия, невралгия тройничного нерва.

Ю.А. Дихтярь, Ф.Н. Кайржанова, Д.Ю. Дихтярь, Е.А. Урунбаев, О.Т. Тастанбеков

ИСПОЛЬЗОВАНИЕ СОЧЕТАННОГО МАГНИТОФОРЕЗА КАК ОДНОГО ИЗ МЕТОДОВ С ЦЕЛЬЮ УСТРАНЕНИЯ БОЛЕВОГО ФАКТОРА ПРИ ЗАБОЛЕВАНИЯХ ПОЗВОНОЧНИКА

АО «Республиканский научный центр нейрохирургии», г. Астана

This article describes the benefits of combined methods of physiotherapy with the use of magnetic fields and medicine which allow less traumatic and more effective impact on the body's tissues. There is a short description and diagram of the technical performance of the combined method. Using the results of this research in possibility of using a broader spectrum of this method in the treatment of many muscular and musculo-fascial syndrome, as well as exploring other options and combined medical techniques in the treatment of other diseases and pathological manifestations of the human body.
Key words: *magnetotherapy, blocks, new approach of treatment*

Заболевания позвоночника сопровождали человека на протяжении всего периода развития человечества, являясь данью в процессе перехода к прямохождению, т.к. происходило перераспределение нагрузок на позвоночник и соответственно изменялся позвоночник. Человек испытывая порой внезапные проявления в позвоночнике в виде боли, ограничивающей в значительном объёме движения в позвоночнике, что побуждало человека искать пути к устранению этих проявлений с целью восстановления своих физических возможностей для дальнейшего активного пребывания в окружающей среде и обществе, для этого использовал все возможные средства и методы окружавшего его мира на различных этапах его развития. С древних времён появились люди, которые пытались помочь страждущим и специализировавшиеся на тех или иных способах устранения факторов возникновения и самой боли, как основного проявления страдания позвоночника. Для этого использовались различные способы и методы лечения – травничество, «костоправство», шаманство, знахарство – приводившее не всегда, но к выздоровлению. С развитием общества и его индустриализацией появились более современные возможности устранения болевого фактора. С появлением эры электричества, стало возможным использование последнего в качестве одного из средств в лечении – так появилась одна из разновидностей в лечении человека, которая получила название физиотерапия. В физиотерапию стали постепенно входить различные новые методы и методики лечебного воздействия на человеческий организм. [2] С развитием исследований магнитных полей появилась возможность использовать достижения последних в виде магнитотерапии (воздействие магнитных полей на человеческий организм, на определённые его области и ткани) помогающая в комплексе с другими методами лечения быстрейшему выздоровлению. [1, 4] Используя возникшие возможности в электромагнитном спектре, её стали использовать в сочетании с другими методиками, а также мед. препаратами для воздействия на зоны возникновения и локализации боли, которая является защитной реакцией организма и индикатором при патологических изменениях в тех или иных тканях. [5]

Нами был использован несколько другой метод в использовании магнитофореза от предложенного ранее авторами В.С. Улащиком, Л.А. Комаровой, Г.И. Егоровой, Б.И. Леоновым, Н.И. Самосюк, И.З. Самосюк. [3-5] - заменяющий различные виды и способы проведения блокад, применяющихся с целью устранения боли (ряд больных не смотря на выраженный болевой синдром, отказываются от проведения блокад с введением мед.препаратов на значительную глубину, опасаясь за всевозможные последствия), на сочетанный метод – магнитофорез с целью доставки мед. препарата непосредственно к очагу возникновения боли. Магнитофорез позволяет ускорить диффузные процессы, улучшает микроциркуляцию в области приложения, расширяет зону проникновения лекарств, усиливает эффект и удлиняет время их действия – что вызывает значительный стойкий положительный эффект; устраняет – психоэмоциональный фактор у больного, а также возможные осложнения в виде травмы – дурального мешка, самого нерва, сосудов (возникновение гематом в месте воздействии) и ишемизации нервных волокон вследствие объёмного воздействия введенного раствора лекарств.

Если в магнитофорезе лекарств используется нанесение последних на марлевую повязку, которая фиксируется над областью патологического очага, то предложенный нами метод заключается в следующем – предварительно, после обработки кожи,

подкожно создаётся «депо» лекарств в сочетании (Лидокаин 2% - 4.0мл + Норопин 10.0мл). больной укладывается на магнитную кушетку (аппарат «BTL») с программой «Люмбаго» интенсивностью 60 Гаус, процедура продолжается на протяжении 15 минут, в течение которого достигается полная аналгезия.. Всего проводится курс состоящий из 3-5 процедур, после которых достигается длительный период аналгезии. Нами данный метод был применён в группе из 15 человек, была достигнута аналгезия, которая длилась от 5 часов до 1.5 суток и более. По сравнению с контрольной группой, также состоявшей из 15 человек, которой проводились только паравертебральные блокады (в классческом исполнении) – аналгезия держалась на протяжении от 1.5 часов до 5 часов, редко до суток.

Данный метод рекомендуем использовать в комплексном лечении остеохондроза позвоночника, болевых синдромах различной локализации и генеза, а также заболеваниях не требующих оперативного лечения.

Комбинированный метод с использованием различных комбинаций магнитотерапии всё более широко применяется в физиотерапии. Использование комбинированных методов значительно повышает эффективность и сокращает сроки лечения, снижает фармакологическую нагрузку на больных, что позволяет говорить о медицинской и социально-экономической эффективности этих методов лечения.

ЛИТЕРАТУРА

1. В.С. Улащик, «О сочетанных методах магнтотерапии.» / журнал Физиотерапия, бальнеология, реабилитация. / №2 2010г. стр. 3-9 / издательство «Медицина» г. Москва.
2. Е.В. Ткач, А.Н. Абилова, Ф.С. Володина «Магнитотерапия острых травм спинного мозга»/ издательство «Наука» Казахской ССР, г. Алма-Ата 1988г.
3. Л.А. Комарова, Г.И. Егорова, «Сочетанные методы аппаратной физиотерапии и бальнеотеплолечения», Санкт-Петербург, 1994г.
4. А.Ф.Лещинский, В.С.Улащик, «Комплексное использование лекарственных средств и физических лечебных факторов при различной патологии», Киев, 1989г.
5. В.М.Боголюбов, В.С.Улащик, «Физиотерапия, бальнеология и реабилитация», 2004г., №5, стр. 39-46.

ТҰЖЫРЫМ

Қарастырылған бапта физиоемдеуде магниттік өрістер мен дәрілік препараттарды қолданудың аз травматикалық және ағза тіндеріне көбірек тиімді әсер етуге мүмкіндік беретін әртүрлі әдістемелері артықшылықтары баяндалған. Аралас әдістің қысқаша мінездемесі және де техникалық орындалу схемасы берілген. Осы зерттеулер нәтижелерін пайдалана отырып көптеген бұлшық ет және бұлшық ет-фасциальді синдромдарын емдеудегі кең спектрде қолданылу мүмкіндігі, сонымен бірге басқа да варианттар, адам ағзасындағы патологиялық әсер ету немесе басқа да ауруларды дәрі-дәрмекпен емдеу әдістері жөнінде баяндалған.

Негізгі сөздер: магнитпен емдеу, блокадалар, жаңа әдіспен емдеу.

РЕЗЮМЕ

В данной статье излагаются преимущества сочетанных методик в физиолечении с использованием магнитных полей и лекарственных препаратов, дающих возможность менее травматичного и более эффективного воздействия на ткани организма. Даётся краткая характеристика, а также схема технического выполнения сочетанного метода. Возможность применения в более широком спектре данного метода в лечении множества мышечных и мышечно-фасциальных синдромов используя результаты данных исследований, а также изучение других вариантов и сочетанных лекарственных методик при лечении других заболеваний и патологических проявлений в организме человека.

Ключевые слова: магнитная терапия, блокады, новый метод лечения.

Р.С. Садыкова

ХАРАКТЕР ЭПИЛЕПТИЧЕСКИХ ПРИСТУПОВ У ДЕТЕЙ С ДЕТСКИМ ЦЕРЕБРАЛЬНЫМ ПАРАЛИЧОМ

Республиканский детский реабилитационный центр, г. Астана

The probability of appereance of convulsive attacs in children with CCP is more higher than in other groups. It is known that some first mounth age babies have more risks to the cramps. On the other hand we can say that the great number of children in early age have one or twice convulsive attacs without any real symptoms and serious complications or consequences after that. Because of mention that there are different tipes of convulsive attacs with hidden flowing appearance, it is important to provide early diagnostic measures, therapy "in time" and take such kind of children under clinical supervision.
Key words: *infantile cerebral paralysis, seizure, electroencephalogram*

Детский церебральный паралич (ДЦП) - диагноз собирательный, объединяющий группу синдромов, возникающих в результате недоразвития и/или повреждения мозга в пренатальный, интранатальный и/или ранний постнатальный периоды и в дальнейшем проявляющихся, прежде всего, неспособностью сохранять позу и выполнять произвольные движения. Большинство авторов признают, что "этот термин ДЦП не может включить в себя все многообразие патологических сдвигов, возникающих при этом заболевании" [1].

Клинический полиморфизм ДЦП заключается не только в многообразии поражения двигательной системы, интеллектуально-психической и речевой сферы, но и в наличии сопутствующих синдромов: гипертензионно-гидроцефального, вегетативной дистонии, эпилептического [2], которые в значительной степени осложняют течение заболевания, ухудшают прогноз и вызывают дополнительные трудности в процессе медицинской реабилитации и социальной их адаптации [3]. К тому же, возрастные клинические особенности эпилептического синдрома при ДЦП, а также морфофункциональные изменения, которые лежат в основе поражения двигательной системы и формирования эпилептических припадков, изучены недостаточно [4].

По сравнению с другими детьми, у детей с церебральным параличом повышена вероятность появления судорожных припадков. Они случаются примерно у половины таких детей. Некоторые младенцы в первый месяц жизни предрасположены к судорогам. С другой стороны, у множества детей с церебральным параличом случаются один-два судорожных припадка в раннем возрасте без каких бы то ни было серьезных последствий. Судорожные припадки бывают разными, и старые термины «большие» и «малые» эпилептические припадки сейчас заменены более точными описаниями.

В целом, судорожные припадки можно разделить на большие, или генерализованные, при которых судороги охватывают все тело ребенка и он теряет сознание; и малые, при которых сознание отключается лишь на мгновение, иногда при этом ребенок закатывает глаза, но окружающие могут и не заметить такой припадок. Но даже малые припадки грубо нарушают процесс обучения, поскольку после каждого такого припадка человек около 30 секунд не способен воспринимать окружающий мир.

Нарушение развития статикомоторных и психоречевых функций связано с различными патологическими изменениями перивентрикулярной области (ПВО) головного мозга новорожденного, обусловленными гипоксией и ишемией, незрелостью и повышенной ее ранимостью, особенно у детей недоношенных и с задержкой внутриутробного развития. Нарушение венозного и артериального кровообращения способствуют развитию обширных и распространенных повреждений головного мозга с развитием каскада вторичных изменений, с вовлечением новых нейронов за счет апоптоза, при этом разрушаются синаптические связи между различными структурами мозга и происходит повреждение сосудистой сети [5, 6]. Изменения в ПВО носят не резидуальный, а прогредиентный характер, в основе которого лежат структурные, трофические, иммунные и метаболические нарушения в нейронах, так как их гибель при апоптозе растянута во времени, а дефекты постнатального периода являются отсроченными страданиями [7]. Морфологические изменения локализуются при нарушении каротидного кровообращения в ПВО лобных, теменных и височных долей, а вертебробазилярного- в затылочных, частично теменных областях, стволе и мозжечке и в дальнейшем могут лежать в основе развития парциальных форм эпилепсии [8, 9].

По данным литературы в 18-80% случаев ДЦП осложняется эпилептическим синдромом.

Одним из первичных факторов эпилептогенеза при ДЦП являются дисплазии и атрофия мозга, поликистозная лейкомаляция, порэнцефалия, рубцы и глиоз полушарий, базальных ганглиев, мозжечка [10]. Развитие симптоматического синдрома Веста происходит у половины больных с церебральными параличами, присоединение очаговых и генерализованных приступов ухудшают прогноз [11]. Наличие судорог при ДЦП в ранний резидуальный период предполагает продолжающиеся сосудистые нарушения [12].

Цель исследования

Изучить характер эпилептических приступов у детей с диагнозом детский церебральный паралич по данным клинического исследования и ЭЭГ-характеристик.

Материалы и методы

Обследовано 33 пациента с диагнозом ДЦП в возрасте от 1 года до 3-х лет, имеющих в клинике эпилептические приступы. Всем детям проводилась компьютерная ЭЭГ.

Результаты обследования

При изучении анамнеза детей с ДЦП у 79,2% была подтверждена хроническая гипоксия плода в сочетании с фетоплацентарной недостаточностью. Более 85% обследованных детей родились с признаками недоношенности и незрелости.

Из 33 детей с различными формами детского церебрального паралича: 14 (42,4%) детей с двойной гемиплегией, 7 (21,2%) - с гемипаретической формой ДЦП, 5 (15,2%) - со смешанной формой, 3 (9,1%) ребенка - с атонико-астатической формой, еще у 3 (9,1%) детей спастическая диплегия, у 1 (3%) - гиперкинетическая форм церебрального паралича.

При обследовании больных были выявлены различные типы эпилептических приступов: парциальные у 18 (54,5%) и генерализованные у 15 (45,5%) детей.

Из 15 детей с генерализованными эпилептическими пароксизмами у 5 (33,4%) были обнаружены инфантильные спазмы, у 3 (20%) миоклонические вздрагивания, у 2 (13,3%) - абсансы, еще у 3 детей (20%) - фебриальные судороги и у 2 (13,3%) - аффективно-респираторные припадки.

Клинические течения парциальных эпилептических пароксизмов распределились следующим образом: у половины детей (50%) отмечались простые парциальные приступы, у 5 (27,8%) - сложные психо-моторные приступы и парциальные приступы со вторичной генерализацией были отмечены у 4 (22,2%) детей. Первые судороги чаще начинались в возрасте от 3 месяцев до 1 года.

При изучении данных электроэнцефалографической картиной (ЭЭГ) у 13 детей (39,4%) отмечались локальные изменения в виде преобладания медленных волн, спайк и острых волн в одной из областей головного мозга. У 5 (15,2%) детей с инфантильными спазмами на изменения на ЭЭГ соответствовали атипичной гипсаритмии. У двух пациентов с абсансами (6,2%) были обнаружены разряды «пик-волн» с частотой 3-3,5 в 1 секунде; у 5 (15,2%) - дисфункция стволовых структур головного мозга со снижением порога судорожной готовности, у 2 (6,1%) - диффузно распрастрненные разряды острых волн, у 3 (9,1%) - замедление фоновой активности с задержкой электрогенеза. У 1 ребенка (3%), получавшего политерапию, на ЭЭГ с навязанным В1 ритмом, свидетельствующее о барбитуровой интоксикации, и лишь у 2 (6,1%) детей на момент обследования патологической активности на ЭКГ не обнаружено.

Таким образом, генерализованные эпилептические приступы чаще наблюдались у детей с двойной и атонико-астатической форм ДЦП, а парциальные эпилептические приступы у детей с гемипаретической и смешанной форм ДЦП. При наличии судорог, сочетающихся с головными болями или косвенными признаками головных болей (возбудимость, метеозависимость, диссомнии и др.) в раннем возрасте или при нарушении интеллекта, когда не возможен контакт и нет жалоб, необходимо проведение ранней диагностики, своевременной терапии и диспансерного наблюдения.

ЛИТЕРАТУРА

1. Иваницкая И.Н. Детский церебральный паралич (обзор литературы) // Альманах «Исцеление». - М., 1993.
2. Бадалян Л.О., Журба Л.Т., Тимонина О.В. Детский церебральный паралич. Медицина. Киев: Здоровье. – 1988. – 315с.
3. Клименко В.А., Герасимюк Д.Л. Эпилептический синдром и тактика его коррекции у детей с перинатальным поражением головного мозга // Психоорганические синдромы у детей. СПб., 1992. - С. 64 - 76.
4. Сумеркина М.Л. // Неврология и психиатрия, 1997. - № 1. – С. 8-12.
5. Бондаренко Е.С., Зыков В.П. Перинатальная гипоксическая энцефалопатия. // Российский медицинский журнал.-1998.-№4.-С.173-199

6. Пальчик А.Б. Гипоксически-ишемическая энцефалопатия у детей: руководство для врачей./ А.Б. Пальчик, Н.П. Шабалов. СПб: «Питер», -2000.-189с.
7. Барашнев Ю. И. Перинатальная неврология. - М.: «Триада-Х».- 2001.- 638 с.
8. Гнездицкий В.В. Обратная задача ЭЭГ и клиническая электроэнцефалография (картирование и локализация источников электрической активности мозга). Таганрог.- 2000.-636с.
9. Евтушенко С.К., Омельяненко А.А. Клиническая электроэнцефалография у детей. Украина. «Донеччина», -2005.-860с.
10. Трошин В.Д., Густов А.В., Кравцов Ю.И., Максутова А.Л. Эпилепсия детей и подростков. - Нижний Новгород. НГМА. -2002.-316с.
11. Зенков Л.Р. Клиническая электроэнцефалография с элементами эпилептологии.- М. МЕДпресс-иинформ. -2002.- 368с.
12. Семенова К.А., Левченкова В.Д., Кривицкая Г.Н., Сорокин Е.В. Состояние сосудов головного мозга при перинатальной энцефалопатии и в ранней стадии детского церебрального паралича. //Журн. неврология и психиатрия.- 1983.-Т.83. -С1441-1444.

ТҰЖЫРЫМ

Сіңір тартылу талмасының пайда болу мүмкіндігі балалар церебральды салдануымен ауыратын балаларда артығырақ. Кейбір нәрестелер өмірінің алғашқы айында талма ауруына бейімдеу болады. Екіншіден, балалар церебральды салдануымен ауыратын балалардың көпшілігінде қандай да бір маңызды себепсіз бір немесе екі сіңір тартылу талмасы болады. Сіңір тартылу талмасы әртүрлі болады, кейде жасырын сипатта болады, осыған байланысты мұндай науқастарға ерте диагностика, уақытылы терапия жүргізу және диспансерлі бақылауда болуы қажет.

Негізгі сөздер: балалар церебральды салдану, сіңір тартылу талмасы, электроэнцефалограмма.

РЕЗЮМЕ

У детей с ДЦП повышена вероятность появления судорожных припадков. Некоторые младенцы в первый месяц жизни предрасположены к судорогам. С другой стороны, у множества детей с ДЦП случаются один-два судорожных припадка в раннем возрасте без каких бы то ни было серьезных последствий. Судорожные припадки бывают разными, иногда носят скрытый характер, в связи с чем необходимо проведение ранней диагностики, своевременной терапии и диспансерного наблюдения таких больных.

Ключевые слова: детский церебральный паралич, судорожные припадки, электроэнцефалограмма.

Е.Т. Махамбетов, М.С. Бердиходжаев, Ф.Х. Смагулов, А.С. Шпеков

ЭНДОВАСКУЛЯРНОЕ ЛЕЧЕНИЕ АНЕВРИЗМ СРЕДНЕЙ МОЗГОВОЙ АРТЕРИИ

АО «Республиканский научный центр нейрохирургии», Астана

Endovascular coiling of middle cerebral artery (MCA) aneurysms are becoming increasingly an alternative to microsurgical clipping. In the present paper, the authors analyzed the results of endovascular treatment of 15 patients with MCA aneurysms for the period from July 2008 to June 2011. For that period endovascular coiling was done on 118 patients with aneurysms of various locations. The average age of patients with aneurysms of the MCA was 46.6 years. Retrospective analysis of clinical outcomes showed excellent and good clinical outcome on 0-1 Rankin scale score in 11 (73.3%) patients. Intraoperative technical complications occurred in 3 (20%) patients. According to the intra-operative control angiography, complete occlusion of aneurysms achieved in 13 (86.6%) cases. The follow up angiograms after 3 months in 6 (40%) patients showed recanalization of the aneurysm in one case. Endovascular treatment of aneurysms of the MCA is an alternative to microsurgical clipping at an acceptable risk of morbidity and mortality. With a wide-necked aneurysms the use of balloon remodeling and stent assisted coiling can improve outcomes.

Key words: *aneurysm, middle cerebral artery, endovascular treatment*

Введение

Аневризмы средней мозговой артерии (СМА) составляют в среднем 18% - 22% среди всех внутричерепных аневризм. СМА является третьей по частоте локализацией среди разорвавшихся аневризм после передней соединительной и внутренней сонной артерий [8, 32, 34]. При проведении International Subarachnoid Aneurysm Trial, безопасность и эффективность эндоваскулярного лечения аневризм сравнивалась нейрохирургическим клипированием при аневризматических субарахноидальных кровоизлияниях в остром периоде. При этом лучшие результаты были получены у пациентов которым производилась эндоваскулярная эмболизация аневризм [19]. В большинстве нейрохирургических центров методом выбора при лечении аневризм СМА является нейрохирургическое клипирование [10, 23, 37]. Анатомические особенности этих аневризм (относительно широкая шейка, вовлечение в тело и шейку аневризмы важных ветвей СМА) часто делают сложным, а порой невозможным проведение эндоваскулярной эмболизации. В данной статье представлены результаты эндоваскулярного лечения 15 пациентов с аневризмами СМА.

Характеристика клинических наблюдений

Всего в условиях АО РНЦНХ в период с июля 2008 по июнь 2011 г. проведено эндоваскулярное лечение 118 пациентов с аневризмами различных локализаций, в том числе у 15 (12.7%) пациентов с аневризмами СМА.

Средний возраст пациентов 46.6 лет. Женщин было 7 (46%) пациентов, мужчин 8 (54%). Двое из этих пациентов (13.3%) были с множественными аневризмами. Одна пациентка поступила после остро развившегося субарахноидального кровоизлияния (САК). Разрыв аневризм в различные сроки (от 2 мес. до 7 лет) до поступления имел место у 13 пациентов, у 2 пациентов имели место инцидентальные неразорвавшиеся аневризмы.

Решение о проведении эндоваскулярного вмешательства принималось при ожидаемых сложностях при осуществлении микрохирургического лечения, сопутствующих заболеваниях, ограничивающих проведение открытого нейрохирургического вмешательства, отказе пациента от проведения трепанации черепа.

Локализация и размеры аневризм

По классификации Rinne с соавторами [25] аневризмы СМА разделились на: проксимальные 3 пациента (аневризмы М1 сегмента), бифуркационные 12 пациентов. Дистальных аневризм в нашей группе наблюдений не было. По конфигурации все аневризмы в наших наблюдениях были мешотчатого типа.

До 10 мм в диаметре было 13 аневризм, и 2 аневризмы было от 10 до 15 мм в диаметре.

Методика эндоваскулярных эмболизаций аневризм

Все оперативные вмешательства проведены в условиях рентгенооперационной на моноплановой ангиографической системе Siemens Axiom. Операции проводились под эндотрахеальной общей анестезией. Системная гепаринизация осуществлялась внутривенным введением 3000 ед. гепарина. Эмболизация аневризм проводилась до тех пор, пока не достигалось отсутствие контрастирования купола, тела и шейки аневризмы. Если же имелось вовлечение сосуда в область

шейки аневризмы, то производилась только эмболизация купола и тела аневризмы и область шейки оставлялась не эмболизированной с целью сохранения кровотока в сосуде. Три аневризмы эмболизировано с использованием балонного ремоделирования. У 11 пациентов эмболизация проведена с использованием стентовой ассистенции, из которых в одном случае с применением Waffle-cone техники. При планировании операции со стентовой ассистенцией, антиагрегантная терапия назначалась за 72 часа до проведения оперативного вмешательства. В послеоперационном периоде пациенты продолжали прием плавикса в дозе 75 мг/сут до 2 месяцев и аспирином в дозе 150-200 мг/сут до 6 месяцев и более.

Результаты лечения

Для оценки клинических исходов применялась шкала Ранкина (modified Rankin Scale). Ранние клинические результаты оценивались при выписке пациента. Промежуточные и отдаленные результаты лечения оценивались во время повторных визитов пациента и с помощью телефонного опроса, а также после проведения контрольных ангиограмм.

Клинические результаты в сроки свыше 2 месяцев прослежены у всех 15 пациентов (таблица 1).

Таблица 1

Клинические исходы по modified Rankin Scale

Бал по modified Rankin Scale	Количество пациентов
0 отсутствие симптомов	2
1 отсутствие неврологического дефицита,	9
2 легкая степень инвалидизации	2
3 средняя степень инвалидизации	0
4 средне-тяжелая степень инвалидизации	1
5 тяжелая степень инвалидизации	0
6 смерть	1

Как видно из таблицы, один летальный исход (6.6%) на фоне острой сердечно-сосудистой недостаточности имел место в результате развития внутристентового тромбоза М1 СМА, развития инфаркта в бассейне СМА. Одна пациентка с клиническим исходом в 4 балла была оперирована после повторных кровоизлияний. На момент операции ее состояние расценивалось в 5 баллов при сопутствующей арезорбтивной гидроцефалии. Эмболизация аневризмы и последующая ликворошунтирующая операция позволили проводить в полном объеме нейрореабилитационное лечение и достигнуть улучшения состояния пациентки. Отличный и хороший клинический исход 0-1 балл по шкале Ранкина наблюдался у 11 (73.3%) пациентов.

Интраоперационные осложнения

Данные об имевших место интраоперационных осложнениях были собраны при проведении ретроспективного анализа. Интраоперационные технические осложнения развились у 3 (20%) пациентов. В 2 случаях при эмболизации аневризм с использованием стентовой ассистенции имело место развитие внутристентового тромбоза М1 сегмента средней мозговой артерии. В обоих случаях начато немедленное применение внутриартериального тромболизиса с использованием актилизе в дозе до 20 мг. При этом удалось достигнуть полной реканализации М1 сегмента СМА. Несмотря на продолжение внутривенного тромболизиса в последующие 24 часа после операции, в одном случае произошел повторный тромбоз артерии с развитием обширного ишемического инсульта в бассейне левой СМА. Данный пациент скончался на 8 сутки от остро развившейся сердечно-сосудистой недостаточности. Второй пациент выписан без неврологического дефицита. В третьем случае произошла окклюзия височной ветви М2 сегмента СМА, которая исходила из пришеечной части аневризмы. Окклюзия артерии произошла по причине ее перекрытия витком спирали на конечном этапе эмболизации. К счастью клинический исход операции был благополучным, пациентка выписана без развития неврологического дефицита.

Оценка степени полноты эмболизации и реканализации аневризм

Интраоперационные ангиографические результаты расценивались как полная эмболизация, остаточная резидуальная шейка, и контрастирование тела аневризмы. Контрольные ангиограммы в сроки свыше 3 месяцев проведены 6 пациентам. Ангиографии в различных проекциях проводились для оценки степени реканализации аневризм. Мы использовали классификацию Roy с соавторами [27] для оценки ангиографических результатов. По степени реканализации аневризмы могут быть: контрастирование тела аневризмы, увеличение степени контрастирования резидуальной шейки.

По данным интраоперационных контрольных ангиографий, полная окклюзия аневризм достигнута в 13 (86.6%) случаях. Остаточная резидуальная шейка имела место в 2 (13.3%) случаях.

В сроки свыше 3 месяцев контрольные ангиограммы проведены у 6 (40%) пациентов. У одной пациентки отмечена реканализация пришеечной части аневризмы через 8 месяцев после эмболизации с применением балонного ремоделирования. В остальных 5 случаях после тотальной эмболизации при контрольных

ангиограммах реканализации аневризм не наблюдалось. При этом в 4 случаях эмболизация проводилась с применением техники стентовой ассистенции, и в одном случае с применением техники балонного ремоделирования.

Обсуждение

Применение эндоваскулярного метода в лечении внутричерепных аневризм было начато в начале 1990 годов [5, 6]. В основном в те годы эта техника применялась при лечении аневризм вертебробазилярного бассейна, хирургический доступ к которым является технически более сложным [35]. В последующем, эндоваскулярная техника стала шире использоваться как альтернатива клипированию в лечении аневризм других локализаций [2, 18, 19, 21, 36]. Аневризмы СМА встречаются с частотой примерно 20% среди аневризм других локализаций [8, 12, 13, 39]. Частота неврологических осложнений и глубокой инвалидизации при клипировании разорвавшихся аневризм СМА составляет от 4.2% до 12.9% и 6.5% до 10% [8, 25, 34]. Неврологические осложнения и смертность при клипировании неразорвавшихся аневризм составляют до 3% [23, 38].

Количество публикаций, посвященных эндоваскулярному лечению аневризм СМА относительно невелико [2, 10, 16, 23]. Iijima с соавторами [10] сообщил о 154 случаях эмболизаций аневризм СМА. Успешно удалось эмболизировать 149 аневризм. Большинство аневризм были маленького размера. Гигантских аневризм в данной серии не было. В 27 (18%) случаях наблюдались интраоперационные осложнения: 20 пациентов (13%) имели тромбоэмболические осложнения, в 7 случаях (5%) имела место перфорация аневризм. Большинство пациентов оперировано с хорошим клиническим исходом в 3 балла и менее по шкале Ранкина. В 10 случаях имел место летальный исход: 9 пациентов с разорвавшимися аневризмами и в 1 случае при аневризме без разрыва. Реканализация аневризм наблюдалась в 20 случаях из 105 проведенных контрольных ангиограмм при среднем сроке наблюдения в 15 месяцев.

В серии 36 наблюдений Doerfler с соавторами [2] осложнения наблюдались у 6 пациентов (16%), однако не наблюдалось случаев перфорации аневризм. Автор наблюдал 3 случая реканализации аневризм на контрольных ангиограммах через 6 месяцев после операции.

В серии 26 наблюдений аневризм СМА Lubicz с соавторами [16], 16 пациентов оперированы с помощью техники балонного ремоделирования. Полная окклюзия аневризм достигнута у 15 пациентов (57%). На контрольных ангиограммах через 6 месяцев после операции реканализация аневризм наблюдалась в 6 случаях (24%).

В нашей небольшой серии наблюдений полная окклюзия аневризм достигнута в 13 (86.6%) случаях. Реканализация аневризм наблюдалась у 1 пациентки из 6, которым была проведена контрольная ангиография в сроки наблюдения ≥ 3 месяцев.

Реканализация аневризм повышает риск повторных кровотечений. В этой связи, контрольные ангиограммы необходимы в послеоперационном периоде, особенно в случаях неполной эмболизации аневризм [35]. Renowden с соавторами [24] и Henkes с соавторами [7] констатировали 2% - 3% осложнений при повторной эмболизации реканализированных аневризм. Iijima с соавторами [10] указал, что статистически значимыми факторами реканализации аневризм являются большие размеры аневризм, неполная эмболизация аневризм, а также аневризмы на фоне острого периода субарахноидального кровоизлияния. Использование стентовой ассистенции и балонного ремоделирования улучшают результаты эмболизации аневризм с широкой шейкой [17, 20, 29]. Наши клинические случаи также свидетельствуют об этом.

Применение (3-D) ротационной ангиографии и 3-D КТ ангиографии позволяет проводить более точную анатомо-морфологическую оценку аневризм, улучшить отбор пациентов на эндоваскулярные операции и тем самым уменьшить частоту осложнений [15, 40]. Внедрение данной методики позволило уменьшить частоту осложнений с 5.9% до 3.0% [40].

Летальность в серии наблюдений Suzuki et.al [40] составила 3%, включая летальность от вазоспазма, инфекционных осложнений, субарахноидальных кровоизлияний при реканализации аневризм.

Неврологические осложнения и летальность при эндоваскулярном лечении аневризм составляют от (3%–6%). Эти данные относительно хирургического лечения неразорвавшихся аневризм составляют 3%–4% неврологических осложнений и 1% летальности [14, 38]. Данные большой серии наблюдений International Study of Unruptured Intracranial Aneurysms [11], свидетельствуют о 15% неврологических осложнений и летальности через 1 год после операции.

Локальные тромбоэмболические осложнения отмечены в 6% - 28% случаев [1, 2, 10]. Cognard et al. [1] наблюдал тромбоэмболические осложнения в 28% наблюдений. Данное обстоятельство подвигло автора на более строгий отбор пациентов с аневризмами СМА на эндоваскулярное лечение [1, 2].

В нашей серии наблюдений тромбоэмболические осложнения отмечены в 2 случаях

(13.3%).

Премедикация с использованием антиагрегантов обычно рутинно используется при подготовке артерии к стентированию [22, 26]. Интраартериальное или внутривенное введение урокиназы, рекомбинантного активатора плазминогена и в последнее время абциксимаба должно разумно использоваться при интраоперационных тромбоэмболических осложнениях [26].

В нашей небольшой серии наблюдений не было пациентов с гигантскими аневризмами СМА, неблагоприятный исход при которых достигает 80% в течение 5 лет. Лечение гигантских аневризм СМА очень сложная задача, и во многих случаях необходим комбинированный хирургический и эндоваскулярный подход [31].

Drake и Peerless [3] представили свой опыт лечения 120 пациентов с гигантскими фузиформными аневризмами СМА. В 23% случаев наблюдались неврологические осложнения и летальность и в 62% имелись хорошие результаты. Sekhar с соавторами [30] представил данные о хирургической реконструкции сложных аневризм СМА с хорошим исходом. Weill с соавторами [37] и Hoh с соавторами. [9] сообщали об успешном лечении аневризм СМА с использованием комбинации экстра-интракраниального анастомоза с последующим проксимальным выключением микроспиралями несущего сосуда. При данном подходе происходит изменение гемодинамики в аневризме, что предотвращает рост аневризмы, сохраняя важные перфорирующие сосуды и кровоток в функционально важных областях мозга.

Заключение

Эндоваскулярное лечение аневризм СМА является альтернативой микрохирургическому клипированию при допустимом риске неврологических осложнений и летальности. При аневризмах с широкой шейкой применение балонного ремоделирования и стентовой ассистенции способствует улучшению результатов лечения.

Важным моментом в эндоваскулярной нейрохирургии является использование биплановой 3D ротационной ангиографии. Как свидетельствует опыт ведущих интервенционных нейрорадиологов, это способствует уменьшению ятрогенных осложнений. Тромбоэмболические осложнения остаются наиболее частыми осложнениями в эндоваскулярной хирургии аневризм СМА. Развитие технологий и создание новых видов стентов в будущем надеемся позволит решить эту проблему.

Наш материал пока еще ограничен в количестве наблюдений. Необходимо дальнейшее накопление материала и проведение клинического и ангиографического катамнеза у оперированных пациентов.

ЛИТЕРАТУРА

1. Cognard C, Weill A, Castaings L, Rey A, Moret J: Intracranial berry aneurysms: Angiographic and clinical results after endovascular treatment. Radiology 206:499–510, 1998.
2. Doerfler A, Wanke I, Goericke SL, Wiedemayer H, Engelhorn T, Gizewski ER, Stolke D, Forsting M: Endovascular treatment of middle cerebral artery aneurysms with electrolytically detachable coils. AJNR Am J Neuroradiol 27:513–520, 2006.
3. Drake CG, Peerless SJ: Giant fusiform intracranial aneurysms: Review of 120 patients treated surgically from 1965 to 1992. J Neurosurg 87:141–162, 1997.
4. Fernandez Zubillaga A, Guglielmi G, Vinuela F, Duckwiler GR: Endovascular occlusion of intracranial aneurysms with electrically detachable coils: Correlation of aneurysm neck size and treatment results. AJNR Am J Neuroradiol 15:815–820, 1994.
5. Guglielmi G, Vinuela F, Dion J, Duckwiler G: Electrothrombosis of saccular aneurysms via endovascular approach. Part 2: Preliminary clinical experience. J Neurosurg 75:8–14, 1991.
6. Guglielmi G, Vinuela F, Sepetka I, Macellari V: Electrothrombosis of saccular aneurysms via endovascular approach. Part 1: Electrochemical basis, technique, and experimental results. J Neurosurg 75:1–7, 1991.
7. Henkes H, Fischer S, Liebig T, Weber W, Reinartz J, Miloslavski E, Kuhne D: Repeated endovascular coil occlusion in 350 of 2759 intracranial aneurysms: Safety and effectiveness aspects. Neurosurgery 58:224–232, 2006.
8. Heros RC, Fritsch MJ: Surgical management of middle cerebral artery aneurysms. Neurosurgery 48:780–786, 2001.
9. Hoh BL, Putman CM, Budzik RF, Carter BS, Ogilvy CS: Combined surgical and endovascular techniques of flow alteration to treat fusiform and complex wide- necked intracranial aneurysms that are unsuitable for clipping or coil embolization. J Neurosurg 95:24–35, 2001.
10. Iijima A, Piotin M, Mounayer C, Spelle L, Weill A, Moret J: Endovascular treatment with coils of 149 middle cerebral artery berry aneurysms. Radiology 237:611–619, 2005.
11. International Study of Unruptured Intracranial Aneurysms Investigators: Unruptured intracranial aneurysms—Risk of rupture and risks of surgical

intervention. N Engl J Med 339:1725–1733, 1998.
12. Kassell NF, Torner JC, Haley EC Jr, Jane JA, Adams HP, Kongable GL: The International Cooperative Study on the Timing of Aneurysm Surgery. Part 1: Overall management results. J Neurosurg 73:18–36, 1990.
13. Kassell NF, Torner JC, Jane JA, Haley EC Jr, Adams HP: The International Cooperative Study on the Timing of Aneurysm Surgery. Part 2: Surgical results. J Neurosurg 73:37–47, 1990.
14. King JT Jr, Berlin JA, Flamm ES: Morbidity and mortality from elective surgery for asymptomatic, unruptured, intracranial aneurysms: A meta- analysis. J Neurosurg 81:837–842, 1994.
15. Loh Y, McArthur DL, Tateshima S, Jahan R, Duckwiler GR, Vinuela F: Safety of intracranial endovascular aneurysm therapy using 3-dimensional rotational angiography: A single- center experience. Surg Neurol 69:158–163, 2008.
16. Lubicz B, Graca J, Levivier M, Lefranc F, Dewitte O, Pirotte B, Brotchi J, Baleriaux D: Endovascular treatment of middle cerebral artery aneurysms. Neurocrit Care 5:93–101, 2006.
17. Malek AM, Halbach VV, Phatouros CC, Lempert TE, Meyers PM, Dowd CF, Higashida RT: Balloon- assist technique for endovascular coil embolization of geometrically difficult intracranial aneurysms. Neurosurgery 46:1397–1407, 2000.
18. Malisch TW, Guglielmi G, Vinuela F, Duckwiler G, Gobin YP, Martin NA, Frazee JG: Intracranial aneurysms treated with the Guglielmi detachable coil: Midterm clinical results in a consecutive series of 100 patients. J Neurosurg 87:176–183, 1997.
19. Molyneux A, Kerr R, Stratton I, Sandercock P, Clarke M, Shrimpton J, Holman R: International Subarachnoid Aneurysm Trial (ISAT) of neurosurgical clipping versus endovascular coiling in 2143 patients with ruptured intracranial aneurysms: A randomised trial. Lancet 360:1267–1274, 2002.
20. Moret J, Cognard C, Weill A, Castaings L, Rey A: Reconstruction technic in the treatment of wide-neck intracranial aneurysms. Long - term angiographic and clinical results. Apropos of 56 cases [in French]. J Neuroradiol 24:30–44, 1997.
21. Murayama Y, Nien YL, Duckwiler G, Gobin YP, Jahan R, Frazee J, Martin N, Vinuela F: Guglielmi detachable coil embolization of cerebral aneurysms: 11 years' experience. J Neurosurg 98:959–966, 2003.
22. Qureshi AI, Luft AR, Sharma M, Guterman LR, Hopkins LN: Prevention and treatment of thromboembolic and ischemic complications associated with endovascular procedures: Part II—Clinical aspects and recommendations. Neurosurgery 46:1360–1376, 2000. 888 | VOLUME 64 | NUMBER 5 | MAY 2009 www.neurosurgery-online.com SUZUKI ET AL.
23. Regli L, Uske A, de Tribolet N: Endovascular coil placement compared with surgical clipping for the treatment of unruptured middle cerebral artery aneurysms: A consecutive series. J Neurosurg 90:1025–1030, 1999.
24. Renowden SA, Koumellis P, Benes V, Mukonoweshuro W, Molyneux AJ, McConachie NS: Retreatment of previously embolized cerebral aneurysms: The risk of further coil embolization does not negate the advantage of the initial embolization. AJNR Am J Neuroradiol 29:1401–1404, 2008.
25. Rinne J, Hernesniemi J, Niskanen M, Vapalahti M: Analysis of 561 patients with 690 middle cerebral artery aneurysms: Anatomic and clinical features as correlated to management outcome. Neurosurgery 38:2–11, 1996.
26. Ross IB, Dhillon GS: Complications of endovascular treatment of cerebral aneurysms. Surg Neurol 64:12–19, 2005.
27. Roy D, Milot G, Raymond J: Endovascular treatment of unruptured aneurysms. Stroke 32:1998–2004, 2001.
28. Rufenacht DA, Mandai S, Levrier O: Endovascular treatment of intracranial aneurysms. AJNR Am J Neuroradiol 17:1658–1660, 1996.
29. Sani S, Lopes DK: Treatment of a middle cerebral artery bifurcation aneurysm using a double Neuroform stent "Y" configuration and coil embolization: Technical case report. Neurosurgery 57:E209, 2005.
30. Sekhar LN, Stimac D, Bakir A, Rak R: Reconstruction options for complex middle cerebral artery aneurysms. Neurosurgery 56 [Suppl 1]:66–74, 2005.
31. Steinberg GK, Drake CG, Peerless SJ: Deliberate basilar or vertebral artery occlusion in the treatment of intracranial aneurysms. Immediate results and long- term outcome in 201 patients. J Neurosurg 79:161–173, 1993.
32. Stoodley MA, Macdonald RL, Weir BK: Surgical treatment of middle cerebral artery aneurysms. Neurosurg Clin N Am 9:823–834, 1998.
33. Suzuki S, Jahan R, Duckwiler GR, Frazee J, Martin N, Vinuela F: Contribution of endovascular therapy to the management of poor- grade aneurysmal subarachnoid hemorrhage: Clinical and angiographic outcomes. J Neurosurg 105:664–670, 2006.
34. Suzuki J, Yoshimoto T, Kayama T: Surgical treatment of middle cerebral artery aneurysms. J Neurosurg 61:17–23, 1984.
35. Tateshima S, Murayama Y, Gobin YP, Duckwiler GR, Guglielmi G, Vinuela F: Endovascular treatment of basilar tip aneurysms using Guglielmi detachable coils: Anatomic and clinical outcomes in 73 patients from a single institution. Neurosurgery 47:1332–1342, 2000.
36. Vinuela F, Duckwiler G, Mawad M: Guglielmi detachable coil embolization of acute intracranial aneurysm: Perioperative anatomical and clinical outcome in 403 patients. J Neurosurg 86:475–482, 1997.

37. Weill A, Cognard C, Levy D, Robert G, Moret J: Giant aneurysms of the middle cerebral artery trifurcation treated with extracranial- intracranial arterial bypass and endovascular occlusion. Report of two cases. J Neurosurg 89:474–478, 1998.
38. Yasui N, Nishimura H: Surgical treatment of unruptured intracranial aneurysms over the past 22 years. Neurol Med Chir (Tokyo) 44:155–163, 2004.
39. Zouaoui A, Sahel M, Marro B, Clemenceau S, Dargent N, Bitar A, Faillot T, Capelle L, Marsault C: Three- dimensional computed tomographic angiography in detection of cerebral aneurysms in acute subarachnoid hemorrhage. Neurosurgery 41:125–130, 1997.
40. Shuichi Suzuki, Satoshi Tateshima, Reza Jahan, Gary R. Duckwiler, Yuichi Murayama, Nestor R. Gonzalez, Fernando Viñuela: ENDOVASCULAR treatment of middle cerebral artery aneurysms with detachable coils:angiographic and clinical outcomes in 115 consecutive patients. neurosurgery. 64(5):876-889, may 2009

ТҰЖЫРЫМ

Мидың ортаңғы артериясы аневризмаларының эндоваскулярлық емі микрохирургиялық клипстеуге дерлік альтернатива болып келе жатыр. Берілген мақалада авторлар 2008 жылдың шілдесінен 2011 жылдың маусымына дейін мидың ортаңғы артериясы аневризмасымен 15 пациенттің эндоваскулярлық емі нәтижелерінің анализін жүргізген. Көрсетілген кезеңде әртүрлі локализациядағы аневризмаларымен барлығы 118 науқасқа эндоваскулярлық операциялар жасалды. Мидың ортаңғы артериясы аневризмаларымен науқастардың орташа жасы 46.6 жасты құрады. Емнің клиникалық нәтижелерінің жүргізілген ретроспективті анализі Ранкин шкаласы бойынша 0-1 балдық жақсы және өте жақсы клиникалық нәтижені 11 (73.3%) науқаста көрсетті. Интраоперациялық техникалық асқыныстар 3 (20%) науқаста дамыды. Бақылаулық интраоперациялық ангиографиялар мәліметтері бойынша, аневризманың толық окклюзиясына 13 (86.6%) жағдайда қол жеткізілген. 3 айдан астам уақытта жасалған бақылаулық ангиограммалар 6 (40%) пациенттен аневризманың мойын бөлімінің реканализациясын анықтады.

Мидың ортаңғы артериясы аневризмаларының эндоваскулярлық емі микрохирургиялық клипстеуге шектен аспайтын неврологиялық қауіп пен өлім көрсеткішінде альтернатива болып табылады. Мойны кең аневризмаларда баллондық ремоделингті және стенттік ассистенцияны қолдану емдеу нәтижелерінің жақсаруына ықпалын тигізеді.

Негізгі сөздер: аневризма, мидың ортаңғы артериясы, эндоваскулярлық емі.

РЕЗЮМЕ

Эндоваскулярные операции на аневризмах средней мозговой артерии становятся все возрастающей альтернативой микрохирургическому клипированию. В представленной статье авторы провели анализ результатов эндоваскулярного лечения 15 пациентов с аневризмами СМА за период с июля 2008 по июнь 2011 г. Всего за указанный период было проведено эндоваскулярное лечение 118 пациентов с аневризмами различных локализаций. Средний возраст пациентов с аневризмами СМА составил 46.6 лет. Проведенный ретроспективный анализ клинических результатов лечения показал отличный и хороший клинический исход 0-1 балл по шкала Ранкина у 11 (73.3%) пациентов. Интраоперационные технические осложнения развились у 3 (20%) пациентов. По данным интраоперационных контрольных ангиографий, полная окклюзия аневризм достигнута в 13 (86.6%) случаях. Проведенные в сроки свыше 3 месяцев контрольные ангиограммы у 6 (40%) пациентов выявили реканализацию пришеечной части аневризмы в одном случае.

Эндоваскулярное лечение аневризм СМА является альтернативой микрохирургическому клипированию при допустимом риске неврологических осложнений и летальности. При аневризмах с широкой шейкой применение балонного ремоделирования и стентовой ассистенции способствует улучшению результатов лечения.

Ключевые слова: аневризма, средняя мозговая артерия, эндоваскулярное лечение.

Рисунки к статье Е.К. Дюсембекова

Рисунок 1. Идет обсуждение больного в аудитории кафедры под руководством Евгении Андреевны Азаровой. 1977 год.

Рисунок 2. Анель Абдуловна Беремжанова. 1981 год.

Рисунок 3. Профессор Серик Куандыкович Акшулаков. 2006 год.

Рисунок 4. Идет операция (Дегтярев А.П., Искаков М.А.), на заднем плане курсанты кафедры. 1976 год.

Рисунок 5. Субботник, уборка территории ГКБ№2. Слева направо: Кожеков М.К., Искаков М.А., Зайнуллин Х.З.

Рисунок 6. Костюмированный капустник. Слева направо: Муханов Т.К, Шмельцер А.Я., Гофман Л.А., Смиклитт В.А., Кожеков М.К., Усиков Ю.Н., Искаков М.А.

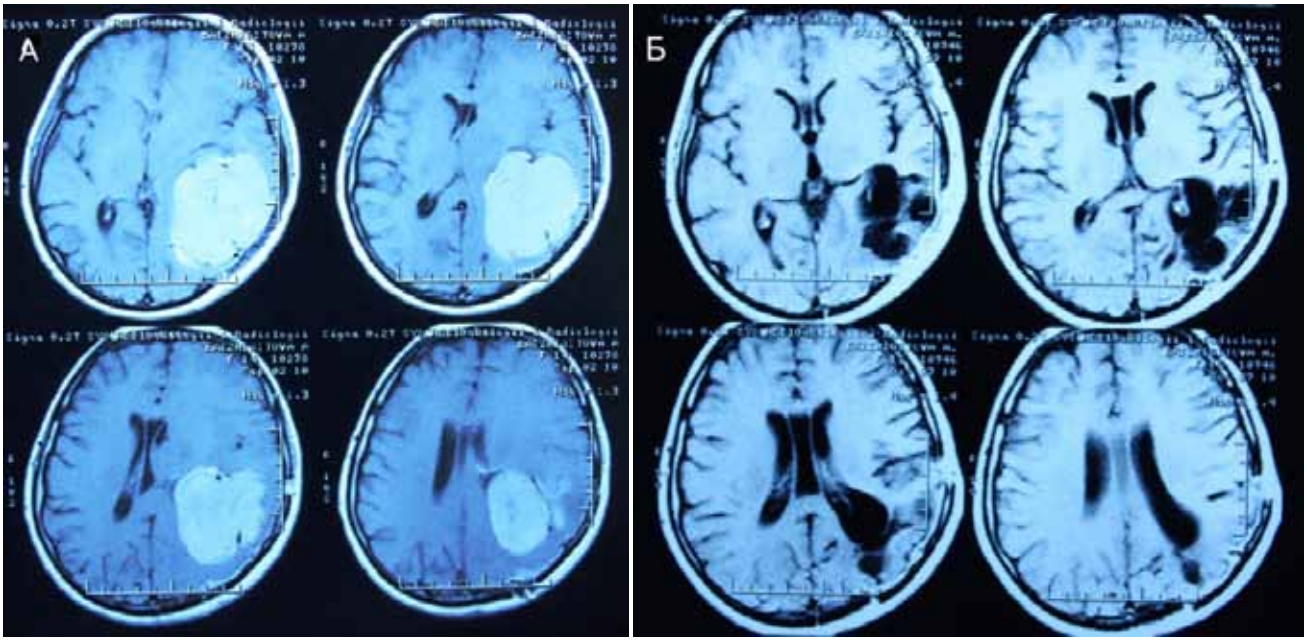

А Б

Рисунок 7. Больная Б-ва, 16 лет. Гигантская менингиома затылочного рога левого бокового желудочка. А – МРТ до операции в режиме Т1 с контрастным усилением (омнискан). Видна больших размеров опухоль в проекции левой затылочной доли интенсивно и равномерно накапливающая контрастное вещество, с четкими границами. Б – контрольная МРТ через 1 месяц после тотального удаления, остатков опухоли нет. Имеются рубцовые изменения в месте операции. Место исходного роста – сосудистое сплетение бокового желудочка.

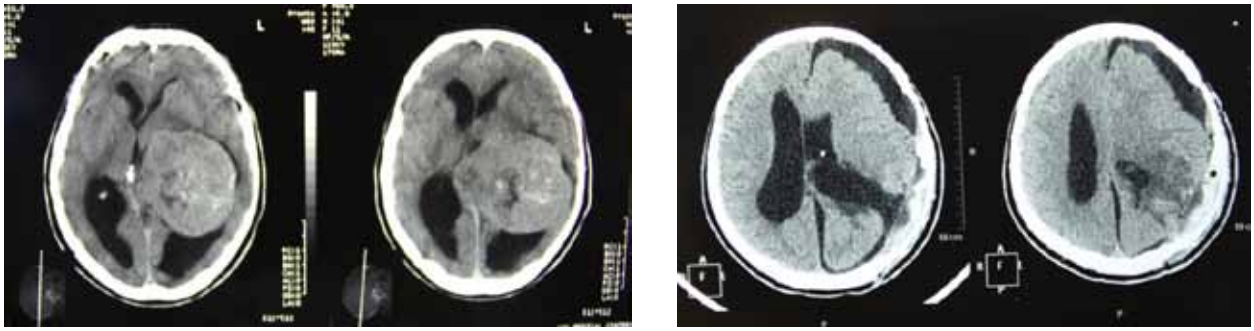

А Б

Рисунок 8. Больной Ш - в, 34 лет. Гигантская менингиома левого бокового желудочка. А - КТ без контрастного усиления. Имеется очень больших размеров опухоль несколько повышенной плотности в проекции затылочного рога левого бокового желудочка с четкими границами без перифокального отека. Б - контрольная КТ в раннем послеоперационном периоде, опухоль удалена тотально. Местом исходного роста служил небольшой участок сосудистого сплетения.

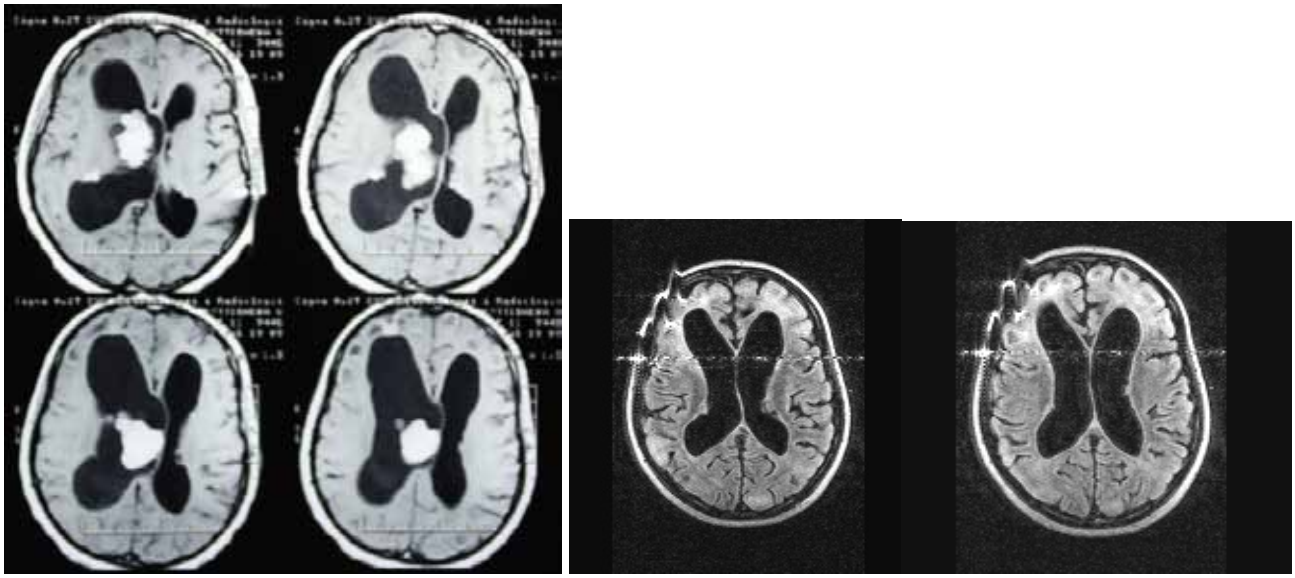

А Б

Рисунок 9. Больная Кут-ва, 56 лет. Менингиома правого бокового желудочка: А – МРТ до операции в режиме Т1 без контрастного усиления. Видна опухоль с гиперинтенсивным сигналом в просвете тела правого бокового желудочка. Б – контрольная МРТ после операции (трансвентрикулярное удаление), остатков опухоли нет. Местом исходного роста опухоли являлось сосудистое сплетение.

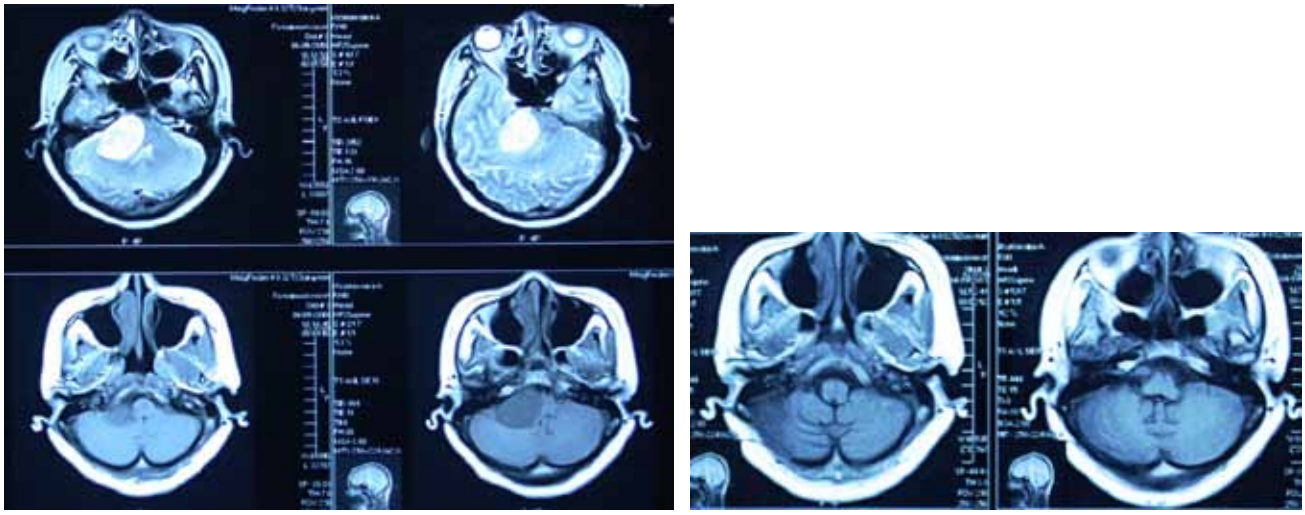

А Б

Рисунок 10. Больная И-ва, 45 лет. Невринома слухового нерва справа: А – МРТ до операции в режиме Т1 без контрастного усиления. Имеется гипоинтенсивная опухоль в проекции правого мостомозжечкового угла с четкими границами. Б – контрольная МРТ через 3 месяца после операции в режиме Т1, остатков опухоли нет.

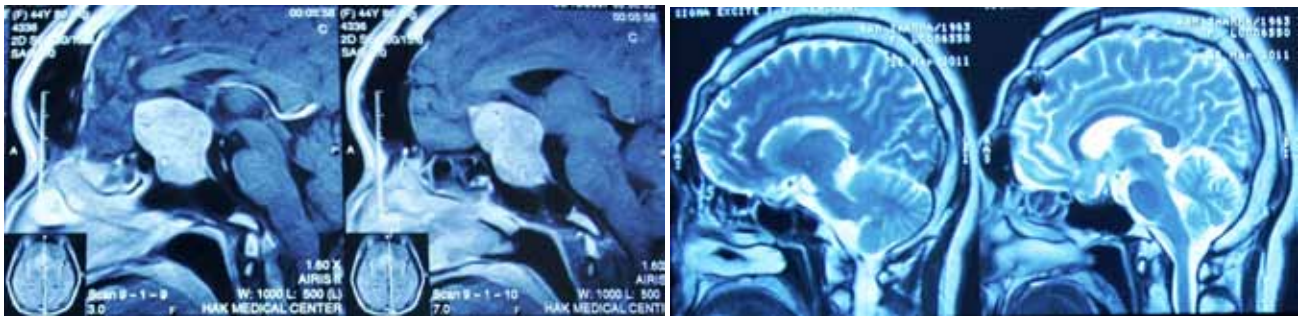

А Б

Рисунок 11. Больная П - к, 52 лет. Гигантская эндосупраселлярная аденома гипофиза: А – МРТ в режиме Т1 с контрастным усилением. Опухоль располагается инфраселлярно и имеет большую супраселлярную часть, равномерно накапливает контраст. Б - МРТ св режиме Т2 спустя 2 года после транскраниального удаления из субфронтального доступа, признаков продолженного роста и остатков опухоли нет.

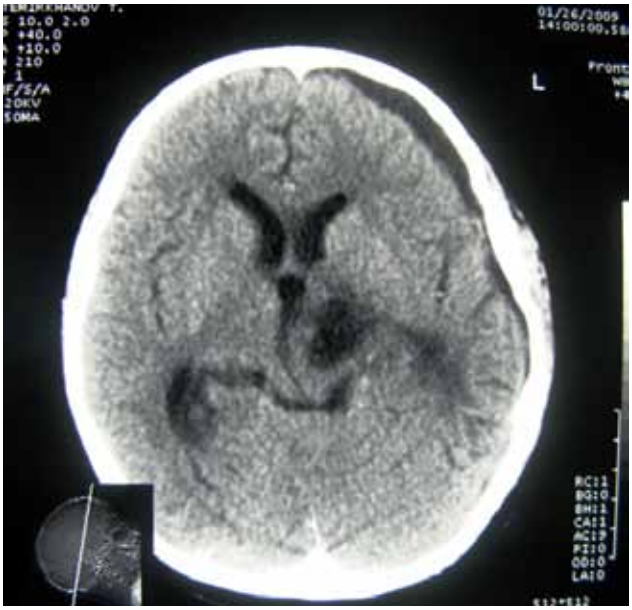

А Б

Рисунок 12. Больной Т-в, 17 лет. Протоплазматическая астроцитома таламуса слева. А – КТ с контрастным усилением до операции: имеется кистозная опухоль в проекции левого зрительного бугра, солидная часть опухоли умеренно накапливает контрастное вещество. Б – КТ с контрастным усилением через месяц после удаления опухоли из внепроекционного транкортикального доступа: остатков опухоли нет, видна небольшая остаточная полость в ложе опухоли, послеоперационная ненапряженная субдуральная гидрома левой лобно-теменной области.

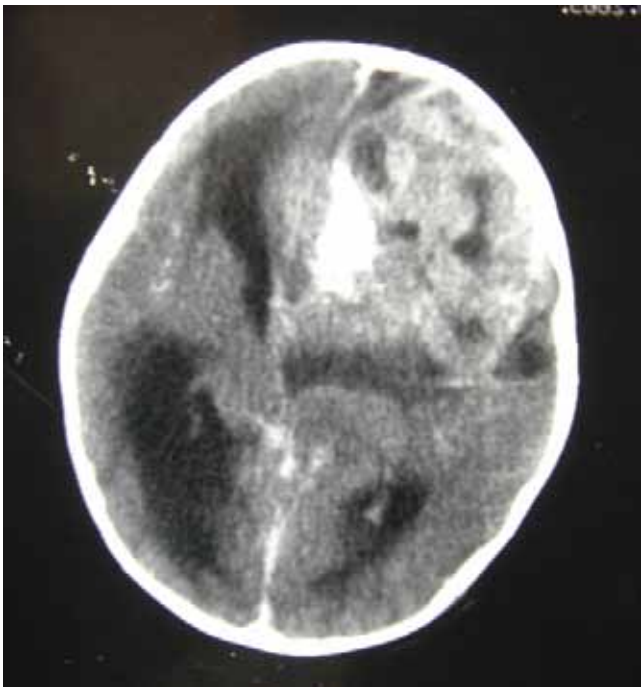

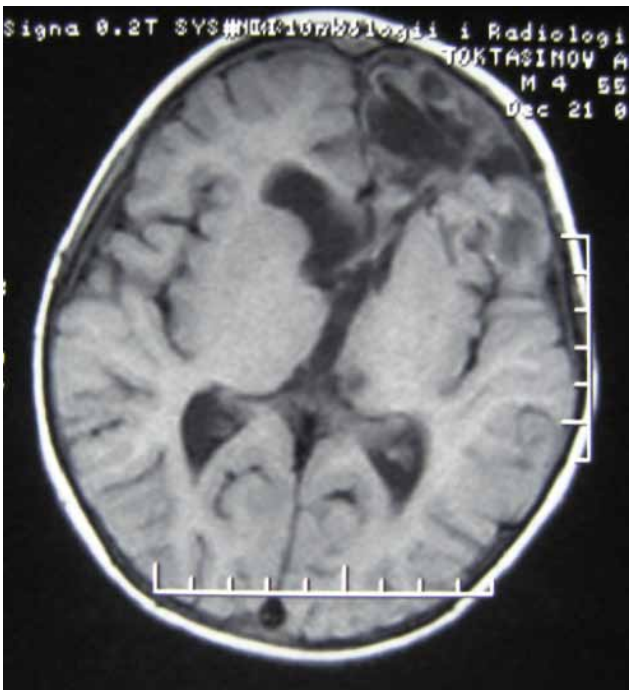

А Б

Рисунок 13. Ребенок Т-в, 5 лет. Гигантская эпендимобластома левой лобной доли. А – КТ с контрастным усилением до операции: видна огромных размеров внутримозговая опухоль в проекции левой лобной доли, передний рог левого бокового желудочка не прослеживается, опухоль неравномерно накапливает контраст, в медиальных отделах имеется петрификат. Б – МРТ в режиме Т1 через 2 месяца после удаления: выраженный рубцовый процесс в месте операции, небольшой остаток опухоли в проекции сильвиевой щели.

Рисунки к статье А.Р. Халимова

Фото врачей отделения (2011 г.)

Первый ряд сидят слева направо:
отоларинголог Алиев Абилхан Тастемирович, нейрохирург Семеклитт Владимир Абрамович,
заведующий отделением Халимов Алимхан Рахимович, нейрохирург Мирзабеков Абай Шаимович,
врач резидент Николаева Алина Владимировна,
Второй ряд стоят слева направо:
нейрохирург Искаков Айдар Маликович, нейрохирург Кастей Рауан Мейрамович,
нейрохирург Омарбаев Кайрат Кабсадыкович, челюстно-лицевой хирург Аманжолов Айдар Кусаинович,
врач резидент Лютерович Олег Валентинович.

Рисунок 1. Идет операция.

Рисунок 2. Невротизация межреберными нервами срединного и локтевого нервов.

Рисунок 3. Аутопластика локтевого нерва.

Рисунок 4. Аутопластика верхнего первичного ствола левого плечевого сплетения.

Рисунок 5. Результат операции через 2 года.

Рисунок 6. Научные труды сотрудников отделения.

НОВОСТИ НАУКИ

Заболевание раком у женщин зависит от роста

Женщины маленького роста, по-видимому, менее подвержены риску возникновения рака, чем высокие. Это исходит из исследования Оксфордского университета в Великобритании, в котором приняли участие 1 397 124 женщины. В период исследования с 1996 по 2001 г.г. 97 376 участниц заболели раком.

Как сообщают исследователи, риск развития рака увеличивается примерно на 16% на каждые десять сантиметров роста, которые прибавляются к 1,50 м. Так, например, для женщин ростом 1,73 м риск возникновения раковых заболеваний выше примерно на 37%. Сильнее всего от роста женщин зависит риск заболевания раком кожи (32%), почек (29%), а также лейкемии (26%). Риск рака грудной железы повышен на 17%.

Британские ученые предполагают, что связь между ростом и опасностью развития рака может определяться такими факторами, как генетика, питание и гормональный статус. Это может быть также обосновано тем, что у высоких людей в организме большее количество клеток, включая стволовые клетки, и поэтому имеется более высокий риск возникновения мутаций, которые ведут к развитию заболевания.

По материалам EuroMedNews

В Интернете появится сайт, посвященный реабилитации

Безбарьерный Интернет-портал будет предлагать пациентам обзор предложений относительно послеоперационной реабилитации. В настоящее время группа из Института социальной медицины при университетской клинике Любека работает над новой платформой nachderReha.de.

«Центр реабилитационного наблюдения будет поддерживать подходящие, ориентированные на пациента стратегии послеоперационного ухода», – сообщается из Любека. Так, и экспертам будет удобнее общаться в Интернете и пациентам легче находить консультантов – специалистов и поставщиков услуг. Сейчас для платформы ведется поиск соответствующих программ по реабилитации. Принимаются также предложения от больничных касс, групп самопомощи и других учреждений, даже если первоначально они не были разработаны непосредственно для этой цели. Подбирает данные, оценивает и готовит их для портала Институт социальной медицины.

Реабилитационное наблюдение считается важным дополнением для закрепления результатов, достигнутых в ходе лечения. Так, например, в клиниках предлагаются дни восстановления, многочисленные амбулаторные программы, послеоперационные телефонные разговоры, Интернет-чаты или тренинги в Интернете. Новый портал мог бы обеспечить лучшую наглядность всех этих инициатив, а значит, сделать их доступнее.

По материалам De.nachrichten.yahoo.com

Отказ от курения помогает снизить риск инфаркта

Уже через год после того, как была выкурена последняя сигарета, у экс – курильщиков значительно сокращается риск инфаркта миокарда. Кровяное давление у обследованных людей снижалось в среднем с 149/88 мм рт.ст. до 129/81, а уровень холестерина – в среднем с 6,2 до 5,2 ммоль/л. Это доказывают результаты исследования университетской клиники Шлезвиг-Гольштейна, которые были представлены на 77-ом годовом заседании Немецкого общества кардиологии, исследования сердца и кровообращения (DGK) в Маннхайме. На заседании, которое проходило в период с 27 по 30 апреля, свыше 7500 участников из 25 стран обсуждали актуальные разработки во всех областях кардиологии.

Участие в программе отучения от курения принимала группа курильщиков из 64 человек, 82% из них не начали курить и через год. Во время реализации программы исследователи дополнительно обращали внимание особенно на то, чтобы участники не прибавляли в весе. Риск смертельного нарушения сердечной циркуляции в течение следующих 10-ти лет сокращался с 4,2% до 0,8%. Достичь уменьшения риска инфаркта можно было с помощью одного только отказа от привычки курить.

По материалам EuroMedNews

Новая медицинская премия для молодых ученых

Первым лауреатом новой медицинской премии имени Юргена Веланда стал доктор Эйке Штайнманн. Научный сотрудник из центра экспериментального и клинического исследования инфекций «Twincore» в Ганновере изучает стабильность и инактивирование вирусов гепатита С с помощью недавно разработанной системы клеточных культур. Премия в размере 5 000 евро была присуждена 16 августа во время второго симпозиума «North Regio Day on Infection» на форуме Центра имени Гельмгольца в Брауншвейге. В память о бывшем научном руководителе Центра Юргене Веланде, который неожиданно скончался 16 августа 2010 года после всего лишь одного года пребывания в должности, симпозиум был назван его именем.

В центре внимания Эйке Штайнманна находится, в том числе, риск передачи гепатита С такими объектами, как, например, медицинские устройства. Кроме того, он исследовал эффективность разных методов, при которых вирус гепатита С (HCV) обезвреживается с помощью дезинфицирующих средств. «Исследовательские работы Эйке Штайнманна имеют большую клиническую значимость и дают ценные указания для практической борьбы с эпидемиями», – сказал член жюри доктор Зигфрид Вайсс.

Премия имени Юргена Веланда в будущем будет присуждаться каждый год, чтобы отличить выдающихся молодых ученых. Она названа в честь профессора Юргена Веланда, который во время своей научной карьеры поддерживал особенно молодых ученых.

По материалам Bionity.com

Информация для авторов
При направлении статьи в редакцию необходимо соблюдать следующие правила:

- Статья должна иметь визу научного руководителя и сопроводительное письмо руководства учреждения в редакцию журнала.
- Статья должна быть напечатана шрифтом Times New Roman, размером 12, через 1,5 интервал. Рукопись сдается в 1-м экземпляре на белой бумаге (формат А4 —212х297 мм), все поля 20 мм, текст на одной стороне листа, номер страниц в нижнем правом углу. Обязательно присылать электронную версию статьи. Формат файла – Word (расширение *.doc), носители – CD-ROM, CD-R, CD-RW.
- Объём оригинальных статей и лекций, включая таблицы, рисунки, список литературы и резюме не должен превышать 10 стр., обзорных статей – 15 стр. Отдельные сообщения и заметки не должны превышать 5 стр.
- В начале 1 страницы последовательно указываются: 1) инициалы и фамилии авторов; 2) название статьи; 3) учреждение, из которого вышла работа; 4) город.
- Оригинальная статья должна состоять из краткого введения, характеристики собственного материала и методик исследования, результатов и их обсуждения, выводов, указателя литературы. Библиографические ссылки в тексте статьи даются в квадратных скобках с номерами в соответствии со списком литературы.
- Библиографический указатель работ приводится в конце статьи. Цитируемая литература должна быть представлена в открытом виде и напечатана на отдельном листе в соответствии с требованиями библиографии. Источники приводятся в порядке упоминания в тексте статьи, с указанием фамилий и инициалов всех авторов, полного названия статьи, названия источника, где напечатана статья, том, номер, страницы (от и до) или полное название книги, место и год издания. Фамилии иностранных авторов, название и выходные данные их работ даются в оригинальной транскрипции. Каждый источник приводится с новой строки.
- Статья должна быть подписана всеми авторами с указанием фамилии, имени и отчества автора, с которым редколлегия может вести переписку, его телефона и адреса с почтовым индексом, электронного адреса.
- Статья должна быть тщательно выверена автором. Сокращение слов, имен, названий (кроме общепринятых сокращений мер, физических, химических и математических величин и терминов) не допускается. Сокращения слов, терминов расшифровываются при первом упоминании в тексте.
- Имена авторов и название статьи должны предоставляться на русском и английском языках.
- Графики, рисунки и диаграммы должны быть четкими, фотографии – контрастными.
- Требования к рисункам.
  Формат файла рисунка – TIFF (расширение *.tif). Программы, в которых выполнен рисунок – CorelDRAW 7,8 и 9, FreeHand 8 и 9. Режим – bitmap (битовая карта – черно-белое изображение без полутонов). Разрешение – 600 dri (для черно-белых и штриховых рисунков), не менее 300 dpi (для цветных изображений, фотографий и рисунков с серыми элементами). Цветовая модель – CMYK (для цветного изображения) или GRAYSCALE (для черно-белого полутонового изображения). Размер шрифта подписей на рисунке – не менее 7pt (7 пунктов). Использование сжатия "LZW" недопустимо. Носители – CD-ROM, CD-R, CD-RW.
- К каждой статье прилагается резюме на казахском, русском и английском языках. Резюме на английском языке помещается перед текстом, а на казахском и русском - в конце текста статьи. Каждое резюме должно содержать ключевые слова (от 3 до 6 слов). Текст Резюме должен быть максимально информативным и отражать, прежде всего, основные результаты вашей работы. Оптимальный объем Резюме – от 2/3 до 1 страницы. Приступая к написанию Резюме, помните, что для большого круга читателей все знакомство с вашей статьей ограничится прочтением ее названия и Резюме. Поэтому отнеситесь к Резюме как к чрезвычайно важной и ответственной работе. Обращайте особое внимание на квалифицированный перевод резюме на английский язык.
- Редакция оставляет за собой право не публиковать, не рецензировать и не возвращать авторам статьи, оформленные с нарушением вышеназванных правил. Всю ответственность за приведенные в статьях дозы лекарств, формулы, цифровые показатели несут авторы публикаций. Редакция также оставляет за собой право сокращать и редактировать статьи и иллюстративный материал. Все статьи рецензируются.
- Публикации платные.
- Направление в редакцию работ, опубликованных в других изданиях или посланных в другие редакции, не допускается.
- Просьба к авторам придерживаться международных правил построения публикаций и резюме к ним.

Статьи следует направлять по адресу:

010000, г. Астана, Левый берег реки Ишим, пр-т. Туран 34/1, Республиканский научный центр нейрохирургии, Редакция журнала «Нейрохирургия и неврология Казахстана», Тел/факс: (7172) 51-15-94, моб. +7 701 359 49 72, 8 775 9090 898 e-mail: nsnkkz@gmail.com