ISSN 1813-3908

Журнал "НЕЙРОХИРУРГИЯ И НЕВРОЛОГИЯ КАЗАХСТАНА"

№ 2, 3 (15, 16), 2009 год

Материалы 1-го Съезда нейрохирургов Республики Казахстан с международным участием

22-24 июля 2009 г.
Астана

ISSN 1813-3908
9 771813 390008

Астана

RSCN.KZ

Соматулин®
ланреотид

Соматулин®
ланреотид

ИНСТРУКЦИЯ ПО ПРИМЕНЕНИЮ

НАЗВАНИЕ
Соматулинг 30 мг - лиофилизат для приготовления суспензии пролонгированного действия для внутримышечного введения.

СОСТАВ
В одном флаконе содержится:
активное вещество: ланреотида ацетата в перерасчете на ланреотид - 0,03 г;
вспомогательные в-ва: сополимеры, маннитол, кармелоза натрия, полисорбат-80.
Состав растворителя в ампуле: маннитол, вода для инъекций.

ФАРМАКОДИНАМИКА
Соматулин представляет собой синтетический пептид, аналог соматостатина. Препарат подавляет патологически повышвнную секрецию гормона роста, а также секрецию желез кишечника и поджелудочной железы.

ФАРМАКОКИНЕТИКА
Кинетика абсорбции ланреотида характеризуется первой фазой быстрого высвобождения пептида, находящегося на поверхности микро-сфер, что приводит к быстрому повышению его концентрации в плазме крови, которая сменяется второй фазой высвобождения с последую-щим очень медленным снижением концентрации препарата в плазме.

ПОКАЗАНИЯ К ПРИМЕНЕНИЮ
- Акромегапия
- Карциноидные опухоли (симптоматическая терапия)

ПРОТИВОПОКАЗАНИЯ
- Беременность
- Период грудного вскармливания
- Повышенная чувствительность к компонентам препарата

СПОСОБ ПРИМЕНЕНИЯ И ДОЗЫ
Препарат вводится только внутримышечно.
Инъекция Соматулина должна проводиться только в специализированных учреждениях.
Режим дозирования устанавливают индивидуально для каждого пациента. Назначают 30 мг препарата в/м 1 раз в 14 дней, При недостаточной эффективности можно увеличить частоту введения препарата до 1 инъекции каждые 10 дней.

ПОБОЧНОЕ ДЕЙСТВИЕ
Умеренная боль в месте инъекции, иногда сопровождающаяся гиперемией, диарея или мягкий стул, стеаторея, абдоминальная боль, метеоризм, тошнота, рвота, бессимптомный холелитиаз, изменение метаболизма глюкозы.

ОСОБЫЕ УКАЗАНИЯ
- При назначении Соматулина больным с сахарным диабетом (как инсулинзависимым,- так и инсулиннезависимым) следует проводить регулярный контроль уровня глюкозы крови и, при необходимости, осуществлять коррекцию дозы гипогликемических препаратов.
- При лечении акромегалии необходимо тщательное наблюдение за состоянием гипофиза,
- При длительном лечении каждые 6 месяцев необходимо проводить ультразвуковое исследование желчного пузыря,
- При нарушении функции печени или почек необходимо корректировать дозу препарата.

ФОРМА ВЫПУСКА
В упаковке содержится:
1 стеклянный флакон, содержащий лиофилизат для приготовления суспензии пролонгированного действия;
1 стеклянная ампула, содержащая 2 мл растворителя;
одноразовый шприц и две иглы для в/м введения.

УСЛОВИЯ ХРАНЕНИЯ И СРОК ГОДНОСТИ
Хранить при температуре от +2 до +8 °С (в холодильнике) в недоступном для детей месте.
Срок годности: 2 года.

Аналог соматостатина прологированного действия

Лиофилизированные микросферы для внутримышечного введения

Дополнительная информация по адресу:
IPSEN
Innovation for patient care
Республика Казахстан, 050000, г. Алматы, ул. Толе би, 69, оф. 27
Тел.: (3272) 72 61 10 - Факс: (3272) 72 61 11

танакан EGb 761
энергия мозга

- Клинически подтвержденная эффективность
- Широкий спектр активности
- Патогенетический механизм действия
- Отсутствие противопоказаний
- Высокий профиль безопасности
- Абсолютная лекарственная совместимость

Дозировка: *3 таблетки в день*
или
3 дозы в день

Рекомендуемый курс терапии – от 3 до 6 месяцев

IPSEN
Innovation for patient care

танакан EGb 761
энергия мозга

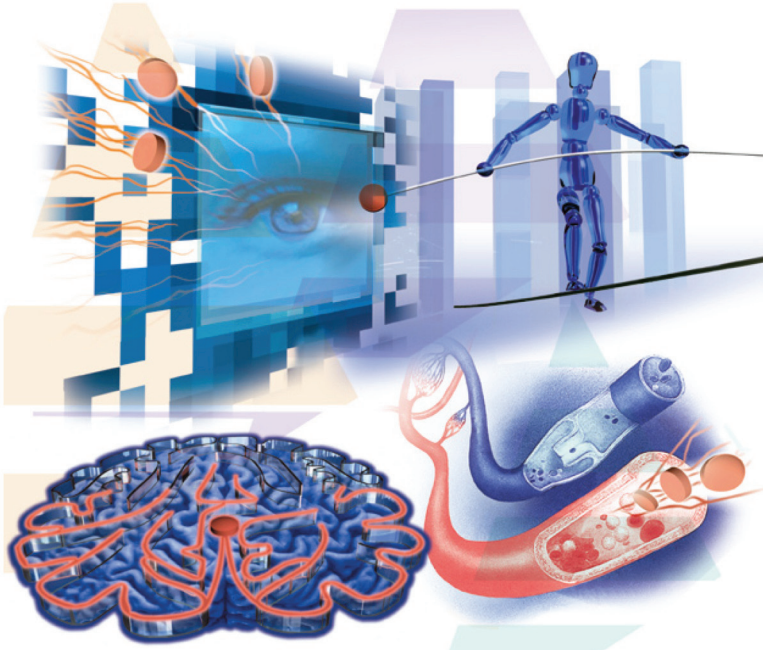

Высокоэффективный церебропротектор

«ҚАЗАҚСТАН НЕЙРОХИРУГИЯ ЖӘНЕ НЕВРОЛОГИЯ» ЖУРНАЛЫ

ЖУРНАЛ «НЕЙРОХИРУРГИЯ И НЕВРОЛОГИЯ КАЗАХСТАНА»

JOURNAL «NEUROSURGERY AND NEUROLOGY OF KAZAKHSTAN»

№ 2, 3 (15, 16), 2009
Научно-практический журнал
выходит 4 раза в год

Журнал издается с 2004 года

Адрес редакции:
г.Астана, пр-т Туран 34/1,
АО РНЦНХ, 010000
Телефон/факс:
(7172) 51-15-98,99
(внутр.1043)
моб. телефон:
8-777-230-10-21
8-701-359-49-72
E-mail: nsn_k@mail.ru

Свидетельство о постановке на учет в Министерстве информации
№ 5015 от 14.05.04г.

Учредитель журнала:
Алматинский государственный институт усовершенствования врачей

Зак. №3356. Тираж 500 экз.

Журнал входит в перечень изданий рекомендованных комитетом по контролю в сфере образования и науки МОН РК.

Сверстано и отпечатано в типографии "Жарқын Ко", г.Астана, пр. Абая, 57/1, тел.: +7 (7172) 21 50 86
www.zharkyn.kz

Редакционная коллегия:

Главный редактор С.К. Акшулаков
Зам. главного редактора Е.С. Нургужаев
Ответственный секретарь Е.Т. Махамбетов
У.А. Абдуразаков,
Р.К. Алдунгарова,
Ю.В. Грушин,
А.Д. Дуйсекеев,
Г.М. Дущанова,
Е.К. Дюсембеков,
Б.Д. Дюшеев (Кыргызстан),
С.У. Каменова,
Т.Т. Керимбаев,
В.В. Крючков,
М.М. Лепесова,
Г.С. Макимова,
А.З. Нурпеисов,
А.В. Чемерис

Редакционный совет:
М.Г. Абдрахманова, Ж.А. Арзыкулов,
К.К. Ахметов, И.О. Байдаулет,
Т.Т. Бокебаев, E. Cesnulis (Швейцария),
Б.Г. Гафуров (Узбекистан), Ж.М. Ермеков,
Н.С. Кайшибаев, Г.М. Кариев (Узбекистан),
В.Е. Кенжебаев, М.К. Кожеков,
А.Д. Кравчук (Россия),
В.А. Лазарев (Россия), И.И. Ли,
Л.Б. Лихтерман (Россия),
В.А. Лошаков (Россия), М.М. Мамытов (Кыргызстан), K.H. Mauritz (Германия),
H.M. Mehdorn (Германия), Г.С. Момбетова,
А.М. Мурзалиев (Кыргызстан), Т.К. Муханов,
А.К. Сариев (Россия), Е.С. Сейтенов,
В.А. Хачатрян (Россия)

Организационный комитет 1-го Съезда нейрохирургов Республики Казахстан с международным участием

Председатель оргкомитета:

Акшулаков С.К. - генеральный директор АО «Республиканский научный центр нейрохирургии»

Сопредседатели:

Биртанов Е.А. **-** вице-министр здравоохранения Республики Казахстан

Шарман А.Т. - председатель правления АО «Национальный медицинский холдинг»

Члены организационного комитета:

Айдарханов А.Т. - директор Департамента стратегии и развития МЗ РК

Ахундов С.Р. - генеральный директор ТОО «КАРЛ ШТОРЦ ЭНДОСКОПИ Казахстан»

Дюсембеков Е.К. - и.о. заведующего кафедрой нейрохирургии АГИУВ

Жумадилов А.Ш. - заведующий отделением анестезиологии, реанимации и интенсивной терапии АО «РНЦНХ»

Жумадилов Ж.Ш. - ректор АО «Медицинский университет Астана», исполнительный директор по образованию и науке АО «НМХ»

Захаров И.С. - директор ТОО «Медико-инновационные технологии»

Каирбекова С.З. - председатель Комитета по контролю в сфере оказания медицинских услуг МЗ РК

Кожеков М.К. - заведующий отделением нейрохирургии ГКБ №7 г. Алматы

Махамбетов Е.Т. - заведующий отделением сосудистой и функциональной нейрохирургии АО «РНЦНХ»

Нуртазинова Г.С. - начальник управления инновационных технологий и постдипломного образования АО «РНЦНХ»

Потапов А.А. - заместитель директора по научной работе НИИ нейрохирургии им. акад. Н.Н. Бурденко, Москва

Турсынов Н.И. - главный врач АО «РНЦНХ»

Укубаева Ж.А. - менеджер по внешнеэкономической деятельности ТОО «LMS»

Хамзина Н.К. - директор Департамента развития науки и человеческих ресурсов МЗ РК

Хачатрян В.А. - главный научный сотрудник Российского нейрохирургического института им. А.Л. Поленова, Санкт-Петербург

Шашкин Ч.С. - управляющий директор по развитию и коммерческим вопросам АО «РНЦНХ»

Секретариат:

Абдрахманова Л.М. - начальник отдела медицинской статистики и регистрации АО «РНЦНХ»

Джамантаева Б.Д. - врач-нейрореабилитолог АО «РНЦНХ»

1-й Съезд нейрохирургов Республики Казахстан с международным участием

22-24 июля 2009 г. Астана

СОДЕРЖАНИЕ

Организация нейрохирургической службы 4

Нейроонкология.....13

Нейрохирургия детского возраста.....54

Гидроцефалия.....80

Патология позвоночника и спинного мозга 88

Цереброваскулярная патология.....118

Нейротравма 141

Функциональная нейрохирургия.....177

Неврология и психиатрия.....182

Нейровизуализация 193

Разное 202

ОРГАНИЗАЦИЯ НЕЙРОХИРУРГИЧЕСКОЙ СЛУЖБЫ

АНАЛИЗ ДЕЯТЕЛЬНОСТИ АО «РЕСПУБЛИКАНСКИЙ НАУЧНЫЙ ЦЕНТР НЕЙРОХИРУРГИИ» В 2008-2009 ГОДАХ

С.К. Акшулаков, Н.И. Турсынов, Ч.С. Шашкин, Р.А. Абдуалиева
АО «Республиканский научный центр нейрохирургии»

В соответствии с постановлениями Правительства Республики Казахстан от 31 марта 2006 года № 222 «О сетевом графике исполнения Общенационального плана мероприятий по реализации Послания Президента Республики Казахстан народу Казахстана от 1 марта 2006 года и Программы Правительства Республики Казахстан на 2006-2008 годы», от 31 июля 2006 года № 719 «Об утверждении Плана по созданию в городе Астане кластера медицинских услуг на базе новых центров» и от 19 марта 2008 года № 268 «О создании Республиканского государственного предприятия на праве хозяйственного ведения «Республиканский научный центр нейрохирургии» Министерства здравоохранения Республики Казахстан» создано Республиканское государственное предприятие на праве хозяйственного ведения «Республиканский научный центр нейрохирургии» Министерства здравоохранения Республики Казахстан мощностью 160 коек.

Основной целью Центра является оказание высокоспециализированной медицинской помощи при нейрохирургических заболеваниях, проведение фундаментальных и прикладных исследований в области нейрохирургии, нейроанестезиологии, нейрореаниматологии и нейрореабилитации, создание на их основе эффективных современных способов лечения, разработка методов и форм организации нейрохирургической помощи населению, а также учебно-методическая деятельность и переподготовка специалистов в этой области.

Для работы в Центре в ведущих зарубежных клиниках обучено порядка 30 специалистов различных направлений.

Официальная дата открытия Центра – 1 июля 2008 года.

В 2008 году и 5 месяцев 2009 года пролечено 1301 больных по государственному заказу из Республиканского бюджета (ВСМП), 374 экстренных больных из местного бюджета г. Астаны и 227 больных по платным медицинским услугам. Работа койки составила 290,8, оборот койки 28,5. Среднее пребывание больного на койке составил 14,8 к/д. Летальность составила 0,7%.

По отделу нейрореабилитации, физиотерапии и водогрязелечения пролечено 348 больных. Всего произведено 1188 операций, из них на головном мозге 492, на спинном мозге – 83, на сосудах головного мозга – 268, на костно-мышечной системе – 194, на периферической системе – 21, на эндокринной системе – 33.

В Центре работают 2 доктора медицинских наук, 11 кандидатов медицинских наук, 75 врача, 143 средних медицинских работников.

- В процессе работы внедрены методики трансназального транссфеноидального удаления аденом гипофиза, эндоваскулярной эмболизации при заболеваниях сосудов головного мозга, микроваскулярная декомпрессия тройничного нерва эндоскопическая тривентрикулостомия, эндоскопическое удаление грыж межпозвоночных дисков, фораминоскопия при инородных телах позвоночного канала, вертебропластика, транспедикулярная и ламинарная фиксация при последствиях переломов грудопоясничных позвонков, малоинвазивные доступы Key-hall при операциях на позвоночнике, ламинопластика. Впервые в Республике Казахстан оперативные вмешательства на головном мозге проводятся с применением нейронавигационной станции, что значительно упрощает интраоперационное обнаружение патологического очага и минимизируется риск послеоперационных неврологических нарушений. Врачи отдела нейроанестезиологии и нейрореаниматологии и интенсивной терапии успешно освоили методики мониторинга внутричерепного давления, церебральной оксиметрии, транскраниальной допплерографии, в качестве анестезиологического пособия активно применяют ингаляционный наркоз изофлюраном и севофлюраном.

Проведено 6 мастер-классов с участием ведущих нейрохирургов ближнего и дальнего зарубежья. Проведены специализации для врачей и медицинских сестер нейрохирургического профиля.

В декабре 2008 года на основании Постановления Правительства Республики Казахстан от 13 мая 2008 года № 451 Республиканское государственное предприятие на праве

хозяйственного ведения «Республиканский научный центр нейрохирургии» Министерства здравоохранения Республики Казахстан» реорганизовано в акционерное общество «Республиканский научный центр нейрохирургии», став дочерней организацией АО «Национальный медицинский холдинг».

В связи с этим, произошло изменение организационной структуры, внедрены новые принципы корпоративного управления, введены в штат новые должности.

С февраля 2009 года начат прием экстренных нейрохирургических больных города Астаны. Наличие современной материально-технической базы, подготовленных специалистов и возможности внедрения новых современных направлений нейротравматологии позволило сделать этот шаг.

В настоящее время лечение больных проводится в 7 клинических отделах: отдел патологии центральной нервной системы на 20 коек, отдел спинальной нейрохирургии и патологии и периферической нервной системы на 20 коек, отдел детской нейрохирургии на 25 коек, отдел сосудистой и функциональной нейрохирургии на 20 коек, отдел нейрореабилитаци и физиотерапии на 30 коек, отдел нейротравматологии на 30 коек и отдел платных услуг на 15 коек.

В центре оказывается лечебная помощь при большом спектре патологий: опухолях головного и спинного мозга, сосудистых и функциональных заболеваниях центральной нервной системы, дегенеративно-дистрофических заболеваниях позвоночника, врожденной патологии центральной нервной системы у детей, последствиях травм центральной и периферической нервной системы, а также нейрореабилитация.

В текущем году планируется проведение первичной специализации и тематические усовершенствования по различным темам нейрохирургии для врачей, проведение мастер-классов для врачей и медицинских сестер. АО «РНЦНХ» будет являться клинической базой для кафедры нейрохирургии АО «Медицинский Университет Астана». Летом 2009 года лпанируется проведение 1-го Съезда нейрохирургов Республики Казахстан с международным участием.

Наряду с этим улучшение качества медицинской помощи и внедрение новейших технологий остается приоритетными направлениями деятельности Центра. Этому будет способствовать более упорядоченная система управленческих и клинических процессов, а также интеграция этих процессов на основе унифицированных стандартов качества. Для осуществления поставленных задач молодой коллектив АО «Республиканский научный центр нейрохирургии» полон решимости дальше внедрять общемировые стандарты предоставления медицинской помощи населению Республики Казахстан.

ОРГАНИЗАЦИЯ ОТДЕЛЕНИЯ АНЕСТЕЗИОЛОГИИ, РЕАНИМАТОЛОГИИ И ИНТЕНСИВНОЙ ТЕРАПИИ В РЕСПУБЛИКАНСКОМ НАУЧНОМ ЦЕНТРЕ НЕЙРОХИРУРГИИ

С.К.Акшулаков, А.Ш.Жумадилов, А.З.Нурпеисов, Н.И. Турсынов
Республиканский научный центр нейрохирургии, Астана, Казахстан

Отделение анестезиологии, реанимации и интенсивной терапии (ОАРИТ) является самым крупным структурным подразделением Республиканского научного центра нейрохирургии, открытого по инициативе Президента РК с июля 2008 года в г.Астане на 160 койко-мест. ОАРИТ развернуто на 24 койки, в том числе, 12 коек для чрезвычайных ситуаций, оснащено современной аппаратурой от ведущих мировых фирм и базируется на 2-ом этаже нейрохирургического центра. Отделение реанимации и интенсивной терапии размещено в 2-х просторных залах по 12 коек в каждом зале и оснащено современной высокотехнологичной реанимационной аппаратурой с системами мониторно-компьютерного слежения всех жизненно-важных функций организма и выводом параметров на центральный пункт. Отделение обеспечивает лечебную деятельность 6 операционных и 3 диагностических кабинетов центра. В отделении работают 1 доктор медицинских наук и 2 кандидата медицинских наук, 50% врачей ординаторов и среднего медицинского персонала имеют высшую квалификационную категорию. Сотрудниками ОАРИТ, прошедшими подготовку в ведущих клиниках мира, проводятся различные методы анестезиологического пособия (ингаляционная анестезия с использованием газовых анестетиков (изофлюран и севофлюран), регионарная, проводниковая, тотальная внутривенная анестезия) детям и взрослым при различной нейрохирургической патологии, проводится респираторная терапия и реабилитация при нарушении функции дыхания у больных в послеоперационном периоде. Кроме этого в операционном блоке размещена палата на 5 коек для послеоперационного пробуждения больных, оснащенными аппаратами для респираторной поддержки и прикроватными мониторами. В приемном отделении центра развернуты 2-е реанимационные койки с полным набором всех видов аппаратуры и инструментария для оказания экстренной и неотложной помощи поступающим больным. В составе ОАРИТ находится экспресс-лаборатория, сотрудники которой определяют все необходимые анализы по мировым стандартам и барокамера, с возможностью проведения оксигенобаротерапии больным, находящимся на искусственной вентиляции легких. В отделении реанимации и интенсивной терапии проводится диагностика, терапия и профилактика осложнений при нейрохирургических вмешательствах, интенсивная терапия в остром периоде острых нарушений мозгового кровообращения.

В заключении хотелось бы отметить, что открытие нейрохирургического центра в г.Астане, столице нашей Республики, оснащенной высокотехнологичной современной аппаратурой от ведущих мировых фирм производителей, позволяет поднять на более высокий уровень, не уступающий зарубежным стандартам, оказание высокоспециализированной медицинской помощи больным, обеспечить безопасность больных во время операции и анестезии и в раннем послеоперационном периоде.

ОРГАНИЗАЦИЯ ЭКСТРЕННОЙ ЛАБОРАТОРНОЙ СЛУЖБЫ В РЕСПУБЛИКАНСКОМ НАУЧНОМ ЦЕНТРЕ НЕЙРОХИРУРГИИ

Р.К. Аткенова, Ж.Ж. Назарова, А.Г. Ибраева
Республиканский научный центр нейрохирургии, Астана, Казахстан

На современном этапе развития медицины особенно высокие требования предъявляются к диагностике. В хирургии и, в частности, в нейрохирургии, где врач имеет дело с наиболее тяжелыми больными, значение лабораторной диагностики трудно переоценить.

Специфика работы в нейрохирургическом стационаре и в отделении интенсивной терапии такова, что требуется постоянный контроль за состоянием больного путем динамических наблюдений и оценки различных клинико-лабораторных данных. Резкие изменения, которые могут возникнуть в состоянии больного, нуждаются в быстрой и точной диагностике, что позволит врачу разработать дальнейшую тактику лечения и провести эффективные лечебные мероприятия.

Для решения этой задачи необходимо наличие в отделении реанимации круглосуточной экспресс-службы лабораторной диагностики. Своевременное и точное выполнение исследований позволит врачу-реаниматологу четко контролировать состояние больных и своевременно корректировать возникшие нарушения. Тесное сотрудничество является залогом стабильной и эффективной работы отделения реанимации.

В Республиканском центре нейрохирургии создана экспресс-служба лабораторной диагностики, располагающаяся в двух комнатах и занимающая общую площадь 46кв.м. Лаборатория проводит гематологические, биохимические, коагулологические, общеклинические исследования. Все исследования автоматизированы и проводятся на высокопроизводительных анализаторах таких как: гематологический анализатор Abacus junior B, газовый анализатор Cobas121 OMNI C, электролитный анализатор AVL9180, автоматический коагулограф Start-4, автоматический криоскопический осмометр OSMOMAT 030, биохимический фотометр 5010V+, автоматический биохимический экспресс-анализатор REFLOTRON, мочевой анализатор Urisys, бинокулярный микроскоп Axiostar plus, программируемый ротатор MultiBioRS-24, MultiRS-60. Ручные методики сведены до минимума, к ним относятся исследование ликвора, а также подсчет лейкоцитарной формулы, исследование мочевого осадка и постановка СОЭ.

Сотруднику экспресс-лаборатории необходимо постоянно быть готовым выполнить любые исследования, следить за постоянной готовностью и работоспособностью аппаратуры, иметь в наличии все необходимые реактивы и материалы, готовую стандартную лаборантскую укладку, укомплектованную таким образом, что позволяет провести забор крови в любых условиях вне лаборатории и доставить пробу к месту выполнения исследования.

Очень важно точно и грамотно выполнить назначенные исследования и в кратчайший срок выдать результат. Кроме того, качество исследования должно находиться на высоком профессиональном уровне, т.к. от этого зависит дальнейшая тактика лечения, а соответственно и жизнь самого больного.

ПРОБЛЕМЫ ОРГАНИЗАЦИИ ПОМОЩИ ПОСТРАДАВШИМ С ОСТРОЙ ЧЕРЕПНО-МОЗГОВОЙ ТРАВМОЙ

Т.К. Муханов, М.К. Джумашев, Е.З. Имангалиев, Е.И. Ербулеков
Атырауская областная больница (главный врач - Габдуллин А.С.), Атырау, Казахстан

Проблема организации оказания своевременной нейрохирургической помощи с различными клиническими формами острой черепно-мозговой травмы остается чрезвычайно актуальной. ЧМТ ежегодно увеличивается во всех странах на 1-2% и составляет 38-40% от травм мирного времени. Смертность по республике равна 10,1 на 1000 человек, при этом летальность вследствие травмы на втором месте и очень высокий уровень инвалидизации.

Проведены подробный анализ клинико-неврологического исследования и хронологическом порядке параклинических инструментальных методов включая рентген, эхоэнцефалографию и КТ - исследование с 2003 по 2008 годы - 4690 пострадавших с ЧМТ.

По тяжести ЧМТ больные распределены следующим образом: сотрясение мозга – 63%, ушибы головного мозга легкой степени 9%, ушибы головного мозга средней степени – 10%, ушибы головного мозга тяжелой степени 28%. Прооперированы 282 больных, по поводу острой субдуральной гематомы – 64, подострой субдуральной гематомы – 28, эпидуральной – 59, внутримозговая – 40, хроническая – 34, вдавленные переломы костей черепа - 57.

Наиболее значимым критерием состояния больных является уровень сознания, непосредственно связанный со степенью тяжести повреждения мозга. В остром периоде ЧМТ степень тяжести и прогноз определяется не только первичным повреждением мозга (данные КТ), в момент травмы, но и воздействием факторов вторичного повреждения мозга в течение последующих времени (внутричерепная гипертензия, дислокационный синдром, церебральный вазоспазм и т.п.).

На основании своевременно проведенного диагностики и лечения снизились факторы вторичного повреждения мозга, улучшилось качество и эффективность лечения и снизилась общая смертность от 49 до 26 случаев.

Таким образом, своевременная диагностика и транспортировка в специализированное нейрохирургическое отделение, применение современных методов нейрореанимации и малоинвазивных методов, улучшает результаты лечения

ОБ УПРАВЛЕНИИ ИННОВАЦИОННЫХ ТЕХНОЛОГИЙ И ПОСЛЕДИПЛОМНОГО ОБРАЗОВАНИЯ

Г.С. Нуртазинова
Республиканский научный центр нейрохирургии, Астана, Казахстан

Управление инновационных технологий и последипломного образования является самостоятельным структурным подразделением Республиканского научного центра нейрохирургии.

Целью функционирования Управления является организация и координация деятельности по подготовке современных, высококвалифицированных и конкурентоспособных кадров для РНЦНХ АО «Национальный медицинский холдинг» и системы здравоохранения Республики Казахстан, разработка и внедрение новых биомедицинских технологий для значительного улучшения уровня предоставляемой медицинской помощи. В состав Управления входит отдел науки, отдел последипломного образования, редакция научно-практического журнала «Нейрохирургия и неврология Казахстана», библиотека.

В соответствии с законодательством РК о науке и Уставом АО «РНЦНХ» для координации научной деятельности в 2008 году по приказу генерального директора создан Ученый совет. Ученый совет является консультативно – совещательным органом по научно – технической деятельности. В его состав входит 20 человек, из них 2 доктора медицинских наук и 11 кандидатов медицинских наук. Председатель Ученого совета - генеральный директор центра, д.м.н., проф. С.К. Акшулаков, Ученый секретарь - к.м.н. Г.С. Нуртазинова.

В своей деятельности Ученый совет руководствуется нормативно – правовыми актами Республики Казахстан, регулирующими деятельность научных организаций, а также Уставом АО «РНЦНХ». Ученый совет определяет приоритетные направления научной деятельности центра, координирует основные направления, утверждает научно – техническую программу. Заседания Ученого совета проводятся в соответствии с его планом работы на год, здесь обсуждаются итоги и перспективы научно – исследовательских работ структурных подразделений и отдельных научных работников, рассматриваются отчеты о важнейших результатах научной, научно – организационной и медицинской деятельности отделов, обсуждаются вопросы международного сотрудничества, вопросы связанные с послевузовской подготовкой научных кадров и опубликованием научных трудов.

Научные сотрудники отдела науки работают над выполнением научно-технической программы «Разработка и совершенствование технологий профилактики, лечения и реабилитации при сосудистых заболеваниях головного мозга», сроки исполнения 2009-2011гг.

Получена государственная лицензия на занятие послевузовским образованием по предмету «нейрохирургия», в связи с этим в рамках государственного образовательного заказа зачислены 2 слушателя резидентуры.

В целях повышения квалификации врачей нейрохирургов, укрепления международных связей и перенятия опыта известных зарубежных школ проводятся мастер-классы и обучающие семинары с приглашением ведущих профессоров, с курсом лекций и показательных операций. Отдел последипломного образования осуществляет обучение курсантов по циклам тематических усовершенствований и переподготовки врачей нейрохирургов и медицинских сестер нейрохирургических отделений Республики Казахстан. Обучение проводится в соответствии со стандартами дополнительного медицинского образования, утвержденными Министерством здравоохранения РК.

Выпускается научно-практический журнал «Нейрохирургия и неврология Казахстана», который входит в перечень изданий для публикаций основных научных результатов диссертаций.

СОВЕРШЕНСТВОВАНИЕ УПРАВЛЕНИЯ КАЧЕСТВА МЕДИЦИНСКОЙ ПОМОЩИ

Н.И. Турсынов, Ч.С. Шашкин, Р.А. Абдуалиева, Л.С. Сыбанбаева, Д.О. Бекова
Республиканский научный центр нейрохирургии, Астана, Казахстан

Улучшение качества медицинской помощи, оказываемой населению страны, является одним из приоритетных направлений Государственной программы реформирования и развития здравоохранения Республики Казахстан на 2005-2010 гг.

Чтобы быть конкурентоспособным в условиях мировой экономики, здравоохранение должно войти в единую систему контроля качества, которая требует создания системы управления качеством.

Поэтому внедрение современной системы управления качеством медицинской помощи на уровне медицинской организации – это важный рычаг повышения качества и отвечает требованию реформы здравоохранения.

Основной целью системы управления качеством медицинской помощи является обеспечение прав пациентов на получение необходимого объема и надлежащего качества услуг на основе оптимального использования кадровых и материально-технических ресурсов и применения совершенных медицинских технологий, непрерывное повышение их качества и их соответствие требованиям современной медицинской науки и практики.

Управление качеством медицинской помощи - систематический, независимый и документированный процесс непрерывных, взаимосвязанных действий, включающих планирование, организацию, мотивацию, внутренний аудит своей деятельности, а также другие мероприятия, обеспечивающие качество медицинской помощи и безопасность для пациентов и направленные на предупреждение и устранение недостатков в своей деятельно-сти на уровне организации здравоохранения.

Экспертизой качества медицинской помощи оценивается медицинская эффективность, соответствие выбранной медицинской технологии патологическому процессу и тяжести его течения с применением индикаторов качества.

Осуществление контроля качества медицинской помощи будет основано на анализе соответствия проведенного обследования и лечения периодическим протоколам диагностики и своевременности назначения диагностических исследований и лечения, направления на госпитализацию, ошибок, допущенных в ходе диагностики и лечения.

Протоколы ведения больных должны стать стержнем всей системы стандартизации. Их обязательные требования послужат основой для других стандартов – аккредитации, квалификационных требований к персоналу, оценки стоимости и качества медицинской помощи и т.д. Именно таким образом – через согласование всех стандартов между собой – будет реализовываться важнейший принцип стандартизации – комплексность.

В целях практического внедрения современных принципов управления качеством в АО «РНЦНХ» создана организационная структура системы управления качеством.

К АНАЛИЗУ НЕЙРОХИРУРГИЧЕСКОЙ ПОМОЩИ В МЕДИЦИНСКОМ ЦЕНТРЕ СГМА

Т.Н. Хайбуллин, В.И. Чайко, Р.М. Бикбаев, Е.О. Масалимов
Семипалатинская государственная медицинская академия,
Медицинский центр СГМА, Семей, Казахстан

В настоящей работе представлен анализ деятельности нейрохирургического отделения Медицинского Центра СГМА, развернутого на 50 коек и обслуживающего население Семипалатинского региона Восточно-Казахстанской области.

Всего за три года (2006-2008 гг.) пролечено 4027 больных. Из них 75,8% – городские, а 24,2% – сельские жители. Наиболее распространенной патологией являются травматические заболевания, выявленные у 65,3% больных. Из них сотрясения и ушибы головного мозга различной степени тяжести составили 48,0%. Ушибы мозга в сочетании со сдавлениями головного мозга эпидуральными, субдуральными, внутримозговыми гематомами и гигромами составили 7,5%. Травмы позвоночника выявлены у 1,9%, из них травмы, осложненные ушибом и компрессией спинного мозга, а также радикулопатией, преимущественно каудального отдела, составили 1,0%. Травматические поражения отдельных, преимущественно спинномозговых нервов, отмечены у 1,0%. Доля больных с травматической болезнью спинного мозга составила 1,8%. Неврологические осложнения остеохондроза позвоночника зарегистрированы у 18,9% больных. Из них дискогенные поражения в виде протрузий и грыж различной локализации поясничного отдела позвоночника составили 17,8%, а шейно-грудного – 1,1%. Опухоли головного и спинного мозга зарегистрированы у 4,1% больных. Из них доброкачественные опухоли составили 3,0%, а злокачественные – 1,1%. Сосудистые заболевания головного мозга, проявившие себя преимущественно внутримозговыми кровоизлияниями, отмечены у 3,7% больных.

Выполнено 1600 операций. Из них экстренные операции проведены у 56,9%, а плановые – у 43,1% больных. Оперативная активность составила 39,5%. Из всех проведенных операций интерламинэктомия – составила 27,4%, краниотомия при ЧМТ – 19,4%, краниотомия при мозговых инсультах – 6,3%, трепанации черепа при опухолях головного мозга – 3,7%, пластика дефекта черепа – 3,5%, открытое вправление вывиха шейных позвонков – 2,8%, передний спондилодез – 2,4%, задний спондилодез с памятью формы – 2,0%, шов нерва – 2,6%, вентрикулоперитонеальное шунтирование – 1,7%.

Общая летальность составила 3,8%, постоперационная – 6,0%. Наиболее высокая летальность зарегистрирована у больных с травматическими повреждениями головного мозга тяжелой степени тяжести и геморрагических инсультах (соответственно 21,7% и 19,5%). Третье место среди летальных случаев приходится на осложненные переломы позвоночника (16,7%). Летальность у больных со злокачественными опухолями головного и спинного мозга составила 15,2%, а доброкачественными – 2,1%.

Таким образом, значительная частота травматических поражений нервной системы, высокая летальность при тяжелых черепно-мозговых и спинальных травмах, существенный уровень распространенности и социальная значимость неврологических осложнений межпозвоночного остеохондроза, а также высокие показатели летальности при внутримозговых кровоизлияниях и опухолях ЦНС, диктуют необходимость разработки и внедрения современных, инновационных, эффективных методов лечения и профилактики указанных нозологий.

ОКАЗАНИЕ НЕЙРОХИРУРГИЧЕСКОЙ ПОМОЩИ ПО ЛИНИИ САНАВИАЦИИ В КОСТАНАЙСКОЙ ОБЛАСТИ

В.Ф. Чернов, И.Ж. Галиев, М.В. Ребров
Костанайская областная больница, Костанай, Казахстан

Костанайская областная больница является ведущей медицинской организацией, где проводится работа по оказанию помощи лечебным учреждениям области. По линии службы санитарной авиации осуществляется специализированная медицинская помощь, в том числе нейрохирургическая.

Для выезда в регионы области имеются 2 автомашины – чаще используется в летний период «Мерседес» скорая помощь и в зимний период - джип «Ланд Крузер». В случаях нескольких вызовов одновременно используются 2 машины. Выезд из города – от 4 до 15 минут, в зависимости от направления. Скорость езды - от 100 до 180 км в час.

В случаях вызовов из отдаленных районов, т.е. более 300 км, используется служба авиации, например в Аркалык 500 км, время уходит от 2 до 3 часов, Жангельдинский район до 600 км – 3-4 часов, в зависимости от погодных условий.

Для выезда подготовлен нейрохирургический операционный набор инструментов, а также эхоэнцефалограф.

За период работы 2006-2009 годы было осуществлено 74 выезда нейрохирургов: из них 65 (87%) - по поводу черепно-мозговой травмы, в том числе 16 случаев – сочетанной травмы, в 9 (12%) случаях – спинальная травма. Из 65 больных с черепно-мозговой травмой - 34 (52%) проведено оперативное лечение: удаление внутричерепных гематом в 27 случаях, из которых субдуральные – 19, эпидуральные – 8. Диагностическая трефинация выполнена 7 (9.5%) больным. В 22 (30%) случаях оперативное лечение не потребовалось, проведена коррекция консервативной терапии.

Следует отметить, что вызовы из регионов осуществлялись от несколько часов до суток с момента травмы и времени поступления в стационар района.

По поводу спинальной травмы осуществлено 9 (12%) вызовов, из них поводу шейной травмы - 5, травмы грудного отдела - 3, поясничного отдела - 1. Оперативное вмешательство на местах затруднено из-за недостатка технических возможностей и анестезиологического обеспечения данного вида травмы, отсутствия реанимации в центральных районных больницах. Во всех случаях произведена иммобилизация и больные были транспортированы в Костанайскую областную больницу, где проведена нейрохирургическая помощь.

Организационно-методическая работа проводится в направлении быстрейшего реагирования и вызова специалиста нейрохирурга на место, квалифицированной оценки состояния больного на основе данных объективного состояния, степени нарушения витальных функций, неврологической симптоматики, доступных диагностических методов исследования

Таким образом, отработанные механизмы взаимодействия районных врачей, службы санавиации и нейрохирургов помогают оказывать своевременную нейрохирургическую помощь сельскому населению области при травмах центральной нервной системы.

НЕЙРООНКОЛОГИЯ

КЛИНИКО-ДИАГНОСТИЧЕСКИЕ КРИТЕРИИ ДИФФЕРЕНЦИРОВКИ КИСТ ГОЛОВНОГО МОЗГА И ОПУХОЛИ НЕРВНОЙ СИСТЕМЫ

М.Г. Абдрахманова, Р.М. Баймуханов, С.К. Минбаев, Р.А. Беляев,
Ш.К. Омарова, Н.А. Евстафьева, Д.Э.Третьяк, Т.А.Свириденко
Карагандинский Государственный Медицинский Университет, Караганда, Казахстан

Диагностика внутричерепных арахноидальных кист на основании данных клинико-неврологического обследования трудна и в любом случае не всегда информативна для решения вопроса о терапевтической и хирургической тактики. Поэтому при подозрении на арахноидальную кисту необходимо применение дополнительных методов исследования, таких как МРТ и ПЭТ.

Следующим этапом диагностики является дифференциальная диагностика кист с клинически сходными нозологическими формами.

В связи, с чем знание особенностей клинических проявлений кистозных образований у больных разных возрастных групп во многом способствует ранней диагностике и эффективному лечению.

Нами произведён анализ 26 случаев диагностированных и пролеченных больных с кистами головного мозга. Все случаи верифицированы на операциях с гистологическим подтверждением.

Заболевание в основном характеризовалось медленным развитием признаков пирамидной недостаточности, гипертензионным синдромом, нарушением чувствительности, бульбарной и псевдобульбарной симптоматикой.

Преимущественная локализация кист была внутриполушарная – 12 больных (10 детей и 2 взрослых), что составило 46,15%, затем одинаково распределялись локализации кист в лобных долях – 6 больных (2детей и 4 взрослых) и задней черепной ямке – 6 больных (только взрослые) – 23,08% соответственно. У 2-х взрослых больных отмечалась супраселлярная локализация процесса (7,7%).

Наблюдавшийся в клинике до 86% всех наблюдений гипертензионный синдром, вызываемый кистозным образованием у детей и взрослых протекал по разному: у детей до 11 лет симптомы повышения внутричерепного давления проявлялись краниографическим расхождением черепных швов, усилением пальцевых вдавлений в костях свода черепа. У детей до 4 лет резко увеличивались размеры головы, головные боли и застойные изменения на глазном дне были менее выражены, и с большей частотой встречались у детей от 4 до 16 лет. У взрослого контингента больных выявлялись выраженные головные боли, у некоторых – упорные рвоты в сравнении с детьми. Инфекционно-токсические симптомы были в одинаковой степени выражены и у детей и у взрослых в послеоперационном периоде наблюдения. Это объясняется снижением иммунитета организма и сопутствующими воспалительными осложнениями (перивентрикулит), который ещё более угнетал иммунную систему организма.

В целом у всех детей до оперативного удаления кист внутриполушарной локализации наблюдались по частоте выраженности гипертензионно-гидроцефальный синдромокомплекс, общемозговой, а также церебрально-очаговый в виде стволового синдрома, пирамидной и экстрапирамидной недостаточности, с явлениями дисметрии и атаксии смешанного типа.

Симптомы поражения ствола мозга отмечались у 3 больных детей с локализацией процесса в задней черепной ямке (ЗЧЯ), характеризовались негрубым дефектом и проявлялись снижением корнеальных рефлексов, спонтанным горизонтальным нистагмом, гипестезией слизистой носа, роговиц и диффузной мышечной гипотонией.

Большая часть наших наблюдений свидетельствовало о врождённом генезе солитарных кист различной локализации, что вызывало необходимость ранней дифференциальной диагностики с кистозными опухолями головного мозга.

При кистозных опухолях головного мозга, в анамнезе обычно наблюдался бессимптомный период, что в прочем не исключало и врождённой арахноидальной кисты. На МРТ кистозные внутримозговые опухоли имеют, наряду с зоной пониженной плотности, денситометрические характеристики, которые всегда выше ликворных, помимо этого выявляется разной степени выраженности перифокальный отёк мозга.

ЭНДОСКОПИЧЕСКАЯ ХИРУГИЯ ОПУХОЛЕЙ ОСНОВАНИЯ ЧЕРЕПА

С.К. Акшулаков, А.Н. Шкарубо, С.Н. Алексеев, Н.А. Рыскельдиев,
Д.К. Тельтаев, Х.А. Мустафин, Г.И.Оленбай, М.А. Нурдинов
Республиканский научный центр нейрохирургии, Астана, Казахстан
ГУ НИИ нейрохирургии им.акад.Н.Н.Бурденко, РАМН, Москва, Россия

Актуальность: Для удаления опухолей основания черепа применяются различные интракраниальные доступы: субфронтальный, птериональный, межполушарный. Использование в тех же случаях экстракраниальных доступов, таких как транссфеноидальный и трансоральный дает возможность снизить травматичность оперативного вмешательства. Однако при этом имеется проблема визуализации операционного поля, что решается внедрением эндоскопической хирургии.

Цель исследования: Внедрить эндоскопический трансназальный транссфеноидальный доступ в практику и улучшить результаты лечения больных с опухолями основания черепа при помощи этого метода.

Материалы и методы: С ноября 2008 г в начавшем, функционировать, Республиканском Научном Центре Нейрохирургии внедрена эндоскопическая хирургия опухолей основания черепа. Оперировано 20 пациентов в возрасте от 16 до 62 лет. Во всех случаях применялся эндоскопический трансназальный транссфеноидальный доступ. Использовались ригидные эндоскопы с 0°,30°,45° углом обзора. В 4-х случаях для уточнения места трепанации дна турецкого седла была использована интраоперационная навигационная система Stelth Station производства Medtronic, США. По данным гистологического исследования у 16 больных диагностированы аденомы гипофиза, 1 пациентка с краниофарингиомой, 1 пациент с кистой кармана Ратке, 1 пациент с остеомой основной кости, 1 пациент с хордомой основной пазухи.

Результаты и обсуждение: Применение эндоскопической хирургии вследствии значительного улучшения визуализации позволяет:

- осуществить трансназальный транссфеноидальный подход к турецкому седлу менее травматично, лучше визуализируются основные анатомические ориентиры доступа, что позволяет снизить частоту развития интраоперационных осложнений.
- повысить радикальность операции путем улучшения визуализации ткани опухоли экстраселлярной локализации.
- снизить риск развития нарушения функций гипоталамо-гипофизарной системы, таких как гипопитуитаризм, несахарный диабет.
- снизить риск развития интраоперационной ликвореи. Она выявлена у одной пациентки.

Летальных исходов не было.

Заключение: Применение эндоскопической техники при хирургии опухолей основания черепа дает возможность улучшить результаты лечения и снизить риск развития различных интра- и послеоперационных осложнений.

ХИРУРГИЧЕСКОЕ ЛЕЧЕНИЕ БОЛЬНЫХ С ГЛИАЛЬНЫМИ ОПУХОЛЯМИ С ИСПОЛЬЗОВАНИЕМ СОВРЕМЕННЫХ НЕЙРОХИРУРГИЧЕСКИХ ТЕХНОЛОГИЙ

С.К. Акшулаков, Н.А. Рыскельдиев, А.Ж. Жумадильдина, Д.К. Тельтаев, Г.И. Оленбай
Республиканский научный центр нейрохирургии, Астана, Казахстан

Актуальность: Глиомы - это первичные опухоли головного мозга, происходящие из клеток глиального ростка, по данным разных авторов, они составляют 50-60% от опухолей головного мозга. Частота возникновения глиальных опухолей в различных возрастных группах увеличивается приблизительно на 1,2% в год и достигает плато после 70 лет. Злокачественные (быстрорастущие) глиомы отмечаются у 55-65% пациентов.

Стандартными лечебными процедурами у больных с глиальными опухолями в настоящее время являются хирургическое лечение, радиотерапия, химиотерапия. Другие методы лечения, не подтвержденные достаточно доказательными научными исследованиями (иммунотерапия, фотодинамическая терапия, иные подходы.

Цель исследования: изучение эффективности использования современных нейрохирургических технологий у больных с глиальными опухолями.

Материалы и методы: В нашем центре со дня открытия, с июля 2008г по апрель 2009 г пролечено в отделении нейроонкологии 180 больных, из них 31 (17%) приходится на глиальные опухоли. Среди глиальных опухолей наибольшая часть выпадает на астроцитомы – 17 больных (58%), далее олигодендроглиомы - 6 больных (19%), глиосаркома – 1 больной (3%), ганглиоцитома – 1 больной (3%), дисэмбриопластическая нейроэпетиальная опухоль – 1 больной (3%). Среди астроцитом чаще встречались доброкачественные фибриллярно-протоплазматические астроцитомы 11 больных (64%), а на долю злокачественных астроцитом приходилась 6 больных (35%). Частота заболеваемости глиальными опухолями среди женщин и мужчин почти одинаковая (мужчин -14, женщин -16). В нашем наблюдении отмечено, что чаще болеют в возрасте 55 лет, олигодендроглиомы поражают более молодой возраст 20-35 лет.

Наиболее частые проявление клиническими симптомами являлись: головная боль – 80%, судорожные припадки – 64%, афатические нарушения - 19%, парезы конечностей - 19%. Частота поражения глиомами различных отделов головного мозга у взрослых пациентов составило: лобная доля – 18 больных (25%), височная – 15 больных (48%), теменная – 12 больных (39%), затылочная – 3 больных (9%), мозолистое тело – 1 больной (3%), подкорковые узлы – 1 больной (3%).

Поражение левого полушария преобладало над правым.

Период между первыми симптомами заболеваниями и госпитализацией больного, составляет несколько лет и больше, что говорит о слабой онконасторожности пациентов. Так же требуется улучшение работы поликлинических служб по выявлению опухолей ЦНС.

При всех операциях нами использовался микроскоп фирмы “Karl Zeiss”, навигационная система Stealth Station фирмы “Medtronik, ультразвуковой деструктор фирмы “Zëring”.

Использование навигационной системы позволяло эффективно планировать оперативное вмешательство и интраоперационное ориентирование, в особенности при удалении низкой степени злокачественности глиом, не имеющих границ и локализующихся в функциональной значимых зонах мозга, при удалении глубинно-расположенных опухолей.

Ультразвуковой деструктор-аспиратор позволяет радикальное удаление внутримозговых опухолей по границам, очерченным нейронавигатором, при минимальной травматизации окружающей ткани.

Все операции прошли без осложнений. Клиническая симптоматика в послеоперационном периоде оставалась минимальной, больные были активизированы уже на 2-3 сутки после операции, что позволяло уменьшить сроки госпитализации

Результаты и обсуждение: Основными принципами хирургического лечения является анатомическая доступность и физиологическая дозволенность операции, обеспечение качества жизни больных в послеоперационном периоде — без этих прогнозов проведение операции считается нецелесообразным

Заключение: Современные хирургические технологии предусматривают высокую точность инструментальных манипуляций, минимизацию хирургической травмы, максимальное сохранение мозговых структур, безопасность операций. При этом результативность лечения определяет качество жизни больных.

Использование современной нейрохирур-

гической техники: нейронавигации, ультразвукового диссектора, микроскопа, позволяет:

- уменьшить инвазивность хирургического лечения, за счет предоперационного планирование оптимального доступа к патологическому образованию с учетом функциональных важных зон и сосудов в месте хирургического воздействия;
- сократить площади трепанационного окно с возможностью проведения операции по типу «замочной скважины».
- современный комплекс хирургических инструментов уменьшает травматичность оперативного вмешательства при повышении радикальности удаления опухоли.

ЭНДОСКОПИЧЕСКАЯ ХИРУРГИЯ ОПУХОЛЕЙ ОСНОВНОЙ ПАЗУХИ КЛИНОВИДНОЙ КОСТИ С ИСПОЛЬЗОВАНИЕМ ИНТРАОПЕРАЦИОННОЙ НАВИГАЦИОННОЙ СИСТЕМЫ MEDTRONIC STEALTH STATION (КЛИНИЧЕСКИЕ НАБЛЮДЕНИЯ)

С.К. Акшулаков, Х.А. Мустафин, Н.А. Рыскельдиев, Д.К. Тельтаев, Г.И. Оленбай, А.Ж. Жумадильдина, М.Б. Молдахметов, К.К. Ахметов, Б.Г. Абдимажит, А.Е. Асаинова
Республиканский научный центр нейрохирургии, Астана, Казахстан

Актуальность. При удалении остеом и хондром из верхнечелюстной полости или из полости носа целесообразен трансмаксиллярный подход или операция Мура. При глубоком расположении опухоли в глазнице доступ к ней, по мнению некоторых авторов, может быть облегчен путем временной резекции наружной стенки глазницы. Использование трансназального и трансорального доступа дает возможность снизить травматичность оперативного вмешательства. Однако при этом имеется проблема визуализации операционного поля, что решается внедрением эндоскопической хирургии и интраоперационной навигационной системы Stelth Station фирмы Medtronic пр-ва USA.

Цель. Оценить роль высоких технологии в хирургии опухолей основной пазухи клиновидной кости.

Материалы и методы. С ноября 2008 г в нашем центре впервые в Центральной Азии осуществлены операции с использованием трансназального доступа. Прооперировано 2 пациента с опухолью основной пазухи клиновидной кости с применением ригидных эндоскопов с 0°,30°,45° углом обзора и использованием интраоперационной навигации

Результаты. Применение эндоскопической хирургии и использование интраоперационной навигационной системы позволяет:

- снизить риск развития интраоперационной ликвореи.
- позволяет в ранние сроки и с минимальной травматизацией больного сделать выводы о степени распространенности новообразования, его гистологической структуре, что существенно облегчает задачу нейрохирурга в выборе дальнейшей тактики, а так же полностью излечить больного.
- результаты проведенных операции указывают на явные преимущества функциональных эндоскопических операций перед "классическими" хирургическими вмешательствами. При этом в полной мере реализовывается принцип щадящей органосохраняющей хирургии, что является очень важным в деятельности любого хирурга.
- панорамный обзор полости клиновидной пазухи.
- визуализация нормальной ткани и опухоли
- определение радикальности удаления опухоли

Заключение: Применение эндоскопической техники и использование интраоперационной навигационной системы Stelth Station фирмы Medtronic в хирургии опухолей основной пазухи клиновидной кости дает возможность улучшить результаты лечения и снизить риск развития различных интра- и послеоперационных осложнений, рецидивов и летальности.

ВЛИЯНИЕ ПРЕПАРАТА «СОМАТУЛИН» НА ДИНАМИКУ ПСИХИЧЕСКИХ РАССТРОЙСТВ ПРИ АДЕНОМАХ ГИПОФИЗА, СОПРОВОЖДАЮЩИХСЯ АКРОМЕГАЛИЕЙ

С.К. Акшулаков, Н.Т. Измаилова, Д.К. Тельтаев
Республиканский научный центр нейрохирургии, Астана, Казахстан

Актуальность: При аденомах гипофиза, помимо неврологических, эндокринных и зрительных расстройств практически всегда развиваются психические нарушения. Причем это один из главных факторов социальной дезадаптации и инвалидизации таких больных. Коррекция психических расстройств является важной проблемой современной медицины. Исследования последних лет показывают связь психических нарушений и расстройств эндокринных функций, развивающиеся при аденомах гипофиза. В этом плане очень выгодно выглядит применение препаратов, направленных на коррекциию эндокринных нарушений, таких как синтетический аналог соматостатина «Соматулин» для лечения психических расстройств при аденомах гипофиза.

Цель исследования: определение эффективности применения ланреотида медленного высвобождения – препарата «Соматулин» в отношении психических расстройств у больных с аденомами гипофиза, сопровождающимися акромегалией.

Материалы и методы: изучены особенности психических нарушений у 31 больных с аденомами гипофиза, сопровождающимися акромегалией. Основным методом исследования являлся клинико-психопатологический, с применением ряда экспериментально-психологических методик. Соматулин назначался в дозе 30 мг в\м 1 раз в 2 недели на протяжении 2 месяцев.

Результаты и обсуждение:

Положительный клинический эффект в отношении психических нарушений в целом отмечен у 27 пациентов, что составило 83,87±6,6% всех больных. Наиболее четкий терапевтический эффект проявился через 8 недель после лечения препаратом «Соматулин». Особенно заметно уменьшились проявления тревоги, выявленные лишь у 1 больного и эмоциональной гиперестезии, сохранившиеся у 2 пациентов после лечения. Астенический синдром через 4 недели наблюдался у 11 больных (35,48±8,6%), а после 8 недель лечения сохранился у двоих больных (6,45±4,41%). Очень хорошо поддались коррекции и интеллектуально-мнестические нарушения. В меньшей степени редуцировались дисфорические расстройства и двигательно-волевые нарушения. Случаев отрицательной динамики клинической симптоматики не выявлено. У 5 больных (16,13±6,6%) наблюдалось сохранение имеющихся психопатологических расстройств на прежнем уровне на протяжении всей терапии. Из них 2 пациентки, у которых была выявлена негативная симптоматика в виде дисгармонии личности по типу регрессивной синтонности. У них наблюдались элементы эйфории и нарушение мышления по типу его обстоятельности. У обоих этих больных по данным МРТ исследования головного мозга имелись гигантские неоперабельные аденомы гипофиза с супра-, инфра- и ретроселлярным ростом, прорастанием в гипоталамическую область, основание лобных долей и дно III желудочка. Возможно, имеющиеся психические нарушения у этих пациенток являлись следствием больше органического поражения структур головного мозга, чем изменений эндокринной среды. Среди пациентов, у которых расстройства психики остались на том же уровне, что и до лечения наблюдался один больной с выраженной дисфорической депрессией.

Выводы: Выявлен положительный клинический эффект в отношении психических нарушений в процессе лечения препаратом «Соматулин». Полученные результаты позволяют утверждать о благоприятном эффекте Соматулина в отношении астенических, аффективных и интеллектуально-мнестических расстройств в структуре психических нарушений при аденомах гипофиза, сопровождающихся акромегалией.

ОПТИМИЗАЦИЯ ХИРУРГИЧЕСКОГО ЛЕЧЕНИЯ БАЗАЛЬНЫХ СУБФРОНТАЛЬНЫХ МЕНИНГИОМ

С.К. Акшулаков, Н.А. Рыскельдиев, С.Д. Карибай,
Г.И. Оленбай, Д.К. Тельтаев
Республиканский научный центр нейрохирургии, Астана, Казахстан

Актуальность: Особое место среди интракраниальных менингиом занимают базальные субфронтальные менингиомы. Локализация опухоли на основании черепа в непосредственной близости артериального круга большого мозга, черепных нервов и гипофиза значительно увеличивает риск хирургического вмешательства и послеоперационные осложнения.

Цель исследования: Оптимизация тактики хирургического лечения с учетом локализации опухоли и клинического течения болезни.

Материалы и методы: С сентября 2008 г., в начавшем функционировать Республиканском Научном Центре Нейрохирургии произведено 13 операции с базальными субфронтальными менингиомами (до 5-ти см в диаметре). По отношению к структурам П.Ч.Я. отмечалось следующее распределение опухолей: 7 больных с менингиомами бугорка турецкого седла (53,8%), 4- больных с менингиомами площадки основной кости (30,7%), 2 пациента с менингиомой ольфакторной ямки (15,3%). Превалировали женщины-11(84,6%), и лица трудоспособного возраста до 60 лет (84,6%).

Характерной клинической особенностью базальных субфронтальных менингиом является длительный бессимптомный период развития опухоли. Клинические симптомы появляются лишь в поздних стадиях заболевания, когда опухоль достигает значительных размеров. Большая часть больных поступает в поздние сроки от начала заболевания, анализ иногда составляет десятки лет. Большинство больных поступило с жалобами на периодические головные боли. Второй по частоте симптом заболевания – ухудшение зрения на один или оба глаза.

Результаты и обсуждение: Удаление менингиом осуществлять из бифронтального подхода с межполушарным доступом к основанию передней черепной ямки и хиазмально-селлярной области, обеспечивающего максимальную доступность для удаления субфронтальных менингиом под визуальным контролем всех этапов операции с применением ультразвукового отсоса, с помощью которого сохраняется целостность сосудов артериального круга большого мозга. В раннем послеоперационном периоде (на момент выписки больного из стационара), улучшение состояния и регресс симптоматики отмечено у 9 больных, не отмечено изменении у 3 больных. У одного больного отмечается амавроз.

Летальных исходов не было.

Заключение: За последние годы существенно увеличилось количество поступающих больных с субфронтальными менингиомами и расширились показания к их оперативному лечению. При этом учитывая большой технический прогресс развития в медицине, с применением иновационных технологии (ультразвуковой аспиратор, микрохирургический инструментарии) удалось снизить летальность и частоту тяжелых осложнении. Дальнейшее улучшение этих показателей может быть достигнуто с использования современных материалов и композиции для гемостаза и пластики дефектов основания черепа, а так же с усовершенствованием традиционных хирургических доступов.

ПРОФИЛАКТИКА И ЛЕЧЕНИЕ ЛИКВОРЕИ ПОСЛЕ ТРАНСНАЗАЛЬНОГО УДАЛЕНИЯ ОПУХОЛЕЙ ОСНОВАНИЯ ЧЕРЕПА

С.Н. Алексеев, А.Н. Шкарубо, Б.А. Кадашев
ГУ НИИ нейрохирургии им.акад.Н.Н.Бурденко, РАМН, Москва, Россия

Введение: одной из проблем трансназальной хирургии опухолей селлярной локализации является высокая частота интраоперационной (33,3%) и послеоперационной ликвореи (8,4%). Следствием этого является высокая частота развития базальных менингитов -до17% от числа больных с послеоперационными ликвореями, что существенно ухудшает результаты хирургического лечения.

Цель исследования: разработать новые методы герметизации основания черепа при трансназальном удалении опухолей основания черепа и оценить эффективность этих методов.

Материал и методы: оперирован 101 пациент с опухолями основания черепа (54 жен-щины, 47 мужчин) в возрасте от 9 до 67 лет:аденома гипофиза - 75, краниофарингиома -13, хордома - 11, пилоидная астроцитома -1, хондросаркома -1). У 66 пациентов (аденома гипофиза – 49, краниофарингиома – 12, хордома – 5) была проводена герметизация дефекта твердой мозговой оболочки (ТМО) турецкого седла по стандартной методике, с использованием гемостатической губки, «Тахокомба» и аутожира, в комбинации с баллон-катетером на основе базисной конструкции Ф.А.Сербиненко, а также оригиналь-ного баллона катетера конструкции Трунина-Шкарубо-Алексеева-Сербиненко. У 35 пациентов герметизация дефекта основания черепа выполнена с использованием микро-хирургической техники: 30 случаях на ТМО основания черепа накладывали микрошвы нитью 5-00, 4-00, а в 5 случаях при «несводимости» краев ТМО использовался свободный ауто-трансплантат– fascia lata, который фиксировался микрошвами к дефекту ТМО.

Результаты и обсуждение: послеопера-ционная ликворея среди пациентов, опери-рованных с использованием техники микрохи-рургического шва не наблюдалась (0%). При использовании баллон-катетера герметизация достигнута в 77,3% (41 пациент), у 15 пациентов (22,7%)операция оказалась неуспешной, в этих случаях проводились повторные операции с применением методики наложения микрошвов, или повторно использовалась жировая ткань , клеевая композиция и баллон-катетер. Во всех случаях повторные операции купировали ликворею.

Заключение: микрохирургические мето-ды герметизации основания черепа после трансназального удаления опухолей являются наиболее рациональными. Методика герметиза-ции с использованием баллон-катетера доста-точно эффективна при небольших дефектах ТМО. При рецидиве ликвореи, целесообразно использовать микрохирургические методы пластики.

ХИРУРГИЧЕСКОЕ ЛЕЧЕНИЕ РЕЦИДИВОВ МЕНИНГИОМ ГОЛОВНОГО МОЗГА

Д.Р. Алимов, Р.Т. Кадирбеков, Г.Н. Саидов
Республиканский научный центр нейрохирургии, Ташкент, Узбекистан

Менингиомы среди всех новообразований головного мозга занимают второе место после глиальных опухолей и составляют – от 13% до 20% . Чаще всего менингиомы диагностируются у лиц в возрасте 30-60 лет и почти не наблюдаются у лиц до 20 лет. Частота злокачественных менингиом колеблется в пределах от 1 до 9% от всех менингиом. Сроки выживаемости больных с атипичными менингиомами находятся в пределах от 1 года до 6 лет.

Оценка степени радикальности удаления менингиом головного мозга с момента операции оценивалась по частоте и срокам рецидивирования, продолженного роста в зависимости от степени радикальности удаления опухолей, их локализации, наличия измененной подлежащей кости (гиперостоза). Частота рецидивов опухоли через 5 лет после радикального хирургического лечения составляет 56-78%. Однако основное клинико-хирургическое значение имеют такие свойства менингиом, как инвазивность роста, степень малигнизации и способность к метастазированию.

Целью работы: является поиск возможности продления и улучшения качества жизни пациентам, прооперированным по поводу рецидива, а также продолженного роста менингиом головного мозга, с последующей химиолучевой терапией в онкологическом стационаре.

Материал и методы: За период с 2000 по 2008 годы в клинике Республиканского научного центра нейрохирургии произведены повторные операции 22 пациентам по поводу рецидива и продолженного роста менингиомы головного мозга в возрасте от 23 до 65 лет. В подавляющем количестве наблюдений (17 больных) менингиомы имели супратенториальную локализацию, и только у 4 больных опухоли локализовались субтенториально. Больные мужского пола составляли 8 (36,3%), женского -14(63,6%). Послеоперационная летальность у наших больных с атипичными менингиомами головного мозга составила 4 пациента.

При анализе полученных данных выявлен более быстрый темп развития клинической картины заболевания у больных с атипическими и злокачественными менингиомами головного мозга (средняя длительность заболевания около 10 месяцев), чем у больных с типическими менингиомами. В случаях, когда невозможно было полностью удалить образование по причине вовлечения в него магистральных артерий и черепно- мозговых нервов, оставшиеся участки опухоли коагулировались. Комплексный подход к лечению атипичных менингиом с обязательным применением лучевой и химиотерапии позволяет добиться увеличения продолжительности жизни больных и улучшить прогноз заболевания.

Результаты и обсуждение: Всем 22 больным было проведено комплексное обследование. Комплекс исследований, в том числе КТ и МРТ, позволил установить локализацию и характер патологического процесса, а также определить адекватное патогенетическое лечение. Неудовлетворительные результаты лечения заставляют нейрохирургов использовать новые методы в лечении этого вида новообразований: химиотерапия, иммунотерапия, гормонотерапия антагонистами прогестерона. Химиотерапия после операции такими препаратами, как адриамицин, винкристин, циклофосфамид позволяет увеличить выживаемость больных, снизить количество рецидивов, а также может являться адекватным методом лечения злокачественных менингиом.

Выводы:

Рецидивы типичных менингиом, на наш взгляд, можно считать переходным звеном в плане морфологии между типичными и атипичными менингиомами. Неоднозначным является вопрос о дальнейшей тактике ведения больных. Она зависит от радикальности операции и инвазивности процесса. Учитывая тот факт, что большинство менингиом-доброкачественные, необходимо изучение гистобиологических особенностей инфильтративных менингиом, что повлияет на тактику лечения. Возможно, у определенной группы больных будет обоснована послеоперационная лучевая терапия. Комплексный подход к лечению агрессивных менингиом с обязательным применением химиотерапевтических препаратов позволяет добиться увеличения продолжительности жизни больных и улучшить прогноз заболевания.

ТАКТИКА ХИРУРГИЧЕСКОГО ЛЕЧЕНИЯ ВНУТРИЖЕЛУДОЧКОВЫХ МЕНИНГИОМ ГОЛОВНОГО МОЗГА

Д.Р. Алимов, Р.Т. Кадирбеков, Б.А. Саидов, Г.Н. Саидов
Республиканский научный центр нейрохирургии, Ташкент, Узбекистан

Внутрижелудочковые менингиомы считаются довольно редким заболеванием и составляют 0,5-4,5% всех менингиом (Хачатрян В.А.,1991). В виду того, что внутрижелудочковые менингиомы в большинстве случаев доброкачественны и резистентны к лучевой и химиотерапии, основной метод их лечения - хирургическое удаление (Тиглиев Г.С.,1981). Первое успешное оперативное вмешательство по поводу менингиомы правого бокового желудочка осуществил W. Dandy в 1918 г. Данному заболеванию обычно подвержены лица преимущественно старше 30 лет, причем женщины - в 2 раза чаще мужчин (Jun G.L.,1988). Появление неврологической симптоматики, как правило, обусловлено вентрикуломегалией вследствие окклюзии ликворопроводящих путей либо в результате воздействия опухолевого узла на прилежащие зоны мозга. Известно, что степень выраженности клинических проявлений зависит, главным образом, от близости расположения опухоли к отверстию Монро, окклюзия которого (частичная или полная), в основном и определяет развитие внутричерепной гипертензии.

Вынужденное положение головы характерно для внутрижелудочковых подвижных опухолей, способных блокировать отверстия Монро. Опухоли, расположенные в полости □□□ желудочка, впервые также могут проявиться симптомами окклюзионной гидроцефалии. При этом степень неврологических расстройств в ряде случаев носит угрожающий жизни характер, вплоть до развития дислокационного синдрома, т.к. обусловлена блокадой основного пути ликворотока. Медленный рост менингиом объясняет часто длительный бессимптомный анамнез даже при опухолях больших и гигантских размеров. Появление паравентрикулярных симптомов чаще возникает на поздних стадиях заболевания и отражает воздействие опухоли на прилежащие мозговые образования. При менингиомах, распространяющихся в полости боковых желудочков, наиболее типичны двигательные и чувствительные нарушения, развитие отека диска зрительного нерва, гомонимная гемианопсия, речевые нарушения в виде смешанной афазии, эпилептические припадки с локальными судорогами в конечностях. В далеко зашедших случаях наблюдаются слуховые и вестибулярные нарушения, недостаточность функций V□ и V□□ черепных нервов. Поздние обращения позволяют выявить двигательные нарушения различной выраженности, изменения мышечного тонуса по экстрапирамидному типу, нередко обнаруживаются мозжечковые и вестибулярные симптомы.

Материалы и методы: В нашей клинике в период с 2000 по 2009г. прооперированны 13 больных с интравентрикулярными менингиомами, из которых значительная часть расположена в области боковых желудочков. Больные были разделены на 3 группы в зависимости от оперативного доступа и локализации опухоли. В первую группу вошли 3 больные им применяли подход к опухоли через верхнюю теменную дольку. Удаление опухоли проводили по вершине верхней теменной извилины, между постцентральной извилиной и теменно-затылочной бороздой. Преимуществами этого доступа низкий риск развития зрительных нарушений в послеоперационном периоде.

Во вторую группу вошли 6 больных им проводили резекцию затылочной доли при гигантских менингиомах бокового желудочка, распространяющихся в задний рог. У этих больных отмечалось гомонимная гемианопсия. К менингиомам, расположенным в области переднего рога бокового желудочка 4 больным проводили фронтальный доступ - третья группа. Удаление менингиомы производилось в задних отделах средней лобной извилины, что несет минимальный риск развития неврологического дефицита даже в доминантном полушарии.

Результаты и обсуждение: Послеоперационное внутрижелудочковое кровотечение – наиболее грозное осложнение, способное привести к гибели больного. Кровотечение обусловлено недостаточным контролем за состоянием гемостаза в ходе операции, нарушением венозного дренажа, следствием чего может явиться инфаркт перифокальной зоны и кровоизлияние в ложе удаленной опухоли. Сохранение дренирующих хориоидальных вен, а в некоторых случаях коагуляция сосудистого сплетения, позволили избежать данного осложнения у больных, оперированных в нашей клинике.

Выводы: Успешное лечение больных с интравентрикулярными менингиомами может быть достигнуто при комплексном подходе к диагностике и определению тактики хирургического лечения. Тщательная предоперационная оценка неврологических расстройств, топаграфоанатомические и биологические характеристики новообразования являются основными критериями для выбора оптимального хирургического доступа. При адекватном хирургическом подходе в значительной степени способствует снижению частоты послеоперационных осложнений, улучшению качества жизни оперируемых больных.

ЗРИТЕЛЬНЫЕ НАРУШЕНИЯ ПРИ ОПУХОЛЯХ ХИАЗМАЛЬНО-СЕЛЛЯРНОЙ ОБЛАСТИ

С.А. Аникин, В.Е. Олюшин, Т.Н. Фадеева, А.Ю. Улитин
Отделение опухолей головного и спинного мозга, Российский нейрохирургический институт им. проф. А.Л.Поленова, Санкт-Петербург, Россия

Самым частым клиническим проявлением опухолей хиазмально-селлярной области является хиазмальный синдром (снижение остроты зрения и/или дефекты поля зрения). В различной степени выраженности на момент поступления в нейроонкологический стационар он встречается у 94,1% больных.

Цель: Оценить зрительные нарушения у пациентов с опухолями хиазмально-селлярной области.

Опухоль хиазмально-селлярной области сдавливает хиазму и зрительные нервы, вызывая как правило медленно прогрессирующее снижение остроты зрения и чаще всего типичное выпадение поля зрения (битемпоральную гемианопсию). Восстановление зрительной функции происходит так же в разной степени и зависит от размера опухолевого узла, вида опухоли, сроков и тактики хирургического лечения.

Мы посчитали необходимым, учитывая частоту встречаемости, подвергнуть отдельному анализу структуру, характер и частоту зрительных нарушений.

В нашем исследовании жалобы на снижение остроты зрения и различные дефекты поля зрения, были выявлены у 94,1% больных с опухолью хиазмально-селлярной локализации, чаще снижение остроты зрения и изменение поля зрения было на оба глаза 55,4% и 84,1% пациентов соответственно. Крайними проявлением поражения части зрительного анализатора являлась полная слепота (амавроз), на момент поступления в специализированный стационар она была у 5 больных.

В клинических проявлениях при опухолях хиазмально-селлярной локализации наиболее часто встречается хиазмальный синдром, в наших наблюдениях он в различной степени выраженности присутствовал у 94,1% пациентов. В качестве первого симптома снижение остроты зрения и изменение границ поля зрения у пациентов с опухолью ХСО отмечалось у 45,5% больных, хотя изолированные зрительные нарушения встречались только у 15,8% пациентов.

У 145 пациентов в нашей серии наблюдений удалось провести более детальное нейроофтальмологическое обследование с определением остроты зрения, границ поля зрения и изменения на глазном дне. Для большей наглядности из-за сложности оценки зрительных нарушений мы изучали изменения остроты зрения и дефекты поля зрения на каждый глаз в отдельности (в сумме 289 глаз в наших группах больных, одно глазное яблоко было заменено протезом из-за травмы в детском возрасте).

Довольно низкая острота зрения с коррекцией (менее чем 0,1, а так же движения руки у лица и неясное светоощущение) отмечались у 55,4% глаз больных, на момент поступления в стационар полная слепота встречалась у 9,4%. Слепота на оба глаза была диагностирована у 3,0% больных. Острота зрения с коррекцией (более чем на 0,4) хотя бы на один глаз отмечена менее чем у трети больных в наших группах наблюдений.

Различные изменения поля зрения были отмечены у большого числа больных 85,1% пациентов, у 5 больных оценить данный параметр нам не представилось возможным по причине выраженных интеллектуально-мнестических нарушений, психических нарушений или тяжёлого состояния пациента на момент поступления в стационар. Самым частым дефектом поля зрения была полная или частичная височная гемианопсия, встречалась у 45,5% глаз больных; сужение по всем меридианам – 3,5%; сужение по всем меридианам больше в носовой половине 12,9%; остаточное поле зрения – 12,9% глаз больных.

Простая атрофия диска зрительного нерва, как следствие длительного воздействия на зрительные нервы и хиазму была выявлена у 44,6% глаз пациентов, у 40,6% пациента была двухсторонняя атрофия, а у 7,9% – односторонняя (простая атрофия и неизменённое глазное дно – 3 больных; простая атрофия на одном глазу и застойный сосок диска зрительного нерва на другом глазу (симптом Фостера-Кеннеди) – 5 пациентов. Застойные соски дисков зрительных нервов, как следствие и признаки внутричерепной гипертензии, были выявлены у 8,9% глаз больных. Побледнение дисков зрительных нервов присутствовало у 12,9% глаз пациентов. Вторичная атрофия была выявлена у 1,0% глаз. В 5 случаях оценить состояние глазного дна нам не представилось возможным из-за непрозрачности сред глаза.

ПРИМЕНЕНИЕ ИНТРАОПЕРАЦИОННОГО МОНИТОРИНГА ЗРИТЕЛЬНЫХ ВЫЗВАННЫХ ПОТЕНЦИАЛОВ В ХИРУРГИИ ОПУХОЛЕЙ ХИАЗМАЛЬНО-СЕЛЛЯРНОЙ ОБЛАСТИ

С.А. Аникин, В.Е. Олюшин, Т.Н. Фадеева, А.Ю. Улитин
Российский научно – исследовательский нейрохирургический институт им. проф. А.Л. Поленова, Санкт-Петербург, Россия

Применение интраоперационного мониторинга зрительных вызванных потенциалов на всех этапах операции при удалении опухолей хиазмально-селлярной области уменьшает количество нейроофтальмологических осложнений в раннем послеоперационном периоде в среднем в 1,3 раза.

Опухоли хиазмально-селлярной области (аденомы гипофиза, краниофарингиомы, менингиомы селлярной области) встречаются довольно часто: так аденомы гипофиза составляют от 6,7 до 18% среди первичных опухолей головного мозга, а менингиомы бугорка турецкого седла составляют от 7 до 9% всех менингиом головного мозга или ¼ часть базальных менингиом. Опухоли хиазмально-селлярной области поражают преимущественно людей трудоспособного возраста. Расположение опухоли в непосредственной близости к зрительным нервам и хиазме, образованиям дна III желудочка, а также внутренним сонным артериям и её магистральным ветвям обуславливает клиническую картину заболевания и исключительную сложность хирургического лечения этих больных. Развивающиеся нарушения зрительных функций, а также эндокринные нарушения являются основными причинами снижения трудоспособности.

Остаётся довольно высоким число осложнений при опухолях этой локализации. На современном этапе развития нейрохирургии и нейроанестезиологии частота развития осложнений после удаления опухолей селлярного региона составляет 13-18% в зависимости от гистологии, размеров и направления роста опухоли.

Из-за медленного роста и доброкачественного течения опухоли хиазмально-селлярной области часто диагностируются лишь достигнув больших размеров. Локализация данной группы новообразований предопределяет их своеобразную симптоматику, в которой ведущее место занимают зрительные расстройства и эндокринные нарушения.

Работа основана на анализе комплексного исследования 145 больных с опухолями хиазмально-селлярной области, наблюдавшихся в отделение опухолей головного и спинного мозга РНХИ им. проф. А.Л. Поленова в период с 2004 по 2008 г. Возраст больных колебался от 18 до 74 лет. Женщин было 91, мужчин - 54. Преобладало количество больных в возрастном интервале от 20 до 59 лет – 110 (75,9%) человек.

Все пациенты были разделены на две группы: 1-я группа, (контрольная) 101 больных: аденома гипофиза – 56 (56,4%) наблюдений; менингиома селлярной локализации (ольфакторной ямки, диафрагмы и бугорка турецкого седла, площадки клиновидной кости) – 30 (30,3%); краниофарингиома – 15 (15,3%); 2-я группа, применялся интраоперационный мониторинг зрительных вызванных потенциалов, 44 человека: у больных с аденомой гипофиза – 17 (38,6%) наблюдений; с менингиомой селлярной локализации – 19 (43,2%); с краниофарингиомой – 8 (18,2%).

Группы пациентов были репрезентативны по полу, возрасту, размеру объёмного образования, степени офтальмологических и неврологических выпадений.

Постоянный мониторинг зрительных вызванных потенциалов позволяет оценивать изменение состояния зрительной функции и прогнозировать её изменение в послеоперационном периоде.

Во время операции в хиазмально-селлярной области сохранение функции зрительных нервов является первостепенной задачей. Нужно учесть, что зрительные нервы очень чувствительны к любым манипуляциям, в особенности с использованием биполярной коагуляции и в них легко возникает нарушение кровообращения.

Применение методики интраоперационного нейрофизиологического мониторинга позволяет прогнозировать динамику зрительных функций в послеоперационном периоде и избежать их ухудшения часто в ущерб радикальности удаления опухоли. В группе пациентов у которых применялся интраоперационный мониторинг зрительных вызванных потенциалов улучшение зрения в послеоперационном периоде была в среднем 1,3 раза чаще, чем в контрольной группе, наиболее существенная разница была у пациентов с менингиомой селлярной области.

КРАНИООРБИТАЛЬНЫЕ КСАНТОГРАНУЛЕМЫ

А.И. Белов, В.А. Черекаев, Л.В. Шишкина, Д.А. Гольбин,
А.Г. Винокуров, А.Е. Подопригора, П.А. Кудрявцева, Кадашева А.Б.
ГУ НИИ нейрохирургии им. акад. Н.Н. Бурденко РАМН, Москва, Россия

Ксантогранулемы согласно классификации опухолей мягких тканей ВОЗ (1994) относят к доброкачественным фиброгистиоцитарным опухолям. Burger P.C. (1993) в классификации опухолей ЦНС рассматривает ксантогранулемы в разделе реактивных и воспалительных опухолеподобных поражений. В дерматологической практике ксантогранулемы относят к гистиоцитозам (2004). Последняя классификация опухолей мягких тканей ВОЗ (2002), не включает ксантогранулемы в группу опухолей. Таким образом, гистогенез этого редкого поражения неоднозначен.

Микроскопически ксантогранулемы представлены крупными гистиоцитами с пенистой цитоплазмой, содержащей липиды, группы клеток окружены пучками коллагеновых волокон. Характерно внеклеточное выпадение кристаллов холестерина с гигантоклеточной реакцией, что и определяет название гранулемы.

Ксантогранулемы крайне редко встречаются в нейрохирургической практике. Они могут возникать в виде одиночного очага, либо на фоне ряда системных заболеваний, сопровождающихся ксантоматозом (гистиоцитоз Х, гиперлипопротеинемии, болезни Эрдгейма-Честера (редко встречающийся гистиоцитоз, не связанный с клетками Лангерганса), Хенда-Шюллера-Крисчена (син.: распространенный хронический гистиоцитоз), Вебера-Крисчена (син.: лихорадящий ненагнаивающийся рецидивирующий панникулит), диссеминированная ксантома, злокачественная фиброзная гистиоцитома и др.). Источником ксантогранулем могут быть соединительные ткани, содержащие гистиоциты или полипотентные клетки, из которых возможно образование гистиоцитов. Интракраниальные ксантогранулемы подразделяют на две группы: ксантогранулемы сосудистых сплетений (хориоидальные) и оболочечные (дуральные) ксантогранулемы. Краниоорбитальные ксантогранулемы встречаются редко и проявляются на относительно ранней стадии из-за объемного воздействия на содержимое орбиты.

Материалы и методы: В Институте нейрохирургии было с 1999 по 2006 год обследовано и оперировано 4 больных с краниоорбитальными ксантогранулемами в возрасте 35, 35, 47 и 49 лет соответственно. Все больные мужского пола, во всех наблюдениях опухоль располагалась в верхнелатеральных отделах крыши орбиты. У 3 больных объемное образование располагалась слева, у одного справа. Зрительные функции у 2 больных были в пределах нормы, у 2 больных острота зрения была снижена до 0,5. Поля зрения в пределах нормы у всех больных. Экзофтальм составлял от 1 до 5 мм. Глазодвигательные нарушения были у 2 больных. На глазном дне диски зрительных нервов розовые, границы четкие, у одного больного с остротой зрения 0,5 имелись складки мембраны Бруха в центральной области. Таким образом, у всех больных имелась клиника объемного воздействия орбиты без воздействия на зрительный нерв; острота зрения была снижена за счет сдавления глазного яблока.

На КТ ксантогранулемы представлены как гетерогенное образование, которое может гипо-, изо или гиперденсным, характерно равномерное накопление контраста; при МРТ в режиме Т1 ксантогранулемы гиперинтенсивны, в режиме Т2– гетерогенны, характерно выраженное контрастирование. Все больные были оперированы, у двоих больных опухоль была удалена через разрушенную чешую лобной кости, у двоих разрушенную крышу глазницы.

Результаты: Во всех наблюдениях опухоль по данным КТ удалена полностью. У 2 больных с остротой зрения 0,5 отмечалось улучшение зрительных функций после операции до 0,6 и 1,0. У 2 больных с нормальной остротой зрения зрительные функции без изменений. Нарастание глазодвигательных нарушений было у 3 больных. У одного больного регресс глазодвигательных нарушений отмечен через 10 дней после операции, у 2 больных при осмотре офтальмолога через 1 год движения глаз были в полном объеме. Регресс экзофтальма произошел после операции у всех больных.

Опции лечения ксантогранулем включают прямое хирургическое удаление, а также консервативные методы воздействия – низкодозное облучение, глюкокортикостероиды. Оптимальный способ лечения – тотальное удаление, которое позволяет достичь хорошего результата при солитарных ксантогранулемах; лучевая терапия малоэффективна.

АЛГОРИТМИЧЕСКОЕ ВЫЯВЛЕНИЕ КЛИНИКО-ЭЛЕКТРОЭНЦЕФАЛОГРАФИЧЕСКИХ СИМПТОМОКОМПЛЕКСОВ РИСКА ОПЕРАТИВНОГО ВМЕШАТЕЛЬСТВА У БОЛЬНЫХ С НЕЙРОЭПИТЕЛИАЛЬНЫМИ ОПУХОЛЯМИ III ЖЕЛУДОЧКА

И.А.Воронина, В.Г.Воронов
НИИ Нейрохирургии им. акад. Н.Н.Бурденко, РАМН, Москва, Россия

Объективизация повышенного риска лечебного вмешательства у нейрохирургических больных представляет собой сложную, недостаточно разработанную проблему нейрохирургической практики.

Целью исследования явилась оценка риска хирургического вмешательства у больных с нейроэпителиальными опухолями III желудочка на основе алгоритмического выявления дооперационных клинико-энцефалографических и интраоперационных (СК) риска оперативного вмешательства.

Проведен анализ 89 больных с нейроэпителиальными опухолями III желудочка, находившихся на лечении в НИИ нейрохирургии им. акад. Н. Н. Бурденко РАМН с 1991 по 2006 г.г. Распределение больных по анатомо-топографическим вариантам было следующим: опухоли гипоталамуса и дна III желудочка (27), передних (19) и задних отделов III желудочка (24), распространенные опухоли, тампонирующие его полость (19). Радикальное удаление осуществлено было у 58, осложненное течение - у 49 больных. Риск операции отождествлялся с вероятностью развития осложненного течения раннего послеоперационного периода. Под этим событием понималось усугубление стойких патологических симптомов, имевших место до операции и/или появление новых патологических симптомов.

Для алгоритмического выявления применены недавно разработанные методы интеллектуальной обработки данных (data mining), конкретно - методика выявления ассоциативных правил, адаптированная к решаемой задаче с соответствующей переработкой алгоритма [Авторское свидетельство о гос. регистрации программы для ЭВМ. № 2008615256 от 31 октября 2008]. Применение программы позволило дать количественную оценку прогностическим СК риска оперативного вмешательства с вычислением стандартного набора показателей - отношения рисков, чувствительности и специфичности и их 95% доверительных интервалов, что невозможно осуществить неформальными методами.

Отношение рисков показывает возрастание частоты риска при наличии прогностического СК по сравнению с его отсутствием, чувствительность - долю больных с правильным распознаванием риска при наличии прогностического СК, а специфичность - долю больных без прогностического СК среди всех больных, не имеющих риска. Результатом решения задачи является выявленные по установленному критерию оптимальный СК и ближайшие к нему (их число задается пользователем). В исходной таблице имелось 567 колонок (по числу признаков), где были формализованы клинические, анатомо- топографические, гистологические, электроэнцефалографические, интраоперационные данные, вариант течения раннего послеоперационного периода (исход оперативного вмешательства).

Для разных анатомо-топографических вариантов нейроэпителиальных опухолей III желудочка (передних, задних отделов, дна, распространенных, тампонирующих его полость) выявлены различные клинико-ЭЭГ СК риска оперативного вмешательства. Характеристики выявленных (по критерию максимального отношения рисков) прогностических дооперационных СК показывают, что их наличие отражает возрастание риска оперативных вмешательств от 2,75 до 8, 25 раз. Для повышения точности прогнозирования существующая база может быть дополнена данными УЗДГ исследований, гормонального, иммунологического статуса и т.д.

Изолированно оценен риск интраоперационных факторов (признаки злокачественности, радикальность удаления опухоли, возможные осложнения - кровотечение, острый отек мозга, пневмоцефалия). Они в меньшей степени, чем клинико-ЭЭГ СК определяют течение раннего послеоперационного периода по критерию максимального отношения рисков (от 1,59 до 1,74).

Методика прогнозирования риска нейрохирургического вмешательства позволяет выявлять информативные СК, наличие которых в разы отражает повышение вероятности неблагоприятного исхода. Выявленные прогностические дооперационные СК риска хирургического вмешательства у больных с нейроэпителиальными опухолями III желудочка могут быть использованы для принятия решения по тактике нейрохирургического лечения и предоперационной подготовки таких больных.

ВИДЕОЭНДОСКОПИЧЕСКАЯ АССИСТЕНЦИЯ В ХИРУРГИИ АДЕНОМ ГИПОФИЗА

И.В. Гладков, С.В. Голеусов
Республиканский Научный Центр Нейрохирургии
Ташкент, Узбекистан

Несмотря на то, что для удаления аденомы гипофиза широко применяются малотравматичные подходы с использованием микрохирургической техники и современных оптических приборов, проблемы лечения аденом гипофиза все еще далека от своего разрешения. Относительными недостатками транссептально-транссфеноидального доступа являются возможность развития назальной ликвореи и менингита в послеоперационном периоде, а также невозможность полного удаления опухоли при большом супраселлярном компоненте. Использование видеоэндоскопического контроля в последние годы стало обязательным условием транссфеноидального удаления аденом гипофиза, так как позволяет обеспечить панорамный обзор операционного поля с визуализацией структур опухоли.

За период 2008-2009гг. в клинике прооперировано 10 пациентов по поводу макроаденомы гипофиза транссептально-транссфеноидальным доступом. Во время каждого оперативного вмешательства проводилась видеоэндоскопическая ассистенция, начиная с гемитрансфикционного разреза и заканчивая пластикой верхней стенки основной пазухи. Для видеоэндоскопического контроля использовался ригидный эндоскоп с наружным диаметром 4,0 мм и оптикой 30 и 70 град. С помощью торцевой оптики достигнута оптимизация доступа в виде сокращения времени вмешательства, за счет хорошей визуализации внутриносовых анатомических структур. При наличие затруднения доступа к клиновидной пазухе превентивно выполнялись корригирующие вмешательства на структурах в полости носа. Для оценки радикальности удаления аденомы всем пациентам в дооперационном и послеоперационном периоде поводилась магнитно-резонансная томография головного мозга и околоносовых пазух. У одной пациентки отмечалось осложнение в виде кровоизлияния в остатки супраселлярной части опухоли, врастающей в полость кавернозного синуса. Удалить эту часть опухоли, визуализированную интраоперационно по техническим причинам не представлялось возможным. Ни у одного больного, оперированного с применением видеоэндоскопического контроля в послеоперационном периоде не отмечалось назальной ликвореи и менингита.

Таким образом, использование видеоэндоскопического контроля во время каждого этапа оперативного вмешательства позволяет не только сократить время операции, но и обеспечить панорамный обзор с максимально радикальным удалением опухоли, а проводимая первичная пластика дефекта верхней стенки основной пазухи, существенно снизить риск развития назальной ликвореи, менингита в раннем и позднем послеоперационном периодах.

ЗАБОЛЕВАЕМОСТЬ ЗЛОКАЧЕСТВЕННЫМИ ОПУХОЛЯМИ ГОЛОВНОГО МОЗГА У ДЕТЕЙ В КАЗАХСТАНЕ

Е.К. Дюсембеков
Кафедра нейрохирургии, Алматинский государственный институт усовершенствования врачей, Казахский НИИ онкологии и радиологии, Алматы, Казахстан

Опухоли центральной нервной системы (ЦНС) в структуре онкологических заболеваний у детей составляют 14 - 20%. Опухоли головного мозга встречаются значительно чаще (95-97%) чем спинного.

Согласно данным Международного агентства по изучению рака (МАИР) стандартизованные показатели заболеваемости опухолями ЦНС в различных странах варьируют от 0,42 до 3,37 случаев на 100 тыс. детского населения. Чаще заболевают мальчики в возрасте до 10 лет. По своей гистологической принадлежности преобладают опухоли нейроэпителиального происхождения - 66% случаев.

Распространенность заболевания имеет довольно четкую связь с регионом проживания. В странах Африки этот показатель равен 0,42-0,49000, Китае – 1,99000, Японии – 2,41000, США – 2,93000, Дании – 3,10000, Швеции – 3,37000. Лидирующее место по заболеваемости опухолями головного мозга у детей встречаются в ФРГ, Швеции, Новой Зеландии и Финляндии.

В странах бывшего СССР заболеваемость опухолями головного мозга у детей колеблется от 2,7000 в Белоруссии до 0,12000 в Кыргызстане.

В Казахстане опухоли головного мозга у детей на протяжении многих лет стабильно занимают второе место в структуре онкологической патологии детского возраста и составляют 11%.

Цель исследования: изучение частоты встречаемости опухолей головного мозга у детей в Республике.

Использованы следующие материалы:

- учетно-отчетные документы: извещения о больных (Ф-090У), истории болезни Республиканского нейрохирургического центра (ГКБ № 7 г. Алматы) и Казахского НИИ онкологии и радиологии за период 2000-2004гг.;
- данные Национального комитета статистики Республики Казахстан за период 2000-2004гг. о составе и численности детского населения.

В исследование включены гистологически верифицированные случаи впервые заболевших и выявленных больных в возрасте от 0 до 14 лет со злокачественными опухолями головного мозга.

Основные показатели вычислены по общепринятым методам медицинской статистики.

Результаты и обсуждение: За период 2000-2004гг. (5 лет) на территории Республики Казахстан выявлено 243 ребенка заболевших злокачественными опухолями головного мозга.

Мальчиков было 131 (54%), девочек 112 (46%).

Несколько чаще болели дети в возрасте 10-14 лет (95 больных – 39%), реже в возрасте 5-9 лет (91 больной – 37%) и еще реже в возрасте 0-4 года (57 больных – 24%).

Выравненные показатели заболеваемости впервые выявленными ЗОГМ среди детского населения Республики в целом в 2000г. составили 1,12 на 100 тыс. детского населения, в 2001г. – 1,4, в 2002г. – 1,39, в 2003г. – 1,16, в 2004г. – 1,16. Выраженной динамики по годам не наблюдается. Однако среднегодовой показатель временного интервала 2000-2004гг. равен 1,24000. Это выше, чем в предыдущих годах (1,1000 за период 1980-1999гг.).

По своей гистологической принадлежности злокачественные опухоли распределились на несколько групп:

- медуллобластома – 40%;
- анапластическая астроцитома – 25%;
- глиобластома – 10%;
- анапластическая эпендимома – 7%;
- прочие (хориоидкарцинома, злокачественная тератома, эмбриональный рак и пр.) – 18%.

При изучении распространенности ЗОГМ у детей по регионам Республики выявлены существенные различия показателей заболеваемости.

Обращают на себя внимание очень высокие показатели заболеваемости в Павлодарской области (3,0000) и довольно низкие в Актюбинской (0,1000) и Жамбылской (0,3000) областях. Эти данные расходятся с исследованиями предыдущих годов. Выявить причины такой выраженной разницы заболеваемости ЗОГМ между регионами Республики можно только после более детального исследования этих областей, включающего в себя районное проживание заболевших детей, качество медицинской помощи (оснащение диагностическим оборудованием, наличие подготовленных кадров и специализированных подразделений),

культурный, образовательный, финансовый уровень населения и т.д. Возможно, после этого появится основание для формирования «этиологических гипотез».

Таким образом, заболеваемость злокачественными опухолями головного мозга у детей Республики Казахстан в целом на протяжении 20 лет увеличилась с 0,5000 (1980г.) до 1,1000 к 2004 году. За период 2000-2004гг. среднегодовой показатель заболеваемости ЗОГМ составил 1,24 на 100 тыс. детского населения, что на 0,25 выше чем за предыдущие 20 лет.

Выявлена выраженная неравномерность распространения ЗОГМ у детей по регионам Республики. Наиболее часто это заболевание встречается в Павлодарской области (3,0000), реже встречается в Жамбылской (0,3000) области, еще реже в Актюбинской (0,1000).

ЗАБОЛЕВАЕМОСТЬ МУЖЧИН И ЖЕНЩИН ЗЛОКАЧЕСТВЕННЫМИ ОПУХОЛЯМИ ГОЛОВНОГО МОЗГА В РЕСПУБЛИКЕ КАЗАХСТАН

Е.К. Дюсембеков
Кафедра нейрохирургии, Алматинский государственный институт усовершенствования врачей, Алматы, Казахстан

Цель исследования: определить уровни и динамику заболеваемости злокачественными новообразованиями головного мозга (ЗНГМ) в Казахстане и в его регионах.

Материалы и методы: В качестве объекта исследования приняты 4543 случая гистологически верифицированных злокачественных новообразований головного мозга Республики Казахстан за период 1996 – 2005 гг. Рассчитаны материалы в целом по республике, по областям и городам республиканского значения (Астана и Алматы), а также – по полу. При обработке и анализе данных использован метод математической вариационной статистики и программное обеспечение (Excel, SPSS).

Результаты и обсуждение: В период с 1996 по 2002 и 2005 годы выявлен выраженный рост заболеваемости ЗНГМ в среднем по Республике Казахстан в 1,8 раза. С 2000 до 2005 года зарегистрированы высокие, в сравнении с 1996 годом, и стабильные показатели. При этом среднее значение показателя относительно невысокое и составляет 3,0 ± 0,04. Однако, начиная с 2001 года, заболеваемость, как правило, выше этого уровня.

По усредненным за 10 лет данным, наиболее высокие уровни заболеваемости (от 4,2 до 5,8 на 100000 населения), существенно превышающие средний по республике, имеют место в Кызылординской, Павлодарской, Восточно-Казахстанской областях и г. Алматы.

При среднем значении заболеваемости среди мужчин за 10 лет 3,3 ± 0,07 случая на 100000 мужского населения отмечен рост заболеваемости более чем в 2 раза (до 4,2 ± 0,24 против 2,0± 0,17, $p < 0,001$). Характерны высокие и сравнительно стабильные показатели в период 2003 – 2005 годов. Наиболее высокие уровни (от 4,4 до 5,8) заболеваемости, существенно превышающие средний по республике, отмечены по Кызылординской области, г. Алматы, Павлодарской, Восточно-Казахстанской и Северо-Казахстанской областям. При этом наиболее значимое увеличение показателя установлено среди мужчин Кызылординской области – в 5 раз, в Павлодарской области – в 3,4 раза, в Восточно-Казахстанской области – в 2 раза и в г. Алматы – до 1,8 раза.

При средней за 10 лет заболеваемости женщин по республике 2,7 ± 0,06 случаев на 100000 женского населения установлен существенный рост заболеваемости с 1,9 ± 0,15 в 1996 году до 3,3 ± 0,20 в 2005 году. Наиболее высокие уровни заболеваемости, существенно превышающие средние по Республике, как и у мужчин отмечены по Кызылординской области (5,8 ± 0,44) и г. Алматы (4,5 ± 0,27). Наиболее значимое увеличение показателя установлено в Кызылординской области – в 11 раз, в Павлодарской области – в 3,3 раза.

В целом по республике, по усредненным за 10 лет данным, заболеваемость ЗНГМ мужчин выше, чем женщин при соотношении заболеваемости мужчины/женщины как 1,2 : 1,0. Наиболее выражены и достигают различия в 1,5 раза показатели по Восточно-Казахстанской области, Павлодарской – в 1,3 раза.

При планировании и организации деятельности по выявлению заболеваний и оказанию медицинской помощи при ЗНГМ следует учитывать рост заболеваемости ЗНГМ в целом по республике, выраженные различия в уровнях заболеваемости между отдельными регионами, а также мужчинами и женщинами.

ЭКСПРЕСС ПАТОМОРФОЛОГИЧЕСКАЯ ДИАГНОСТИКА ОПУХОЛЕЙ ЦНС

Б.Б.Жетписбаев, Л.М.Абдрахманова
Республиканский научный центр нейрохирургии, Астана, Казахстан

Несмотря на большие достижения в онкологии, в том числе и нейроонкологии, во многом обусловленные современными методами исследования с помощью рентгеновской компьютерной томографии и магнитно-резонансной томографии, метод патоморфологической верификации опухолей по-прежнему остается и, по-видимому, долгое время будет оставаться едва ли не решающим для определения как тактики (объем оперативного вмешательства), так и стратегии (прогноз, лучевая и иная терапия, повторные хирургические вмешательства и т.д.) в лечении этой группы больных. С целью срочной интраоперационной диагностики опухолей ЦНС, с последующим определением тактики и объема хирургического вмешательства впервые в Казахстане в условиях Патологоанатомического отделения АО «Республиканский научный центр нейрохирургии» г.Астаны создана экспресс патоморфологическая лаборатория исследования опухолей ЦНС. Лаборатория оснащена современным оборудованием фирмы «CARL ZEISS», которое соответствует мировым стандартам. Приготовление экспресс-гистологических препаратов осуществляется криостатом (Microm 550) который обуславливает глубокую заморозку образца тканей с последующей качественной резкой биоматериала. Для фиксации с последующим быстрым замораживанием образцов опухолевой ткани используется криоспрей Neg-50. Микроскопия осуществляется бинокулярным микроскопом (Axioskop 40, Carl Zeiss, Germany). Микроскоп имеет цифровую фотокамеру с выводом изображения на монитор компьютера, что позволяет через услуги интернета осуществлять консультации с передовыми патологоанатомическими отделениями города Астаны и даже странами ближнего и дальнего зарубежья.

За 11 месяцев работы Патологоанатомическим отделением исследовано 48 срочных интраоперационных биопсий. Злокачественный неопластический процесс ЦНС диагностирован в 14 случаях (29,1%), доброкачественные опухоли ЦНС имели место в 29 случаях (60,5%) и метастатический опухолевый рост в ЦНС в 5 случаях (10,4%).

Таким образом, организованная в условиях Патологоанатомического отделения АО «Республиканский научный центр нейрохирургии» г.Астаны экспресс-патоморфологическая лаборатория послужит источником дальнейшего развития науки, повышения практической квалификации врачей нейрохирургов.

ПРИМЕНЕНИЕ СЕВОРАНА ПРИ СУПРАТЕНТОРИАЛЬНЫХ И ИНФРАТЕНТОРИАЛЬНЫХ ОПУХОЛЯХ ГОЛОВНОГО МОЗГА

А.Ш. Жумадилов, М.А. Нурдинов, С.Д. Карибай, Р.И. Ахметжанов
Республиканский научный центр нейрохирургии, Астана, Казахстан

Новые, усовершенствованные методы анестезии, а так же эволюция знаний о влиянии анестезии на функции ЦНС в немалой мере способствовали успехам современной нейрохирургии. Сегодня для нейроанестезии особую перспективу имеют те лекарственные средства, которые оказывают благоприятное воздействие на ЦНС с быстрым началом действия, короткой продолжительностью и возможностью продления эффекта повторным введением при минимальной кумуляции, что важно для быстрого пробуждения и безотлагательного проведения неврологического осмотра пациента.

Цель исследования: сравнительная клиническая оценка безопасности и эффективности анестезии с использованием севорана и изофлюрана для поддержания анестезии у пациентов с инфра- и супратенториальными опухолями головного мозга без признаков гипертензионного синдрома.

Материалы и методы: обследовано 60 пациентов (М - 32, Ж - 28; ASA 2 – 3 ст). Больные были разделены на две группы. В первой группе (n=27) для поддержания анестезии использовали севоран с кислородом. Во второй группе (n=33) для поддержания анестезии использовали изофлюран с кислородом. Кроме стандартного мониторинга осуществляли инвазивное измерение АД, мониторинг ETCO2 после определения градиента между PaCO2 и ETCO2. Темп восстановления психомоторных функций, время до экстубации, частота нежелательных эффектов.

Результаты: в первой группе время до экстубации составило 9,8 ± 1,7 минут, открывание глаз на 10,1 ± 1,2 минуте, выполнение устных команд на 12,1 ± 2,2 минуте. Среднее артериальное давление (САД) снижалось с 88 ± 13,5 до 76,1 ± 7,2мм.рт.ст. при ($p<0.05$), увеличение ЧСС с 73 ± 11,2 до 78 ± 6,3 в мин при ($p<0.05$). До вскрытия твердой мозговой оболочки (ТМО) скорость введения фентанила составила от 0,03 до 0,037мкг/кг/мин. Быстрый подъем и снижение минимальной альвеолярной концентрации (МАК) без дополнительных вмешательств (гипервентиляция, увеличение потока свежего газа). У трех пациентов с ишемической болезнью сердца (ИБС) по сравнению с дооперационным периодом отклонений ЭКГ во время и после наркоза не наблюдалось. Недеполяризующий блок миорелаксанта (ардуан) севоран пролонгировал до 227 ± 23 минут.

Во второй группе время до экстубации составило 13,9 ± 1,4 минуты, открывание глаз на 14,8 ± 1,5 минуте, выполнение устных команд на 16,2 ± 1,8 минуте. Среднее артериальное давление (САД) снижалось с 89 ± 12,7 до 71,3 ± 10,2 мм.рт.ст. при ($p<0.05$), увеличение ЧСС с 72 ± 12,1 до 82 ± 9,5 в мин при ($p<0.05$). До вскрытия твердой мозговой оболочки (ТМО) скорость введения фентанила составила от 0,02 до 0,025мкг/кг/мин. Для быстрого подъема и снижение МАК требовалось увеличение потока свежего газа и гипервентиляция. Из 5-ти пациентов с ИБС в 2-х случаях на основном этапе операции отмечались единичные предсердные экстрасистолы. Недеполяризующий блок миорелаксанта (ардуан) изофлюран пролонгировал до 265 ± 34 минут.

Злокачественную гипертермию, тошноту, рвоту и потребность в ранней аналгезии в обеих группах не наблюдали.

Выводы: севоран обеспечивает более высокую управляемость и быстрый выход из наркоза. У пациентов с ИБС для поддержания анестезии показан севоран. Недеполяризующий блок у изофлюрана сильнее. Мощность изофлюрана в смеси с кислородом (при соблюдении допустимых значений МАК для севорана и изофлюрана которые не приводили к подъему ВЧД) была выше, чем у севорана.

РЕЗУЛЬТАТЫ ХИРУРГИИ МЕНИНГИОМ ОСНОВАНИЯ ЧЕРЕПА С ИСПОЛЬЗОВАНИЕМ ЛАЗЕРНЫХ ТЕХНОЛОГИЙ В РАННЕМ И ПОЗДНЕМ ПОСЛЕОПЕРАЦИОННОМ ПЕРИОДЕ

А.В. Калиновский[1], В.В. Ступак[1], С.В. Майоров[2], С.Г. Струц[2]
[1]ФГУ «Новосибирский НИИ травматологии и ортопедии Росмедтехнологий», Новосибирск, Россия
[2]Научно-исследовательский институт лазерной физики СО РАН, Новосибирск, Россия

Актуальность проблемы хирургии менингиом основания черепа не вызывает сомнения. Частое вовлечение в опухолевый процесс черепно-мозговых нервов и магистральных сосудов головного мозга, наличие измененных костей основания черепа в ряде случаев делают радикальное удаление таких опухолей невозможным. Кроме этого, в большинстве случаев, в послеоперационном периоде усугубляется имеющийся или возникает дополнительный неврологический дефицит, что снижает качество жизни пациентов.

Целью данного исследования послужило улучшение результатов оперативного лечения больных с менингиома основания черепа.

В период с 1995 по 2008 годы включительно выполнено 238 хирургических вмешательств у 210 пациентов с менингиомами базальной локализации. 13 из них оперированы дважды, один оперирован 3 раза. Все клинические случаи были разделены на две группы. В группе исследования на этапах удаления менингиом основания черепа был использован Nd-YAG-лазер с длиной волны 1,064 мкм. Проводили фотокоагуляцию узловой части опухоли, что позволяло уменьшать ее в объеме и затем бескровно удалять. После удаления узловой части опухоли выполняли обработку матрикса в режиме коагуляции и абляции. В случаях наличия подлежащего гиперостоза или наличия интраоссальной части опухоли, так же проводили их обработку до полной коагуляции. В случаях, когда обнаруживались тесные взаимодействия опухоли с черепно-мозговыми нервами или магистралными сосудами, и ее удаление сопровождалось высоким риском их травматизации, выполняли обработку оставшихся не удаленных участков опухоли в режиме коагуляции. Данная методика применялась в 162 случаях. В контрольной группе оперировано 76 пациентов, которым лазерные технологии не применялись. Радикальность оперативного лечения оценивалась по шкале D.Simpson (1957). Оценка дефицита черепно-мозговых нервов проводилась по модифицированной шкале. Качество жизни оценивалось по модифицированной шкале Карновского (Karnofsky D.A., Borchenal J.H., 1949; O`Dell M.W., Lubeck D.P., 1995). Проводился анализ средней интраоперационной кровопотери. Все обследования и их оценка проводились в дооперационном, раннем послеоперационном периоде на момент выписки и в позднем послеоперационном периоде через 1 год. Кроме этого, по данным клинического обследования и результатам визуализационных методов (МРТ и МСКТ исследование) проводилась оценка послеоперационных изменений, наличия рецидивов или признаков продолженного роста.

Как основная, так и группа исследования были сопоставимы и статистически недостоверно различались по полу, возрасту, среднему сроку наблюдения в послеоперационном периоде, исходным показателям качества жизни предоперационному неврологическому дефициту. Средняя кровопотеря в группе исследования составила 767,1329 ± 103,4 мл, а в группе сравнения 1091,846 ± 170,1 мл. Анализ рецидивов, неврологического дефицита и качества жизни в раннем и позднем послеоперационном периоде проводился в группах среди пациентов, оперированных с 1995 по 2007 годы включительно. В обеих группах проводили анализ степени радикальности удаления менингиом. В основной группе I-ая степень радикальности (по D.Simpson) достигнута у 56 человек (39,16%), II-ая – у 73 человек (51,05%), IV – у 14 человек (9,79%). В контрольной группе соответственно I-ая степень достигнута у 9 человек (13,85%), II-ая – у 35 человек (53,84%), III-я – у 6 человек (9,23%), IV – у 15 человек (23,08%). В группе исследования дооперационный дефицит черепно-мозговых нервов выявлен у 71 пациента (61,2%), в группе сравнения – у 33 (62,3%) (р-0,5176). Усугубление недостаточности черепно-мозговых нервов в раннем послеоперационном периоде возникло у 31 человека в основной группе (26,7%) и у 15 человек в группе сравнения (28,3%), (р-0,4848). Регресс дефицита черепно-мозговых нервов в группе оперированных с лазером зафиксирован у 23 пациентов, что составило (21,1%), в группе сравнения регресс неврологической симптоматики обнаружен только у 4 пациентов

среди 48, (8,4%), (р-0,0371). В основной группе первичные оперативные вмешательства выполнены 124 пациентам, в контрольной – 60 пациентам. Рецидивы обнаружены у 3 человек (2,4%) в основной и у 3 человек (5%) в контрольной группе. Случаи продолженного роста (после субтотального удаления) зафиксированы у 4 пациентов (3,2%) в основной и у 4 пациентов (6,7%) в контрольной группе. Средний срок возникновения рецидивов и продолженного роста в основной группе составил 50,3 и 51,5 месяцев, а в контрольной группе 16,4 и 29,5 месяцев соответственно. До операции средний балл качества жизни в основной и контрольной группах были 72,76 и 73,15 баллов соответственно, на момент выписки 70,59 и 68,20 баллов, и через 1 год после операции 76,99 и 76,62 балла соответственно.

Таким образом, применение ND-YAG-лазера при хирургии менингиом основания черепа уменьшает интраоперационную кровопотерю, повышает радикальность оперативного лечения, уменьшает риск рецидивирования и продолженного роста опухолей, при этом не ухудшает качество жизни в раннем и позднем послеоперационном периоде, не приводит к дополнительной травматизации черепно-мозговых нервов по сравнению с общепринятыми методами хирургического лечения.

ПРИМЕНЕНИЕ ЭНДОСКОПА В ХИРУРГИЧЕСКОМ ЛЕЧЕНИИ КРАНИОФАРИНГИОМ

Г.М. Кариев, У.У. Алтыбаев, Ж.Б. Якубов, У.М. Асадуллаев
Республиканский научный центр нейрохирургии, Ташкент, Узбекистан

Актуальность. С внедрением в практику эндоскопической техники, возможности пункционного метода расширились, и стало возможным более качественно проводить операции при краниофарингиомах, локализующихся в желудочковой системе. Видеоэндоскопический метод позволил визуализировать все этапы операции, полноценнее удалять кистозный фрагмент опухоли и проводить адекватный гемостаз.

Нейроэндоскопия показала большую универсальность в лечении интра и паравентрикулярных краниофарингиом. Она может быть использована как самостоятельный метод для достижения тотального удаления опухолей, для дренирования кистозных опухолей, и в как ассистирующая, в комбинации с микрохирургией, или в сочетании с дополнительными методами, как радиохирургия или внутрикистозное введение лекарственных препаратов.

Основными преимуществами эндоскопического метода являются минимальная агрессивность, безопасность, и эффективность.

Целью настоящей работы явилось улучшение результатов хирургического лечения краниофарингиом с применением эндоскопических методов.

Материал и методы исследования.

Работа основана на результатах наблюдений над 22 больными с краниофарингиомами, находившихся на хирургическом лечении в Республиканском Научном Центре нейрохирургии МЗ РУз в период с 2002 по 2008 годы. Всем больным было произведена эндоскопическая эвакуация краниофарингиом с фенестрацией стенки кисты и сообщением с желудочками и цистернами головного мозга.

Возраст больных колебался от 2 до 63 лет. По полу больные распределились следующим образом: лиц женского пола –11 (50%), – мужского 11 (50%).

Результаты исследования и их обсуждение.

Из всех 22 больных, оперированных эндоскопическим методом, у 15 были получены хорошие результаты. У 3 больных состояние осталось на прежнем уровне, у 1 больного отмечалось ухудшение состояния. Количество рецидивов в данной группе отмечалось у 7 больных. Все больные были повторно оперированы. У 3 больных в дальнейшем в отдаленные сроки развилась гипертензионная симптоматика и они были подвергнуты шунтирующим операциям (вентрикулоперитонеостомия в 2 случаях и вентрикулоцистерностомии по Торкильдсену в одном). У 2 больных, оперированных эндоскопическим методом отмечалась послеоперационная ликворея.

В зависимости от вариантов роста, состава краниофарингиом мы провели сравнение результатов лечения и исходов.

Из всех больных значительное улучшение отмечалось у больных с кистозными краниофарингиомами 81,8%, при смешанной форме улучшение наступило у 50%. У одного больного с преимущественно солидной краниофарингиомой после операции также отмечалось улучшение. Но вскоре больной повторно обратился в стационар с рецидивом болезни. Сравнивая результаты лечения на основе анатомических вариантов, то видно, что лучшие результаты достигнуты при краниофарингиомах интравентрикулярной локализации 80%, затем экстраинтравентрикулярной локализации 66,7% и при гигантских краниофарингиомах 50%.

В процессе лечения оценивалось общее состояние больных на основании результатов клинико-лабораторных и инструментальных методов исследования, включая МРТ, оценку зрительных функций. До операции и перед выпиской определялся неврологический статус пациента, при этом особое внимание отводилось оценке уровня качества жизни по шкале Карновского. При поступлении качество жизни больных по шкале Карновского составляла в среднем 50,9 балла, в момент выписки 65,9. В дальнейшем также отмечалось постепенное увеличение качества: от 6 до 12 месяцев 69,3, от 1 до 3 лет 72 и от 4 до 5 лет 80 баллов.

Заключение:

1. Эндоскопический метод может применяться как первичный при интравентрикулярных краниофарингиомах с преимущественно кистозным строением. При таком варианте краниофарингиом эндоскопический метод дает наиболее лучшие результаты и стойкую ремиссию.
2. Из-за сообщения краниофарингиальных кист с полостью желудочков и цистернами риск развития воспалительных осложнений высок. Поэтому такие операции должны проводиться на фоне комплексной антибиотикотерапии и при необходимости эндолюмбального введения антибиотиков в послеоперационные сроки.

ОФТАЛЬМОЛОГИЧЕСКАЯ СИМПТОМАТИКА ПРИ АДЕНОМЕ ГИПОФИЗА

А.Т. Касымханова, Д.О. Бекова, И.В. Джумагалиева
Республиканский научный центр нейрохирургии, Астана, Казахстан

Среди всех опухолей, поражающих гипофиз , аденома занимает первое место. По литературным данным (1,2) аденома гипофиза составляет 10% среди всех опухолей головного мозга. Обычно аденома гипофиза встречается у лиц 30-40лет, чаще у женщин.

Целью нашей работы явилось выявление офтальмологический симптоматики у больных аденомой гипофиза по данным клиники А.О «РНЦНХ».

Всего было обследовано- 13 пациентов с аденомой гипофиза .Среди них женщин было 9, мужчин-4.Возраст больных колебался от- 16 до-67 лет. Наибольший процент (64,5 %) составили больные аденомой гипофиза в возрасте от 30-до-50лет.

Всем больным проводилось полное офтальмологическое обследование: визометрия, биомикроскопия, офтальмоскопия, авторефрактометрия, автопериметрия на оборудовании фирмы «Carl zeiss Meditec » .

Понижение остроты зрения разной степени выраженности в сочетании с изменениями со стороны полей зрения выявлено у всех наблюдаемых пациентов . В 5 случаях (13,8%) у больных аденомой гипофиза отмечался односторонний амавроз . Изменения со стороны полей зрения чаще всего проявлялись в виде дефектов височных половин полей зрения : у 7 пациентов (53 %)- выявлена битемпоральная гемианопсия. У 1 пациента (7%) вследствие низкой остроты зрения (vis =счет пальцев у лица) поле зрения определить не удалось.

При офтальмоскопии у всех пациентов выявлено вследствие развития первичной нисходящей атрофии зрительных нервов побледнение дисков преимущественно в височной половине. Помимо зрительных расстройств у 1 больного выявлено наличие глазодвигательных нарушений в виде одностороннего полного птоза.

Таким образом, в результате обследование пациентов с аденомой гипофиза на базе клиники АО «РНЦНХ» можно сделать предварительное заключение ,что средний возраст больных составляет 30-50 лет и чаще болеют женщины. Из офтальмологических симптомов для аденомы гипофиза наиболее характерны изменения полей зрения по типу битемпоральный гемианопсии и первичная нисходящая атрофия зрительного нерва.

ЭПИДЕМИОЛОГИЯ ПЕРВИЧНЫХ ОПУХОЛЕЙ ГОЛОВНОГО МОЗГА В Г. ХАБАРОВСКЕ

М.В. Космачев, К.Е. Пошатаев
Государственное учреждение здравоохранения “Краевая клиническая больница №2” министерства здравоохранения Хабаровского края, Россия

Многочисленные исследования в разных регионах мира, проведенные за последние годы, отмечают увеличение заболеваемости ОГМ, особенно в индустриально развитых странах. Эта тенденция объясняется не только улучшением организации нейроонкологической помощи, широким использованием современных средств нейровизуализации, но и фактическим ростом заболеваемости.

По данным зарубежных авторов, исследовавших заболеваемость ОГМ в 33 странах с промежутками в 10 лет, отмечено, что новообразования встречаются с частотой от 5 до 7,5 случаев на 100 тыс. населения.

Нами проведен анализ эпидемиологических показателей, характеризующих распространенность первичных ОГМ среди населения г. Хабаровска и Хабаровского района.

Установлено, что в течение 2007 года в отделение поступило 46 больных с первичными ОГМ, проживающих в г.Хабаровске и Хабаровском районе. Распространенность первичных ОГМ составила 6,84 случая на 100 тыс. населения.

В структуре больных мужчин было 20 (43,5%), женщин – 26 (56,5%). В возрастной структуре больные распределились следующим образом: 0–17 лет – 8,7%, 18–29 лет – 2,2%, 30–39 лет – 10,9%, 40–49 лет – 13,0%, 50–59 лет – 34,8%, 60–69 лет – 28,3%, старше 70 лет – 2,2%.

В гистологической структуре преобладали нейроэпителиальные опухоли – 45,7%, в том числе астроцитомы – 15,2%, анапластические астроцитомы – 15,2%, глиобластомы- 8,7%, а также менингиомы – 28,3%, аденомы гипофиза – 6,5%, невриномы черепных нервов – 6,5%, в 6 случаях гистологическая верификация не проводилась.

Таким образом, анализ представленных данных свидетельствует о том, что в г. Хабаровске и Хабаровском районе отмечается высокий уровень распространенности опухолей головного мозга. Поражаются преимущественно лица женского пола (56,5%) в возрасте от 50 до 69 лет (63,1%). Отмеченные факторы являются предпосылками развития нейроонкологической помощи населению г. Хабаровска, целью которой является повышение доступности и качества медицинской помощи за счет формирования эффективной инфраструктуры, развития ресурсной и технологической базы, разработки научно-методического инструментария при повышении эффективности использования ресурсов здравоохранения.

ИСТОРИЧЕСКИЕ АСПЕКТЫ РАЗВИТИЯ ФОТОДИНАМИЧЕСКОЙ ТЕРАПИИ В НЕЙРООНКОЛОГИИ

М.И. Куржупов
НИИ Нейрохирургии им. Н.Н.Бурденко
(дир.–акад. РАМН, РАН А.Н. Коновалов) РАМН, Москва, Россия

В основе фотодинамической (ФДТ) злокачественных опухолей лежат 3 механизма повреждения ткани: 1) прямой цитотоксический эффект; 2) повреждение эндотелия сосудов опухоли и ишемический некроз; 3) стимуляция специфического и неспецифического иммунитета и апоптоза опухолевых клеток.

Механизм повреждения клеток опухоли при ФДТ может быть представлен в виде следующей схемы: опухолетропный фотосенсибилизатор (ФС), локализованный в мембранах или цитоплазме опухолевой клетки, поглощая квант лазерного излучения, переходит в возбужденное состояние, а затем передает энергию на молекулы кислорода с образованием синглетного кислорода, обладающего большой цитотоксической активностью.

Это индуцирует вторичные свободнорадикальные реакции с участием основных компонентов клетки, мембран, белков, что в итоге и приводит к гибели опухолевой клетки. Фотоактивация молекул фотосенсибилизатора, накопившегося в опухолевых клетках, обеспечивает также возникновение сигналов флуоресценции в опухолевых узлах и в зонах метастазирования, что используется при первичной и уточняющей диагностике.

В экспериментах было подтверждено, что фотоповреждению белка Bcl-2 предшествовало снижению потенциала мембраны митохондрий, происходящего на фоне понижения ее проницаемости и высвобождения цитохрома С с последующей активацией каспазы-3. Это способствовало индукции апоптотического процесса и, по принципу обратной связи, значительно усиливало процессы внутриклеточной сигнализации апоптоза.

Данные о первых клинических опытах проведения фотодинамической терапии злокачественных опухолей головного мозга относятся к 1980г. К настоящему времени опубликованы результаты большого количества клинических исследований с оценкой возможностей применения ФДТ в нейроонкологии. Однако провести сравнительный анализ результатов довольно трудно из-за неоднородности и малочисленности групп пациентов, использования различных ФС, большого варьирования назначаемых доз препарата и доз света.

Отечественных работ по интраоперационной флуоресцентной навигации и фотодинамической терапии метастатических поражений головного мозга не встречается, а зарубежные работы представлены единичными наблюдениями.

Всё выше изложенное обосновывает актуальность исследования влияния интраоперационной флуоресцентной навигации и фотодинамической терапии на метастатические поражения головного мозга.

ПЛАНИРОВАНИЕ ХИРУРГИЧЕСКОГО ДОСТУПА ПРИ УДАЛЕНИИ ВНУТРИМОЗГОВЫХ ОПУХОЛЕЙ БОЛЬШИХ ПОЛУШАРИЙ С ИСПОЛЬЗОВАНИЕМ ФМРТ, КАРТИРОВАНИЯ МОЗГА, НАВИГАЦИОННЫХ СИСТЕМ И ЭЛЕКТРОФИЗИОЛОГИЧЕСКОГО МОНИТОРИНГА

В. Лошаков, В. Жуков, И. Пронин, А. Лубнин, Г. Кобяков, С. Буклина, М. Хить
НИИ Нейрохирургии имени академика Н.Н. Бурденко РАМН, Москва, Россия

Цель анализа в том, чтобы оценить возможность применения инструментальных средств при планировании хирургического доступа к опухолям, расположенным в функционально значимых областях головного мозга. При этом стремились повысить качество хирургического лечения.

Пациенты и методы: Оперировано 58 больных с глиальными опухолями, которые локализовались в области центральных извилин и вблизи сильвиевой борозды в речедоминантном полушарии. У 16 больных опухоль располагалась вблизи речевых зон, из них 9 больных оперировано под локо-региональной анестезией с пробуждением (“awake cra-niotomy”) и 7 больных с использованием функциональной нейронавигации. Остальные 42 пациента, у которых опухоль граничила с двигательной зоной руки или ноги, оперированы только с помощью безрамочной нейронавигации. До операции производилась фМРТ с картированием двигательных зон и зоны Брока или Вернике. Больным также выполнена 3D реконструкция кортикальных вен. Во время операции регистрировались ССВП и проводилась электростимуляция коры и соответствующих ей подкорковых проводящих путей в области центральной борозды и речевой зоны.

Результаты: Выявлено, что моторная зона руки, определяемая электростимуляцией коры, в 91% случаев располагалась в пределах до 1см от центра зоны активации при фМРТ. Аналогичные результаты получены и для зоны Брока. Эти данные позволили оперировать опухоли, расположенные вблизи речевых полей, без пробуждения, используя только функциональную нейронавигацию.

Выводы: Безрамочная нейронавигация при совместном ее применении с фМРТ и 3D реконструкцией позволяет оптимизировать хирургический доступ и уменьшить вероятность нарастания неврологического дефицита при стремлении максимальной резекции опухоли.

ОПУХОЛИ ГОЛОВНОГО МОЗГА У ДЕТЕЙ

Г.К.Мамбетова, Н.Т.Артыкбаева
КазНМУ, Алматы, Казахстан

Среди взрослых опухоли головного мозга (ОГМ) встречаются у 1 человека на 18000-20000 населения, среди детей до 15 лет – у 1 на 25000-30000 населения. Но у детей ОГМ оставляют 15-16% случаев всех новообразований и занимают 1-2 место, а у взрослых – 8-10% и занимают 3-5 место. У мальчиков ОГМ встречаются несколько чаще, чем у девочек. У детей преобладают внутримозговые опухоли (81-91%), а у взрослых они встречаются примерно в 50% случаев. Опухоли у детей чаще находятся в задней черепной ямке и преимущественно располагаются по средней линии (73-83%). В полушариях большого мозга у детей опухоли встречаются редко – 21% всех опухолей, а у взрослых они составляют 67%. Метастатические опухоли в детском возрасте встречаются редко. По гистологической структуре медуллобластомы составляют от 29 до 48,9%, астроцитомы от 32,1 до 36%, эпендимомы от 1,4 до 18%.

Цель исследования: изучение частоты встречаемости опухолей головного мозга у детей по данным нейрохирургического отделения городской клинической больницы №7 г.Алматы.

Материал и методы исследования: Материал исследования - операционный материал нейрохирургического отделения ГКБ №7 - 244 случая. Метод исследования – морфологический.

Результаты и обсуждение: Из изученного материала астроцитомы оставили 29,5%, медуллобластомы - 26,2%, глиобластомы – 7,4%, краниофарингеомы – 5,7%, менингиомы – 5,7%. Остальные опухоли, среди которых эпендимомы, олигодендроглиомы, кавернозные гемангиомы, хориоидпапилломы, нейриномы, аденомы гипофиза, недифференцированная саркома, тератома, состаувили 24,2%. По локализации внутримозговые опухоли составили 92,7%, менингососудистые – 5,7%, опухоли периферической нервной системы – в 0,8%. По половому признаку распространенность астроцитом, медуллобластом, менингиом, краниофарингеом примерно одинакова у мальчиков и девочек. Глиобластомы преобладают у мальчиков в соотношении 4:1. Разделение опухолей по возрасту позволяет определить, что опухоли до 3-х лет встречаются в 10,6% случаев, с 4 до 8 лет – 28,2%, с 9 до 12 лет – 26,6%, с 13 до 18 лет – 34,4%.

Заключение: Таким образом в структуре опухолей головного мозга у детей преобладают внутримозговые опухоли. Опухоли головного мозга одинаково часто встречаются у мальчиков и девочек, за исключением глиобластомы, которая преобладает у мальчиков.. По возрастному признаку опухоли редко встречаются у детей до 3-х лет и преобладают у подростков от 13 до 18 лет.

ОПУХОЛИ АСТРОЦИТАРНОГО РЯДА У ДЕТЕЙ

Г.К.Мамбетова, Н.Т.Артыкбаева
КазНМУ, Алматы, Казахстан

Среди опухолевой патологии у детей опухоли головного мозга занимают 1-2 место. По гистологической структуре на первом месте находятся медуллобластомы – 29-50%, на втором – астроцитомы – 32-36%, на третьем – эпендимомы – 1,4-18%.

Цель исследования: изучение структуры заболеваемости опухолями астроцитарного ряда различной степени анаплазии по данным нейрохирургического отделения городской клинической больницы №7 г.Алматы.

Материал и методы исследования: Материал исследования - операционный материал нейрохирургического отделения ГКБ №7 - 244 случая. Метод исследования – морфологический.

Результаты и обсуждение: Из опухолей астроцитарного ряда типические астрациомы (протоплазматические, фибриллярные, смешанные и пилоцитарные) у мальчиков и девочек распределялись одинаково – по 22,9%,гемосоцитарные у мальчиков – 3,12%, у девочек – 2,08%, анапластические астроцитомы – у мальчиков 6,25%, у девочек – 7,3%, глиобластомы – у мальчиков 16,7%, у девочек 6,25%, опухоли сложного строения (олигоастроцитомы и эпендимоастроцитомы) у мальчиков и девочек по 6,25%.

Заключение: Таким образом имеется явное преобладание глиобластом у мальчиков. По возрасту отмечаетс преобладание в возрастной группе от 4 до 8 лет за счет типических астроцитом, и от 13 до 18 лет за счет типических астроцитом и глиобластом, наименьшее количество опухолей у детей до 3-х лет, причем в этой возрастной группе встречаются только типические астроцитомы и опухоли сложного строения. По локализации преобладают опухоли супратенториального расположения.

РЕТРОСПЕКТИВНЫЙ МОРФОЛОГИЧЕСКИЙ АНАЛИЗ СЛУЧАЕВ ОПУХОЛЕЙ МОЗГА С ПРОДОЛЖЕННЫМ РОСТОМ

Г.К. Мамбетова, А.В. Гончарова, И.Н. Сергеева, С.Д. Карибай
ГККП «Городское патологоанатомическое бюро», Алматы, Казахстан
Городская клиническая больница №7, Алматы, Казахстан

Цель исследования: анализ клинических случаев опухолей головного мозга с продолженным ростом, с определением взаимосвязи с гистологическим типом.

Материалы и методы: были изучены 10 клинических случаев продолженного роста внутримозговых опухолей (6 женщин в возрасте от 53 до 64 лет и 4 мужчин в возрасте 34 и 52 лет). Больные находились на оперативном лечении в нейрохирургическом отделении 7 городской клинической больницы г.Алматы. Во всех случаях диагноз объемных образований в головном мозге был поставлен на основании комплексного клинического обследования, включающего, в том числе КТ, МРТ. Все больные поступили для повторного оперативного вмешательства.

Было проведено морфологическое исследование операционного материала (фрагментов опухолевой ткани разной по консистенции, в зависимости от источника роста). Ткань опухоли фиксировали в 10% формалине, обезвоживали в спиртах восходящей крепости, заливали в парафин. Срезы окрашивали гематоксилином и эозином.

Результаты: гистологически были верифицированы в 7 случаях менинго-сосудистые опухоли и в 3 случаях нейроэпителиальные опухоли головного мозга.

Менингососудистые опухоли были представлены:

- менинготелиоматозным вариантом (4 случая),
- фибробластическим (2 случая),
- сочетанием вышеуказанных вариантов (1 случай).

В случаях нейроэпителиальных опухолей при гистологическом исследовании были установлены:

- астроцитома - пилоцитарный вариант (1 случай), и протоплазматический вариант (1 случай).

Выводы:

1. К морфологическим особенностям продолженного роста менингиом были отнесены наличие участков некрозов и очагов обызвествления в зонах некроза; кроме того, отсутствие тенденции к озлокачествлению.
2. Нейроэпителиальные опухоли характеризовались наличием большого количества сосудов с выраженной пролиферацией эндотелия, очагов некроза, и более высокой степенью анаплазии (при сравнении с материалом после первой операции).

РЕЗУЛЬТАТЫ ТРАНССФЕНОИДАЛЬНЫХ ВМЕШАТЕЛЬСТВ У БОЛЬНЫХ С ОСЛОЖНЕННЫМИ АДЕНОМАМИ ГИПОФИЗА

К.Э. Махкамов, М.М. Азизов
Отделение нейрохирургии,
Республиканский научный центр экстренной медицинской помощи

Исследовали результаты лечения осложненных аденом гипофиза мозга по данным отделения нейрохирургии республиканского научного центра экстренной медицинской помощи. С ноября 2005 года в нейрохирургическом отделении внедрен транссфеноидальный подход к опухолям гипофиза. За этот период выполнено 90 операций. На основании клинико-инструментальных исследований, интраоперационно и по данным микроскопического исследования выявлены 47 осложненных аденом гипофиза разной степени тяжести и периода течения. Из них в 16 случаях выявлен ишемический тип осложненных аденом гипофиза, в11 по геморрагическому типу, 1 случае был выявлен синдром пустого турецкого седла и в 2 кистозная аденома гипофиза. По размерам были распределены на: гигантские АГ - 6, микроаденома – при неизмененном турецком седле - 1, небольшая АГ (16-25 мм) -5, средняя (26-35 мм)-10, большая (свыше 36 мм)-15 больных. Оперативное вмешательство проведены разные периоды заболевания: в остром периоде прооперированы 5 больных, остальные в периоде осложнений и последствий. Все больные были оперированы транссфеноидально. Операции выполнялись с использованием операционного микроскопа с этапа рассечения слизистой перегородки носа. Летальных исходов не было. В 3 случаях отмечалась ликворея, которая ликвидировалась через 3 дня после проведения консервативной терапии и соблюдения строго постельного режима.

Клиническая картина протекала на фоне симптоматики, обусловленной АГ: ее размерами, направлением роста и гормональной активностью и была динамична. Первые двое суток она определялась острой гипоталамо-гипофизарной дисфункцией, из-за нарушений, в первую очередь, внутри АГ; направлением внезапного расширения опухоли и возможным разрывом ее капсулы. При кровоизлиянии в АГ симптоматика была обычно более яркой и полиморфной, чем при развитии некроза в опухоли. Из всех осложненных аденом гипофиза в 25 случаях выявлен полиморфный, разной степени тяжести диэнцефальный синдром, из которых у 19 больных синдром был диагностирован до операции. В среднем больные находились в стационаре 7 дней (от 3 до 9 дней).

У 25 пациентов удалось получить катамнестические данные в сроки от 6 месяцев до 2.5 лет. За этот период времени у 3 больных отмечен продолженный рост опухоли в сроки от 1 года до 2 лет. Одна пациентка прооперирована повторно, одна больная прошла курс лучевой терапии в связи с продолженным ростом, один оставлен под наблюдением из-за отсутствия нарастания очаговой симптоматики.

Больные с АГ осложненные кровоизлиянием и некрозом опухоли составляют особую группу среди больных аденомой гипофиза, что необходимо учитывать при их лечении. Результаты лечения зависят от тяжести и периода осложненных АГ, во время которого производится хирургическое вмешательство. Несмотря на то, что методом выбора лечения осложненных АГ является транссфеноидальная аденомэктомия, благоприятный исход после операции возможен при адекватной консервативной терапии, направленной на коррекцию гемодинамических нарушений и поддержание гомеостаза.

СОВРЕМЕННЫЕ АСПЕКТЫ ЛЕЧЕНИЯ ГЛИАЛЬНЫХ ОПУХОЛЕЙ ГОЛОВНОГО МОЗГА

З.С. Махмудова
Республиканский Научный Центр нейрохирургии, Ташкент, Узбекистан

Целью настоящего исследования явилось проведение комбинированного лечения больных с глиальными опухолями головного мозга в Республиканском Научном Центре нейрохирургии за период 2005-2008 гг., при этом было пролечено 2344 больных, из них прооперированных – 1169, а с глиальными опухолями - 526 пациентов.

Самая большая группа новообразований объединяет нейроэктодермальные опухоли (57,55%). Наибольшую долю среди опухолей головного мозга имеют глиальные опухоли (45,6%; 56,4% среди мужчин и 37,4% среди женщин) и менингиомы (27,9%; 20% среди мужчин и 33,2% среди женщин). После них наиболее часто встречаются аденомы гипофиза (12,2%). Аденома гипофиза, занимая по частоте 3-е место (12,2%), чаще диагностируется у женщин (14%), особенно в молодом и старческом возрасте.

Из глиальных опухолей наиболее велика доля глиобластом (16,7%; 20,8% у мужчин и 13,6% у женщин), а также астроцитом (17,9%; 22,1% у мужчин и 14,8% у женщин), причем злокачественные формы астроцитом преобладают над доброкачественными в 1,3 раза среди лиц мужского пола и в 2 раза - среди женщин. Наиболее часто среди глиом диагностируются опухоли больших полушарий мозга (70,4% случаев). «Излюбленная» локализация полушарных глиом — лобная доля (8,6%), височная доля (12,8%) и теменная доля (8,6%).

Наибольшая доля заболевших приходится на возраст от 40 до 54 лет (30,8%) и от 55 до 69 лет (31,4%). Более половины (62,2%) всех больных с опухолями головного мозга — лица в возрасте от 40 до 69 лет. Доля лиц старческого (старше 70 лет) и детского (до 9 лет) возраста оказалась значительно меньше (3,2% и 6,2% соответственно). Число больных женщин в возрасте старше 40 лет в 1,5—1,8 раза больше, чем мужчин.

Лучевая терапия супратенториальных опухолей применяется в плане комбинированного лечения после операции, а также при рецидивах. В качестве самостоятельного вида лечения малоэффективна и проводится как паллиативная при противопоказаниях к оперативному вмешательству. Целью послеоперационной лучевой терапии является дополнительное воздействие на опухоль при нерадикальном ее удалении или облучение ложа опухоли после радикальных операций для предупреждения рецидива.

В химиотерапии используются алкилирующие вещества, алкалоиды и другие вещества растительного происхождения, антиметаболиты, противоопухолевые антибиотики, агонисты и антагонисты гормонов, а также начато применение эндогенных противоопухолевых соединений, интерферонов, интерлейкинов 1 и 2. Алкалоиды и другие препараты растительного происхождения (винбластин, винкристин, колхамин и колхицин, паклитаксел, этопозид и др.) останавливают митотическое деление клеток на стадии метафазы, тормозят клеточный цикл, задерживают пролиферацию клеток. Механизм действия сводится к денатурации тубулина — белка микротрубочек, что и приводит к остановке митоза. К антиметаболитам относятся аналоги фолиевой кислоты (метотрексат), пуринов (меркаптопурин и др.), пиримидинов (фторурацил, фторафур, цитарабин). Цитотоксическое действие антиметаболитов связано с нарушением синтеза ДНК и РНК.

Среди противоопухолевых антибиотиков наибольшее применение нашли антрациклиновые антибиотики (доксорубицин, даунорубицин и др.). Противоопухолевый эффект связан с подавлением синтеза нуклеиновых кислот, при этом часть антибиотиков действует на ДНК, другие на РНК, третьи — на ДНК и РНК.

Кортикостероиды используют для снижения ВЧД при опухолях и метастазах в мозг, а также для профилактики и лечения снижения показателей периферической крови при проведении химио- и лучевого лечения. Включение в схему лечения глюкокортикоидов позволяет снизить вероятность развития некроза после лучевой терапии.

Химиотерапию можно проводить одним препаратом (монохимиотерапия) или комбинацией из двух препаратов и более (полихимиотерапия). При полихимиотерапии каждый препарат должен быть активен в отношении данной опухоли головного мозга, механизмы действия препаратов должны быть разными, химиопрепараты должны иметь разный спектр токсичности во избежание суммации побочных эффектов.

Основными химиотерапевтическими препаратами, применяемыми для лечения глиальных опухолей головного мозга, являются производные нитрозомочевины — нидран (ACNU), ломустин (CCNU), кармустин (BCNU), мюстофоран.

К препаратам второго ряда относятся винкристин, прокарбазин (натулан), препараты платины (цисплатин, карбоплатин) и др.

Винкристин применяют в качестве синхронизатора клеточного цикла для воздействия на клетки в наиболее чувствительной фазе митотического деления.

Противопоказаниями к проведению химиотерапии являются выраженная лейко- и тромбоцитопения (лейкопения менее 3х106/л, тромбоцитопения менее 100х103/л), тяжелая кахексия, терминальные стадии заболевания.

Побочные эффекты при проведении химиотерапии заключаются в угнетении гемопоэза, часто наблюдаются тошнота, рвота, потеря аппетита, диарея, алопеция и др. Разработаны средства, повышающие переносимость препаратов, уменьшающие тошноту и рвоту, риск снижения гематологических показателей.

РЕЗУЛЬТАТЫ ПРИМЕНЕНИЯ КОМБИНИРОВАННОЙ ИММУНОТЕРАПИИ В КОМПЛЕКСНОМ ЛЕЧЕНИИ БОЛЬНЫХ СО ЗЛОКАЧЕСТВЕННЫМИ ГЛИОМАМИ ГОЛОВНОГО МОЗГА В КЛИНИКЕ НЕЙРОХИРУРГИИ НОВОСИБИРСКОГО НИИТО

И.В. Пендюрин[1], В.В. Ступак В.В[1], С.В. Мишинов [1], Е.Р. Черных2, О.Ю. Леплина2
[1]ФГУ «Новосибирский НИИ травматологии и ортопедии Росмедтехнологий», Новосибирск, Россия
[2] ФГУ «Научно-исследовательский институт клинической иммунологии РАМН», Новосибирск, Россия

Проблема поиска и разработки новых подходов в комплексном лечении больных со злокачественными глиомами головного мозга (ЗГГМ) остается одним из актуальнейших вопросов современной нейрохирургии и нейроонкологии. На сегодняшний день не вызывает сомнений, что наилучшие результаты терапии этого вида опухолей обеспечиваются комплексным лечебным подходом, включающим микрохирургическое удаление максимально возможного объёма опухоли, а в дальнейшем – радио- и химиотерапию (в том числе с использованием темодала). Несмотря на усилия, предпринимаемые в этой области, результаты комплексной терапии злокачественных глиом, особенно глиобластом, остаются крайне неудовлетворительными, что диктует необходимость разработки новых подходов в лечении данной патологии. Одним из таких направлений является иммунотерапия направленная на генерацию цитотоксических клеток, способных лизировать опухоль. При этом наибольшие перспективы связывают с комбинацией различных иммунотерапевтических подходов.

В течение последних 12 лет, клиника нейрохирургии Новосибирского НИИТО специализируется на лечении нейроонкологических больных. За прошедшие 12 лет прооперировано 685 больных с глиомами головного мозга.

Нами проведён анализ лечения 221 пациента с супратенториальными злокачественными глиомами головного мозга (ЗГГМ), оперированных в нашей клинике. Из них 163 пациента прооперировано первично, 58 повторно. АА были у 132 пациентов, ГБ у 89.

В качестве адьювантного метода в лечении данной группы больных с 1999 года проводилась комбинированная иммунотерапии (КИТ) в комплексном лечении больных ЗГГМ по двум протоколам. Исследуемую группу по двум протоколам составили 100 больных злокачественными глиомами в возрасте от 14 до 69 лет, из них 61 больной с АА и 39 больных с ГБ. При этом количество пациентов с впервые выявленными ЗГГМ в данной группе составили 66 %, а с рецидивом – 34 %, которые в период с 1999 по 2008 г.г. проходили обследование и лечение в клинике нейрохирургии Новосибирского НИИТО. Группу сравнения составили 91 пациент в возрасте от 15 до 69 лет, в том числе 52 больных с АА и 39 больных с ГБ, которым проводилось хирургическое удаление опухоли с последующей радиотерапией. Количество пациентов с впервые выявленными ЗГГМ в этой группе составили 85%, с рецидивом - 15%.

Включение комбинированной иммунотерапии (КИТ) в комплексное лечение больных ЗГГМ, ассоциировано с достоверным увеличением общей продолжительности жизни и медианы выживаемости данной категории больных. Эффективность КИТ проявляется как у больных АА, так и ГБ. При этом у больных с АА это позволяет преодолеть 5-летний рубеж 13,5 % пациентов. Сравнение результатов КИТ по первому и второму протоколу позволило также наметить некоторые пути оптимизации КИТ с целью дальнейшего повышения ее эффективности.

ПРЯМАЯ МИКРОХИРУРГИЧЕСКАЯ ФЕНЕСТРАЦИЯ ДНА ТРЕТЬЕГО ЖЕЛУДОЧКА СО СТЕНТИРОВАНИЕМ ВЕНТРИКУЛОСТОМЫ ПРИ ОПУХОЛЯХ ПЕРЕДНИХ ОТДЕЛОВ ТРЕТЬЕГО ЖЕЛУДОЧКА. ОПИСАНИЕ 3-Х СЛУЧАЕВ

Д.И. Пицхелаури, Д.Н. Копачёв, А.Д. Омаров, Е.И. Бутенко
НИИ Нейрохирургии им. акад. Н.Н. Бурденко РАМН, Москва, Россия

Введение: Окклюзионная гидроцефалия является одним из самых частых проявлений опухолей третьего желудочка. Помимо хирургического удаления опухоли, главное значение имеет разрешение сопутствующего нарушения ликвороциркуляции. Авторами работы предложена методика одномоментной резекции опухоли третьего желудочка с фенестрацией и последующим стентированием его дна при сохраняющейся обструкции ликворопроводящих путей.

Методы: В настоящей работе представлены три случая микрохирургической фенестрации и стентирования дна третьего желудочка вместе с мембраной Лиллиеквиста при удалении инфильтративных опухолей передних отделов третьего желудочка передним межполушарным транскаллезным доступом. Стентирование осуществлялось с целью профилактики реокклюзии вентрикулостомы как следствия рецидива опухоли или же выраженного рубцового процесса. В двух случаях опухоли имели инфильтративный характер роста (1 пациент с глиобластомой зрительного бугра, 1 пациент с пилоидной астороцитомой передних отделов третьего желудочка), в третьем случае стентирование было проведено по поводу гидроцефалии вследствии выраженного рубцового процесса в области Монроевых отверстий. Ни в одном из этих случаев не потребовалась дополнительная шунтирующая операция. Нами не было отмечено осложнений, связанных с фенестрацией дна третьего желудочка и его стентированием ни ближнем, ни в отдаленном послеоперационном периодах.

Заключение: Прямая микрохирургическая вентрикулостомия дна третьего желудочка с его стентированием в ряде случаев может являться методом выбора в хирургии опухолей третьего желудочка.

НЕОБХОДИМОСТЬ ХИРУРГИЧЕСКОЙ КОРРЕКЦИИ ДИСФУНКЦИИ ЛИЦЕВОГО НЕРВА У БОЛЬНЫХ ВЕСТИБУЛЯРНОЙ ШВАННОМОЙ С ГЛУБОКИМ ПОСЛЕОПЕРАЦИОННЫМ ПАРЕЗОМ МИМИЧЕСКОЙ МУСКУЛАТУРЫ

С.В. Пустовой, В.П. Берснев, Д.А. Гуляев, М.М. Тастанбеков
Санкт-Петербургская Медицинская Академия Последипломного Образования,
Российский Нейрохирургический Институт им А. Л. Поленова,
Санкт Петербург, Россия

Сохранение функции лицевого нерва до сих пор является значимой проблемой хирургии опухолей мостомозжечкового угла. Последние достижения в диагностике и хирургической технике, позволившие в большинстве случаев сохранять анатомическую целостность лицевого нерва, не гарантируют сохранение его функции в послеоперационном периоде

Цель исследования: Оценить необходимость хирургической коррекции дисфункции лицевого нерва и применимость различных методик у пациентов, оперированных по поводу вестибулярной шванномы (ВШ) с глубоким послеоперационным парезом мимической мускулатуры.

Материалы и методы: В исследование включено 11 больных, перенесших операцию по поводу ВШ. У всех определялся глубокий парез мимической мускулатуры (по House-Brackmann Scale (HBS) VI степень) при анатомической целостности лицевого нерва. На 10-14 сут, через 4-6 и 8-12 мес выполнялась стимуляционная миография (СМГ). Корригирующие операции производились в сроки от 7 до 14 мес. Оценка по HBS производилась на 8 день и через 14-26 мес после удаления ВШ

Результаты и обсуждение: У 5 больных отмечено самопроизвольное восстановление функции лицевого нерва. До II степени по HBS у 1, III у 2, IV у 2 чел. Снижение амплитуды по сравнению со здоровой стороной в этой группе составляло при первом исследовании СМГ от 70 до 90%, при втором от 60 до 80%

Корригирующие операции выполнены 6 больным. Из них у 3 произведена реиннервация: у 1 нисходящей ветвью подъязычного, добавочным нервом у 3 чел. У 2 пациентов выполнено динамическое подвешивание нижнего века и угла рта: в одном случае при сочетанном повреждении с IX, XII черепными нервами и в другом - при утрате электровозбудимости мимических мышц (обращение через 14 месяцев после удаления ВШ). При первом исследовании СМГ в этой группе больных снижение амплитуды составило от 80 до 100%, при втором от 90 до 100%. После корригирующих операций восстановление функции отмечено до III степени по HBS у 2, до IV у 4 чел.

Таким образом стимуляционная миография и в особенности ее динамика явилась значимым фактором при определении необходимости хирургической коррекции дисфункции лицевого нерва. Возможность приемлемого самопроизвольного восстановления отмечена при снижении амплитуды менее чем на 80% и при положительной динамике по данным повторных СМГ. В других случаях потребовалась коррекция. Реиннервация явилась методикой выбора при доступности нерва-донатора в сроки от 4 до 11 месяцев. Более позднее решение о проведении коррекции было сопряжено с утратой электровозбудимости и ограничило возможности проведением миофасциальной пластики.

ЛЕЧЕНИЕ ПРОДОЛЖЕННОГО РОСТА И РЕЦИДИВА ЗЛОКАЧЕСТВЕННОЙ ГЛИОМЫ ГОЛОВНОГО МОЗГА

К.К.Саргожаев, Ш.У.Аязбаев
ГККП «Мангистауская областная больница», Актау, Казахстан

Актуальность: Глиальные (нейроэпителиальные) опухоли составляют более 50% всех опухолей головного мозга.

Злокачественные глиомы: анапластическая астроцитома (WHO, grade III) и, особенно, глиобластома (WHO, grade III) головного мозга являются сравнительно более агрессивными.

Основным видом лечения анапластической астроцитомы (АА) и глиобластома (Г) головного мозга является хирургическое. Результаты хирургического лечения АА, Г головного мозга малоутешительны, больные умирают от продолженного роста и рецидива их.

Лечение продолженного роста и рецидива глиом III, IV степени злокачественности после нейрохирургических вмешательств еще драмматичнее в силу ряда известных обстоятельств.

Целью: исследования явилось оценка эффективности мультимодальной терапии продолженного роста и рецидива злокачественных глиом головного мозга с использованием локальной химиотерапии.

Материалы и методы: Лечение проводилось 46 нейроонкологическим больным с продолженным ростом и рецидивом АА, Г головного мозга в возрасте от 29 до 62 лет. Из них 14 (31%) женщин, 32(69%) мужчин. Больные распределены по полу и возрасту: в возрасте 29-39 лет - 14(34%) больных (из них 5 женщин, 9 мужчин), в возрасте 40-59 лет - 23(50%) больных (из них 7 женщин, 16 мужчин), в возрасте 60 и старше - 9 (16%) больных (из них 2 женщин, 7 мужчин).

Лучевая терапия (ЛТ) проводилось 8 больным, системная адювантная химиотерапия (сХТ) в 11 случаях, комбинированное лечение с применением ЛТ и сХТ в 7, повторные нейрохирургические операции (НХО) в 3; НХО иЛТ в 5; НХО+сХТ в 2; НХО и локальная химиотерапия (лХТ) в 5; НХО и лХТ,ЛТ в 4; НХО, лХТ+ЛТ в 1 случае. Комплексная терапия НХО+лХТ+сХТ+ЛТ не проводилась. сХТ,лХТ проводились с использованием ломустина, темодала. При лХТ темодал устанавливался в остаточной полости опухоли в блоке с гемостатической губкой, тахакомбом.

С целью объективизации продолженного роста, рецидива АА, Г и слежения эффекта лечения (мониторинг) применяли компьютерные томографы (КТ) CT Max 640 (General Electric),SCT 6800 (Shimadzu), Hi Speed NX/i (General ЕксгпсХ магнитно-резонансный томограф Magnetom Open (Siemens) с напряженностью магнитного поля 0,2 тесла (Тл). Использовали контрастные средства фирм Shering, Nycomed: ВН3НпаК, ОМННпаК, ОМНН-скан, ультравист и магневист. С целью контроля изменения объема опухоли головного мозга в ходе лечения (в том числе оценка радикальности повторной нейрохирургической операции), определения отношения их к функционально значимым зонам коры головного мозга, к критическим цереброваскулярным структурам использовали различных пакет нейровизуализации и прикладных программ рабочей станции КТ и МР-сканера.

Результаты и их обсуждение: Анализ результатов различных комбинации терапии продолженного роста и рецидива АА. Г головного мозга с использованием показал, что ни один из вариантов терапии не обеспечили существенного удлинения срока выживаемости более 35-40 недель. НХО в сочетании комбинации лХТ+ЛТ и лХТ+сХТ оказался самой тяжелым для больного и медиана выживаемости составила 14-16 недели. У всех больных с АА, Г головного мозга при применении цитостатиков наблюдались клинические проявления токсического эффекта противоопухолевых препаратов.

Гематологическая токсичность с выраженной нейтрофильной лейкопенией, тромбоцитопенией и другими осложнениями оказались сравнительно более выраженными при лХТ, чем при сХТ.

Результаты терапии с использованием лХТ оказались не лучшими при сравнении сХТ. Сравнительно высокая медиана выживаемости оказалась при НХО и сХТ у 2 больных с астроцитомами. На результаты терапии этой группы больных вероятно, повлияли относительно небольшой объем продолженного роста внутримозговой опухоли, «радикальное» удаление ее и сравнительно более высокая чувствительность АА, чем Г.

Заключение: Применение в клинической практике лХТ не улучшило результатов терапии продолженного роста и рецидива злокачественных глиом головного мозга и отличалось достаточно высокой токсичностью для больных.

РЕЗУЛЬТАТЫ ХИРУРГИЧЕСКОГО ЛЕЧЕНИЯ БОЛЬШИХ И ГИГАНТСКИХ НЕВРИНОМ ВЕСТИБУЛОКОХЛЕАРНОГО НЕРВА

М.М. Тастанбеков, В.Е. Олюшин, В.П. Берснев, Т.Н. Фадеева, И.А. Руслякова, П.Г. Гоман, С.В. Пустовой
Российский научно-исследовательский нейрохирургический институт им. проф. А.Л.Поленова, Санкт-Петербург, Россия

В лечении больных большими и гигантскими невриномами вестибулокохлеарного нерва основными проблемами являются их исходное тяжелое состояние до операции, высокий риск развития осложнений после операции в результате дисфункции ствола мозга и черепно-мозговых нервов.

Материалы и методы: Проведен анализ результатов хирургического лечения 145 пациентов с невриномами VIII нерва больших и гигантских размеров, оперированных за последние 5 лет. К большим опухолям нами отнесены невриномы размером 3-4 см., к гигантским – более 4 см. Тяжесть состояния в момент поступления в клинику у 9 (6,2%) больных оценивалась в 20 баллов по шкале Karnofsky, 30-40 баллов имели 22 (15,2%) пациента, 50-60 баллов – 93 (64,1 %), 70-80 баллов – 18 (12,4%) и 3 (2,1%) поступили с минимальными симптомами заболевания (90 баллов).

Для компенсации состояния у тяжелых больных в 7 (4,8%) наблюдениях в качестве первого этапа хирургического лечения производилась ликворошунтирующая операция. Подавляющее большинство пациентов – 143(98,6%) оперировано ретросигмовидным доступом. В 2 случаях гигантские невриномы удалялись комбинированным супра-субтенториальным доступом. Предварительное опорожнение большой затылочной цистерны через небольшой разрез в ТМО в 134 (92,4%) операциях позволило избежать предварительной вентрикулопункции. Доступы всегда осуществлялись с резекцией латерального полюса полушария мозжечка, что снижало риск развития тракционных осложнений. Внутрикапсулярное удаление производилось следующим этапом для уменьшения в размерах опухоли. Резекция задней стенки внутреннего слухового прохода производилась высокооборотным бором и позволяла безопасно найти и выделить внутриканальную часть лицевого нерва. Диссекция лицевого нерва производилась после определения направления его хода с помощью транскапсулярной электродиагностики. Завершающим этапом является удаление остатков капсулы опухоли после отделения их от других нервов, сосудов и ствола мозга.

Применение интраоперационного мониторинга ЭЭГ и акустических вызванных стволовых потенциалов (АСВП) позволяло своевременно выявлять ухудшение функционального состояния головного мозга и произвести своевременную коррекцию тактики и техники вмешательства. Для облегчения нахождения и верификации лицевого нерва в процессе оперативного вмешательства у 54 больных использованы биполярная или коаксиальная диагностическая электростимуляция лицевого нерва (ток от 1 до 10 мА) с регистрацией вызванных потенциалов с мимических мышц.

Результаты и их обсуждение: Опухоль удалена тотально в 78 (53,8%) наблюдениях, субтотальное удаление с оставлением участков капсулы невриномы, сильно сращенных со стволом и/или черепными нервами, произведено у 43 (29,7%) пациентов. Остальным 24 (16,5%) больным новообразование удалено лишь частично.

Наиболее частыми осложнениями в ближайшем послеоперационном периоде явились: инфекционные осложнения (менингит) - 21 (14,3%), кровоизлияние в остатки или ложе опухоли с нарушением кровообращения в стволе - 6 (4,1%). Также к частым осложнениям могут быть отнесены назальная ликворея – 8 (5,5%) наблюдений, из них у 5 ликворея устранена установкой продленного люмбального дренажа, а в 3 случаях пришлось проводить ликворошунтирующую операцию. В целом, состояние больных при выписке в среднем на 10 баллов по шкале Karnofsky ниже, чем при поступлении. Ухудшение функции лицевого нерва различной степени выраженности после операции отмечено у 112 (77,2%), дисфункция тройничного нерва в 18 (12,4%) наблюдениях, каудальной группы нервов – 16 (11%), глазодвигательных нервов – 5 (3,4%). Послеоперационная летальность составила 2,8% - четыре пациента, поступившие в поздней стадии заболевания с гигантскими опухолями.

ОПУХОЛИ СТВОЛА

*В.А. Хачатрян, **Ким Вон Ги
*ФГУ РНХИ им. проф. А.Л. Поленова, Санкт-Петербург, Россия
** Кафедра неврологии с курсом нейрохирургии,
Институт повышения квалификации специалистов здравоохранения Хабаровского края

Проблема диагностики и лечения больных с опухолями мозга особенно актуальна при вовлечении ствола головного мозга в зону бластоматозного роста.

Материал и методы. Изучены результаты исследования и лечения 628 больных с опухолями задней черепной ямки различной гистоструктуры и локализации в возрасте от 0 до 69 лет за период 1988-2008 гг. в разных клиниках Санкт-Петербурга и РФ. Больные разделены на 2 группы: лица, у которых в бластоматозный процесс вовлечен ствол мозга (291) и исследуемые, у которых ствол мозга грубо не вовлекался в опухолевый рост. Изучены особенности течения заболевания, хирургической тактики и исхода лечения. Средний срок катамнеза составил 8,6 лет.

Результаты. Ретроспективный анализ показал, что распространение опухоли на ствол сопровождается как изменением общего состояния, так и клинической картины заболевания. Ухудшается прогноз заболевания, утяжеляется общее состояние, кардинально изменяется соотношение первичных гнездных проявлений и вторичных дислокационных признаков. При этом, клинические проявления, течение заболевания, хирургическая тактика зависят от особенностей вовлечения ствола в зону бластоматозного роста. С учетом этого важного фактора предлагается следующая классификация опухолей: новообразования без вовлечения ствола в опухолевый процесс; новообразования, деформирующие или имеющие сращение со стволом мозга; вторично-стволовые, первично-стволовые опухоли, а также эндофитные и экзофитные неопластические процессы.

Успешность полного удаления опухоли, послеоперационное течение, исход, длительность безрецидивного периода зависят от степени вовлечения ствола мозга в зону бластоматозного роста. По структурно-функциональной организации ствол может быть разделен на 3 зоны: витально-значимые (парааквeдуктальное серое вещество, голубое пятно, треугольники подъязычного нерва, треугольник блуждающего нерва, зона обекса); функционально-значимые (четверохолмная пластинка, ножки мозга, бугорок лицевого нерва, акустические и вестибулярные поля, медиальная возвышенность, tub. cuneatus et gracilis, пирамидки, ножки мозжечка); функционально-малозначимые зоны (задняя центральная борозда – зона шириной 4 мм., супраколликулярный треугольник, субколликулярный треугольник, задняя срединная линия, центральные отделы покрышки среднего мозга - полоса шириной 4 мм., латеральные отделы средних и нижних ножек мозжечка). Манипуляции в витально-значимых зонах приводят к декомпенсации витальных функций, в функционально-значимых – к развитию стойкого неврологического дефицита, а в функционально-малозначимых зонах вмешательство не сопровождается стойким ухудшением состояния больного.

Следовательно, хирургическая тактика зависит от особенностей вовлечения ствола в зону неопластического процесса. При парастволовых новообразованиях стремление к тотальному удалению опухоли оправдано. При вторично-стволовых опухолях тотальное удаление новообразования целесообразно при вовлечении опухоли в функционально-малозначимые зоны. При вовлечении ствола в функционально-значимые зоны тотальное удаление опухоли содержит опасность развития стойких неврологических выпадений и проведение ее целесообразно только при наличии дополнительных показаний. При распространении вторично-стволовых опухолей в витально-значимые зоны тотальное удаление новообразования содержит риск декомпенсации больных и нецелесообразно.

Удаление внутристволовых опухолей мозга подразумевает формирование раневого хода через ткани ствола. Проблематичным оказывается локализация энцефалотомии. Как показал анализ, при срединно-локализованных кистозных или солидно-кистозных узловых опухолях целесообразна срединная дорсальная энцефалотомия. При латерализованных дорсальных опухолях целесообразен доступ через супраколликулярный, субколликулярный треугольники. При расположении небольших новообразований вблизи средней линии на границе моста и продолговатого мозга раневой коридор образуется над верхним краем бугорка лицевого нерва и имеет поперечное направление. При вентрально расположенных опухолях производится трансоральная краниотомия и

вентральная срединная энцефалотомия. При латерально расположенных опухолях применяется доступ через среднюю ножку мозжечка и пространство между оливой и пирамидкой.

Локализация анатомических ориентиров при деформации ствола уточняется при помощи диагностической стимуляции или мониторинга стволовых вызванных ответов.

ТРАНССФЕНОИДАЛЬНАЯ ХИРУРГИЯ СОМАТОТРОПИНОМ ГИПОФИЗА

В.Ю. Черебилло, В.Р.Гофман, А.В.Полежаев
Военно-медицинская академия, Санкт-Петербург, Россия

Достижения последнего десятилетия коренным образом изменили тактику ведения больных, особенно при больших инвазивных аденомах. За последние 7 лет нами оперировано 1274 пациента с аденомами гипофиза транссфеноидальным доступом. По гормональной активности соматотропином было 24,8%, пролактином - 20,1%, , кортикотропином – 9,1%, гонадотропином – 0,9%, тиреотропином – 0,2%, неактивных аденом гипофиза – 44,9%.

Опухоли преимущественно имели супраселлярный вариант роста – в 42% наблюдений, параселлярный в 11%, ретроселлярный в 3%, антеселлярный в 2%, инфраселлярный в 21%. Тотальный вариант роста встретился в 11%. Эндоселлярных аденом было 3%, микроаденом – 7%.

Зрительные нарушения были у 74% оперированных больных, гормональные нарушения у 68% больных (гиперсекреция гормонов у 55%, гипопитуиртарные расстройства у 13%). Общемозговая симптоматика присутствовала у 76% оперированных пациентов. Глазодвигательные нарушения – у 6%.

Среди СТГ-продуцирующих аденом доминировала клиника акромегалии со средними показателями СТГ 45,1 нг\мл, ИФР-1 - 812 мкг\л.

Выполняли эндоскопический доступ к турецкому седлу. Данный доступ минимально травматичен, позволяет избежать контакта с головным мозгом, а также разрезов на лице и голове, минимизировать до 3-5 дней пребывание в стационаре.

В отличие от ограниченного тубулярного обзора микроскопа, оптическая система эндоскопа с боковым и ретроградным обзором 00 - 1200 позволяет осмотреть структуры, расположенные супра-, анте- и ретроселлярно, идентифицировать экстраселлярные участки опухоли, а также радикально удалить аденому при максимальной сохранности неизмененной ткани аденогипофиза. Непосредственный визуальный контроль участков опухолевой ткани, захватываемых кюретками, микрощипцами или ультразвуковым отсосом позволяет избежать травматизации нормальной ткани гипофиза, тракции прилежащих нервно-сосудистых образований.

Результаты оперативных вмешательств оценивали по традиционным критериям. Радикальность определяли на основании послеоперационных МРТ хиазмально-селлярной области, а также анализа купирования гормональных изменений в крови. Опухоль удалена радикально в 87% наблюдений, субтотальное удаление отмечено в 11%, частичное в 2%. Летальность среди оперированных пациентов с соматотропиномами была нулевой. Частота рецидивов во всей группе – 11%. Гипопитуитарных расстройств после удаления аденомы не отмечено. Отмечен быстрый регресс уровня СТГ и ИФР-1.

Таким образом, интраоперационный эндовидеомонитеринг позволяет дифференцировано под постоянным визуальным контролем проводить оперативное вмешательство, существенно повышает радикальность оперативных пособий, уменьшает число осложнений, нормализует гормональный фон, позволяет избежать гипопитуитарных проблем.

ОШИБКИ И ОСЛОЖНЕНИЯ В ТРАНССФЕНОИДАЛЬНОЙ ЭНДОСКОПИЧЕСКОЙ ХИРУРГИИ ОПУХОЛЕЙ ХИАЗМАЛЬНО-СЕЛЛЯРНОЙ ОБЛАСТИ

В.Ю. Черебилло, А.В. Полежаев, В.Р. Гофман
Военно-медицинская академия, Санкт-Петербург, Россия

«Кривая обучаемости» в транссфеноидальной эндоскопической хирургии намного превышает кривую в традиционной нейрохирургии. При обобщении результатов мультицентровых исследований выявлено, что только хирург, владеющий опытом более 200 эндоскопических транссфеноидальных вмешательств, имеет приемлимые цифры частоты послеоперационных рецидивов (8-11%), осложнений (7-8%), летальности менее 1%. При выполнении до 100 операций – частота рецидивов 36-38%, осложнений – 24-26%, а летальность – 5%. При выполнении от 100 до 200 эндоскопических операций частота рецидивов 22-27%, а осложнений – 18-19%, а летальность – 2,8%.

Имея опыт более 1250 транссфеноидальных эндоскопических операций, выполненных в клинике нейрохирургии ВМедА, можно сформулировать, что наиболее частым осложнением является послеоперационная назальная ликворея (в нашей серии 3,1%). Кровотечение из сонной артерии встретилось у одного пациента – 0,08%, парезы глазодвигательных нервов в 0,5%, нарастание зрительных расстройств в 0,3%. Послеоперационная гематома наблюдалась у одного пациента с краниофарингиомой – 0,08%, субарахноидальное кровоизлияние - в 0,24%, интравентрикулярная геморрагия в 0,08%. Летальность в нашей серии – 0,37%.

В одном наблюдении (0,08%) отмечена диагностическая ошибка с неправильной предоперационной трактовкой МР-данных (крупная тромбированная аневризма ВСА была ошибочно трактована, как краниофарингиома), что привело при транссфеноидальном эндоскопическом удалении к интраоперационному кровотечению. После временной остановки кровотечения выполнено срочное внутрисосудистое вмешательство по выключению аневризмы из кровотока. Благодаря грамотной слаженной работе операционных бригад и удачному стечению обстоятельств неврологический статус у пациентки не пострадал, аневризма выключена из кровотока, осложнений не отмечено.

Анализ всех ошибок и осложнений позволяет сделать вывод, что освоение транссфеноидальной эндоскопической хирургии должно проводиться в крупном специализированном центре, имеющем большой опыт подобных вмешательств, а первые вмешательства обучающийся хирург должен проводить только при обязательной ассистенции грамотного специалиста.

СРАВНИТЕЛЬНЫЙ АНАЛИЗ РЕЗУЛЬТАТОВ ТРАНСКРАНИАЛЬНЫХ И ТРАНССФЕНОИДАЛЬНЫХ ДОСТУПОВ В ХИРУРГИИ БОЛЬШИХ И ГИГАНТСКИХ АДЕНОМ ГИПОФИЗА

В.Ю. Черебилло, А.В. Полежаев
Военно-медицинская академия, Санкт-Петербург, Россия

Для сравнения результатов различных доступов к большим и гигантским аденомам гипофиза нами сформированы 2 группы (оперированных эндоскопически транссфеноидально – 100 пациентов и оперированных транскраниально – 86 пациентов), сопоставимые по всем клиническим характеристикам, по размерам и направлению роста. Мы отметили, что практически по всем параметрам транссфеноидальная хирургия обладает большей эффективностью по сравнению с транскраниальным доступом. Регресс неврологических нарушений в транскраниально оперированной группе отмечен в 48,5%, а в группе, оперированной транссфеноидально в 86% наблюдений, регресс гормональных нарушений в 51,2% и 82,5%, а зрительных нарушений в 57% и 75% соответственно. В группе пациентов, оперированных транскраниально, нарастание зрительных расстройств происходит вдвое чаще, чем у пациентов, оперированных через нос (10,5% против 5%). В транскраниальной группе более часто происходит нарастание гормональных нарушений, а в транссфеноидальной группе более часто гормональные расстройства регрессируют.

По показателям радикальности и частоты рецидивов между группами наблюдается паритет. По данным контрольных МРТ тотальное удаление в 63,9% в первой группе и 60% во второй группе, Частота рецидивов требующих оперативного пособия составляет 15,1% и 16% соответственно. Однако транссфеноидальный подход в хирургии больших и гигантских аденом позволяет существенно снизить число интраоперационных осложнений с 23,2% до 12%, а также минимизировать число послеоперационных осложнений с 27,9% до 13%, значимо снизить послеоперационную летальность с 7% до 3%.

Транскраниальная хирургия при той же частоте радикальности удаления опухоли и количества рецидивов, обладает значимо большей травматичностью и инвазивностью, а также меньшей эффективностью, чем транссфеноидальная хирургия. В целом, транссфеноидальная хирургия должна быть доступом выбора в лечении аденом гипофиза различной гистоструктуры и направлений роста, за исключением тех случаев, когда доступ через нос или невозможен, или не является оптимальным для конкретной локализации опухоли.

Суммируя полученную информацию, можно сделать вывод, что показанием для транскраниального доступа является только выраженный супраселлярный рост с инвазией опухоли в боковые желудочки, выраженный латероселлярный рост с наличием вторичных узлов опухоли под височной долей, узкий перешеек между супраселлярным и инфраселлярным узлами новообразования. Во всех остальных случаях доступом выбора является транссфеноидальный путь.

ЭНДОСКОПИЧЕСКОЕ УДАЛЕНИЕ КОЛЛОИДНЫХ КИСТ III ЖЕЛУДОЧКА

В.Ю. Черебилло, М.А. Легздайн
Военно-медицинская академия, Санкт-Петербург, Россия

При наличии коллоидной кисты III желудочка, препятствующей нормальному ликворотоку и вызывающей гидроцефалию, наименее инвазивным вмешательством является эндоскопическое удаление кисты. Однако, в связи с тем, что основным интраоперационным осложнением по данным литературы является кровотечение, хирург, выполняющий данную манипуляцию, должен владеть техникой открытого удаления опухоли III желудочка. Пункцию бокового желудочка осуществляли из точки Кохера или кпереди от нее. Жесткий эндоскоп вводили в полость бокового желудочка. Визуализировали отверстие Монро, зачастую окклюзированное кистой. Коагулировали сосудистое сплетение, поскольку стенки кисты обычно спаяны с ним. Ножницами вскрывали стенку кисты и опорожняли ее, аспирируя содержимое. Отсекали стенки кисты от сосудистого сплетения и при помощи биопсийных кусачек удаляли. Операцию заканчивали ревизией III желудочка при помощи диагностических эндоскопов с различным углом обзора, убеждаясь в отсутствии окклюзии ликворных путей. В некоторых случаях, при наличии опасений в достаточном оттоке ликвора через водопровод мозга, выполняли перфорацию дна III желудочка.

Контроль проводили по данным МРТ головного мозга.

Прооперировано 18 коллоидных кист III желудочка. Несмотря на относительно небольшой опыт в лечении данной патологии результаты внушают отчетливый оптимизм. Во всех случаях нам удалось добиться регресса гидроцефального синдрома и удаления кисты. Интраоперационных и послеоперационных осложнений не отмечено. Летальности нет.

Эндоскопическое удаление коллоидных кист – эффективный метод лечения данного патологического состояния.

ТРАНСОРАЛЬНОЕ УДАЛЕНИЕ ОПУХОЛЕЙ ОСНОВАНИЯ ЧЕРЕПА И С1-С2 ПОЗВОНКОВ И НЕОПУХОЛЕВЫХ ПАТОЛОГИЧЕСКИХ ПРОЦЕССОВ В ОБЛАСТИ КРАНИОВЕРТЕБРАЛЬНОГО ПЕРЕХОДА В УСЛОВИЯХ ЕГО НЕСТАБИЛЬНОСТИ

А.Н. Шкарубо, А.О. Гуща, И.Н. Шевелев, Д.В. Сидоркин
ГУ НИИ нейрохирургии им.акад.Н.Н.Бурденко, РАМН, Москва, Россия

Введение: хирургия опухолей основания черепа и краниовертебрального перехода, а также неопухолевых процессов в области ската (С0) и С1-С2 позвонков является сложным разделом в нейрохирургии. В мировой практике применяется тактика поэтапного хирургического лечения: сначала – окципитоспондилодез, затем - удаление опухоли. Известен вариант обратной последовательности этапов оперативного лечения.

Цель исследования: разработка нового способа хирургического лечения пациентов с различными патологическими процессами основания черепа и краниовертебрального перехода, сопровождающиеся нестабильностью краниовертебрального сочленения – одномоментного окципитоспондилодеза и трансорального удаления патологического очага области ската и С1-С2 позвонков.

Материал и методы: оперирован 21 пациент (9-мужчин, 12- женщин) в возрасте от 2,5 до 60 лет (медиана - 26,7 лет). В десяти случаях были хордомы основания черепа и верхне-шейных позвоночных сегментов, в 2- MTS рака почки в С1-С2 позвонки, в 1 – MTS рака молочной железы в область ската в сочетании с гемангиомой средней трети ската, в 1 – плазмоцитома С2 позвонка, в 1- гистиоцитоз Х С1-С2 позвонков, в 1 – гигантоклеточная опухоль С2 позвонка, в 1- os odontoideum и ретроспондилолистез тела С2 позвонка, в 4 – платибазия, базиллярная импрессия и инвагинация зубовидного отростка С2 позвонка. Во всех случаях отмечена нестабильность краниовертебрального сочленения. При окципито-спондилодезе использованы: костный аутотрансплантат и металлическая проволока в одном случае, система "Ventrofix" – в 2, система «CCD» - в 7, система «Vertex» - в 11 наблюдениях. В 20 случаях первым этапом проведен окципитоспондилодез, затем трансоральное удаление патологического очага; а в одном наблюдении первым этапом удалена опухоль (хордома) основания черепа и С1-С2 позвонков с последующим окципитоспондилодезом. Использованы оригинальные инструменты и устройства. После удаления опухоли производилась пластика основания черепа по оригинальной, запатентованной нами методике, а также различные клеевые композиции.

Результаты и обсуждение. Метод одномоментного заднего окципитоспондилодеза и трансорального удаления патологического процесса основания черепа и/или С1-С2 позвонков позволяет: увеличить радикальность операции, что особенно важно при диффузнорастущих опухолях. В 13 случаях (61,9%) патологические процессы были удалены тотально; субтотально (до 90% от первоначального объема опухоли) - 3 (все хордомы) (14,3%), частично – в 5 случаях (23,8%): 3 - хордомы, 1 - MTS молочной железы, 1 – базилярная импрессия. Интраоперационная ликворея отмечена в 5 случаях (23,8%), послеоперационной ликвореи не было. Летальный исход отмечен в 1 случае (4,8%), на 5-е сутки после операции, вследствии кровотечения из гемангиомы смешанного типа, локализовавшейся в средней трети ската. Регресс клинических симптомов заболе-вания наблюдался у большинства пациентов. Катамнез прослежен у всех пациентов. Одномоментная операция сокращает пребывание пациента в стационаре и стоимость лечения, реабилитации начиналась на 3-4 день после операции.

Заключение: использование новых технологий в хирургии опухолей основания черепа и патологических процессов верхних шейных сегментах позвоночника в условиях нестабильности краниоцервикального сочленения позволяет улучшить результаты хирургического лечения, ускорить проведение реабилитации. Целесообразно расширение показаний к применению хирургических методов лечения у данной категории пациентов, которые ранее признавались практически неоперабельными.

SURGICAL, PHARMACOLOGICAL, RADIOLOGICAL AND COMBINED TREATMENT OF PITUITARY ADENOMAS.

B. Kadashev, S. Alekseev, P. Kalinin, A. Shkarubo, M. Kutin, D. Fomichev
N.N. Burdenko Neurosurgical Institute, Moscow, Russia.

Introduction: Adequate treatment of pituitary adenomas (PA) is possible only in specialized clinic like Burdenko neurosurgical institute. Early diagnostic and combined treatment are most important in PA treatment.

Material and methods: We've treated more than 3000 patients during last 10 years. We used different surgical approaches (intra- and extradural transcranial, transsphenoidal, two-stage). Now at about 90% PA removed by transsphenoidal endoscopic approach.

Results: We have 90% radicality in small PA group. Radical removal and hormonal hypersecretion normalisation is rare in cases with large and giant tumors particularly in cavernous sinus invasion. Large (> 35mm) and giant (>60mm) PA are about 25% in our material. We saw correlation between radicalism and recurrence rate. Total mortality is 1.5% and it rise up to 10% in giant (>60mm) PA. Prolactin-secreting PA (even in giant) we treat it by dopamine-agonist. Somatostatin-analogues we use in GH-tumors like pre-operative treatment and in some cases after surgery.

In cases of partial removal (particularly in hormonal active tumors), recurrence, or tumors with high mitotic activity (Ki-67 >3%), nuclear polymorphism we use post-op stereotactic radiotherapy. Gamma knife and LINAC like a first-step we use very rare. We regularly follow-up most of our patients for tumor control and adequate hormonal correction.

Conclusion: The optimal treatment choice (surgery, pharmacotherapy, radiotherapy or combined treatment) could be taken commonly by neurosurgeon, endocrinologist and radiologist. Further improvement of PA treatment depends on either surgical technique development or modern pharmacological and radiological methods evolution.

ADVANCES OF ENDOSCOPIC ENDONASAL TRANSSPHENOIDAL REMOVAL OF PITUITARY ADENOMAS

P. Kalinin, D. Fomichev, B. Kadashev, M. Kutin
N.N. Burdenko Neurosurgical Institute, Moscow, Russia.

Material: We had analyzed the results of surgery in series of 638 patients with pituitary adenomas (p.a.), whose primary treatment mode was an endoscopic endonasal transsphenoidal adenomectomy (EETA) for the 4,5 years period (2004-2008). The distribution of p.a. by their localization: 121 - endosellar, 517 with different extrasellar grow. The distribution of tumors by their hormonal activity: 351- nonfunctioning p.a., other 287 – different secretions p.a. (GH/PRL/ACTH-secreting). The visual disturbances are revelation at 351 patients.

Methods: We used the endoscopic endonasal approach to the sella and tumor removal without the use of a transsphenoidal retractor or any postoperative nasal packing, with a rigid endoscope 0-70º lenses. Results: Hormonal status was normalized at 75% of the patients. The improvement of visual functions or without dynamics in the early p/o period was observed at 96% patients. The majority of the patients are hospital stay of 4 day p/o. Most serious complication of EETA group takes less than 2%. Lethality – 1,25%. Conclusion: Advantages of EETA: the panoramic view of an operative wound, good light exposure of operative field. That allows precisely view the basic anatomic structures, to lower risk of their damage, radically remove a tumor, to reveal CSF - leakage and to close defect in tumor capsule. The EETA is less traumatic in comparison with standard transsphenoidal operation, is more easy transferred by the patients, that reduces period of rehabilitation and term of hospitalization of the patients.

Postoperative results show, that the designated advantages of a EETA allow to improve quality of surgical treatment of pituitary adenomas.

INTRAOPERATIVE VENTRICULAR SHUNTING IN THE MIDLINE DEEP-SEATED BRAIN TUMOR SURGERY

D.I. Pitskhelauri, A.N. Konovalov, V.N. Kornienko, N.K. Serova, D.N. Kopachev, A.D. Omarov, E.I. Butenko
N.N. Burdenko Neurosurgical Institute, Moscow, Russia.

Objectives: Surgical resection of deep-seated midline tumors often does not resolve obstruction of cerebrospinal fluid pathways and thus additional operation - ventricular shunting is required. To prevent postsurgical hydrocephalus we combine two different types of surgical interventions per-formed simultaneously – tumor removal and intra-operative internal ventricular shunting.

Patients and methods: Eighty-two patients with deep-seated midline brain tumors underwent 84 operations – tumor removal with simultaneous intraoperative internal ventricular shunting in the Burdenko Neurosurgery Institute from June 2000 until October 2006. This series includes patients with malignant as well as benign tumors with an infiltrative growth pattern mainly of glial origin. Forty six tumors were located in pineal region, 18- in midbrain, 10- in thalamus, 3- in thalamus and midbrain, 3- in the third ventricle, 4- other locations. We performed two types of intraoperative shunting – 1) third ventriculostomy by fenestration of the premamillary membrane of the third ventricle floor and Liliequist's membrane – 53 operations, and 2) aqueductal stenting – 30 operations. All operations were performed under microscope without endoscopic technique.

Results: Subtotal and partial tumor removal was performed in the majority of patients - 45% and 20%, respectively, what was related to the diffuse pattern of tumor growth. There were no fatal outcome. Repeated shunting due to inadequate function of stoma or stent was performed in 10 cases in the early postsurgical period (up to 30 days) and in 4 cases - in the follow-up period (median 21 month). Efficacy of intraoperative ventriculostomy and stenting comprised 75% and 97% respectively in the early period, and 89% in the follow-up period in each group. Diabetes insipidus, as a sequence of surgical manipulation in the diencephalic-hypothalamic region was revealed in 4 cases (7%), in 3 of them it was transient. Aqueductal stenting did not aggravate eye movement disorders in comparison with the control group.

Conclusion: Intraoperative ventriculostomy of the third ventricle and aqueductal stenting under direct visual control are considered effective methods of treatment of obstructive hydrocephalus in deep-seated midline brain tumors.

НЕЙРОХИРУРГИЯ ДЕТСКОГО ВОЗРАСТА

КЛИНИКО-ДИАГНОСТИЧЕСКИЕ И ЛЕЧЕБНЫЕ АСПЕКТЫ ВРОЖДЕННЫХ СПИННОМОЗГОВЫХ ГРЫЖ, СОЧЕТАЮЩИХСЯ С ГИДРОЦЕФАЛИЕЙ

М.М. Ахмедиев, Ш.Д. Махмудов, Ш.Р. Ахмедиева
Республиканский научный центр нейрохирургии, Ташкент, Узбекистан

Врожденные спинномозговые грыжи (СМГ) у детей характеризуются разнообразием морфологических форм и клинических проявлений. У большинства этих больных в клинической картине наблюдается различный по выраженности симптомокомплекс, состоящий из двигательных, чувствительных, урологических и трофических расстройств, а также ортопедической патологии. Одной из возможных причин прогрессирования заболевания является синдром фиксированного спинного мозга (синдром натяжения спинного мозга или тетринг-синдром). Патологическая «фиксация» спинного мозга приводит к хроническому натяжению и ишемизации невральных структур, ухудшая их функцию, и ведет к развитию гипертензионно-гидроцефального синдрома. Доступная научная литература показала что, несмотря на длительность изучения проблемы, до сих пор нет классификации СМГ сочетающейся с гидроцефалией. И, как результат нет единых подходов к лечению той или иной формы СМГ с сопутствующей гидроцефалией, что отрицательно сказывается на своевременности диагностики и результатах лечения. По нашему мнению, клинический диагноз СМГ должен включать: 1. Нозологию (МКБ-10). 2. Структурные изменения (характер, локализация и выраженность изменений). 3. Функциональные нарушения (основные клинически синдромы). 4. Тип течения заболевания.. 5. Состояние клинической компенсации. С учетом вышеизложенного нами предлагается классификация спинномозговых грыж с сопутствующей гидроцефалией.

Распределение по вовлечению спинного мозга, его корешков и оболочек в грыжевой мешок: 1.Оболочечная форма (meningocele). 2.Корешковая форма (meningoradiculocele). 3.Мозговая форма (meningomieloradiculocele). 4.Кистозная форма (mielocistocele).

Распределение по отношению к отделам позвоночника: 1.Шейного отдела с гидроцефалией. 2.Грудного отдела с гидроцефалией. 3.Грудо-поясничного отдела с гидроцефалией. 4.Поясничного отдела с гидроцефалией. 5.Пояснично-крестцового отдела с гидроцефалией. 6.Крестцового отдела с гидроцефалией.

Сопутствующая гидроцефалия: 1.Начальный этап (гидроцефальный синдром). 2.Поздний этап (гидроцефалия). 3.Гидроцефалия после ликворошунтирующих операций (дренаже-зависимая гидроцефалия).

По отношению к другим органам: 1.Изолированный порок. 2.Сочетанный порок.

По содержимому грыжевого мешка: 1.Однокамерные. 2. Многокамерные.

По объему грыжевого содержимого: 1.Малые (до 10 см³). 2.Средние (от 10 до 30 см³). 3.Большие (от 30 до 60 см ³). 4.Гигантские (более 60 см ³).

По состоянию покровных мягких тканей грыжи: 1. Без изменения покровных тканей грыжевого мешка. 2. С патологическими изменениями и угрозой разрыва грыжевого мешка.

По тяжести общего состояния пациента: 1. Фаза клинической компенсации. 2. Фаза клинической субкомпенсации. 3. Фаза умеренной клинической декомпенсации. 4. Фаза грубой клинической декомпенсации. 5. Терминальная фаза.

По осложнениям: 1. Гнойно-воспалительные. 2. Нейротрофические.

Тип течения восстановительного периода: 1. Благоприятный (регрессирующий). 2. Стабильный (стационарный). 3. Неблагоприятный (прогрессирующий).

По исходу заболевания: 1. Выздоровление. 2. Умеренная инвалидизация. 3. Грубая инвалидизация. 4. Летальный исход.

Обследование ребенка со СМГ и хирургическое лечение проводится обычно после первого месяца жизни ребенка, когда степень адаптации новорожденного к внеутробному существованию значительно повышается. Алгоритм хирургического лечения индивидуален в каждом конкретном случае, характеризуется возможностью на время пропускать некоторые этапы или выполнять их одновременно. Как только появляются признаки гидроцефалии, она должна быть контролирована с помощью шунта. В последующем планируется пластическая операция.

Комплексное лечение пациентов со СМГ включает: 1. Удаление спинномозговой грыжи.

2. Своевременная и адекватная коррекция гидроцефально-гипертензионного синдрома. 3. Проведение реабилитации с целью воздействия на процессы восстановления функции спинного мозга включает: нейропротекция для стабилизации уцелевших структур, сохранения функционально полноценных волокон; использование физических факторов с целью стимуляции регенерации нервных элементов. Лечебные и физиотерапевтические мероприятия следует определять с учетом нарушений функций тазовых органов.

Проблемы при проведении лечения у детей со спинномозговыми грыжами: 1. Сложности доступа к центральным венам (инфузии, проведение седатации) и анестезиологического пособия. 2. Иммунитет не сформирован, риск инфекций. 3. Гастроэнтерологические проблемы (мукозиты, молочница, потребность в парентеральном питании, псевдомембранозный колит). 4. Уход в до- и послеоперационном периоде.

Выводы: 1. Гидроцефалия, размеры грыжевого мешка и вялые регенеративные возможности мягких тканей оказывают значительное влияние на результаты и эффективность оперативного вмешательства. 2. Выбор тактики лечения детей со СМГ определяется комплексным обследованием пациентов. 3. При сочетании СМГ с гидроцефалией целесообразно в качестве первого этапа проведение ликворошунтирующей операции. 4. Дифференцированная хирургическая тактика при СМГ с сопутствующей гидроцефалией предусматривает соблюдение указанных диагностических и лечебных рекомендаций.

ДИАГНОСТИКА АНОМАЛИЙ РАЗВИТИЯ ПОЗВОНОЧНИКА И СПИННОГО МОЗГА У НОВОРОЖДЕННЫХ И ДЕТЕЙ ПЕРВОГО ГОДА ЖИЗНИ

М.М. Ахмедиев, Ш.Д. Махмудов
Республиканский научный центр нейрохирургии, Ташкент, Узбекистан

Первичная диагностика аномалий развития каудального отдела позвоночника и спинного мозга основывается на наличии местных изменений и степени поражения спинного мозга и его корешков. У новорожденных и детей первого года жизни нейросонография (НСГ) в диагностике аномалий развития каудального отдела спинного мозга и позвоночного столба является информативным, а так же и общедоступным методом. У этой категории пациентов возможность ультразвуковой диагностики во многом определяется наличием естественных ультразвуковых окон. На заднемедиальной поверхности позвоночника оссифицикация заканчивается только к концу первого года жизни, что позволяет визуализировать остистые и поперечные отростки, дужки, тела позвонков, а так же детально исследовать позвоночный канал, шейное и поясничное утолщения спинного мозга, пятый желудочек и конус.

Методика исследования: для обследования ребенка используются две основные позиции. Первая: ребенок находится в положении лежа на левом боку лицом к матери (допускается кормление грудью или из рожка для релаксации и создания физиологического комфорта ребенка). Вторая: ребенок лежит на животе, на коленях ассистента с пронированной головкой. Эта позиция наиболее удобна для исследования атлантозатылочного соединения. Использование линейных ультразвуковых датчиков частотой 3,5-5,0-7,5 MHz делает реальным визуализацию всех основных структур спинного мозга и позвоночника у новорожденных и детей первого года жизни. Ультразвуковое исследование проводится в продольном и поперечном направлениях и занимает 15-20 минут. При продольном сканировании датчик располагается вдоль остистых отростков позвонков и медленно перемещается в каудальном направлении. На эхограммах, в реальном режиме послойно визуализируются кожа, подкожная клетчатка, продольные мышцы спины, остистые отростки позвонков, оболочки, спинной мозг, спинномозговой канал и тело позвонка. Костные структуры, оболочки и стенки спинномозгового канала выглядят как гиперэхогенные образования. Белое вещество - гипоэхогенной эхоструктуры, ликвор - анэхогенный. У здорового ребенка conus medullaris содержит естественное расширение центрального канала - пятый желудочек (ventriculum terminale). Спинной мозг заканчивается на уровне L2- L3 и переходит в конский хвост (filum), который визуализируется в виде отдельных нитей. Само по себе наличие данных о толстой (более 1,0 - 1,5 мм в диаметре) терминальной нити и несколько необычно низком (L2-L3) расположении конуса спинного мозга не рассматривается как проявление патологии. При сканировании в поперечном направлении четко визуализируются

дужки, оболочки мозга и спинномозговой канал. При использовании ультрасовременных аппаратов удается визуализировать «бабочку» серого вещества, дорсальные и вентральные корешки спинного мозга. Цветное доплеровское картирование выявляет эпидуральное венозное сплетение, переднюю спино-мозговую артерию и парные задние спино-мозговые артерии. Синдром Клиппеля-Фейля, спинальные дизрафии (сирингомиелия, spina biflda occulta, spina bifida aperta) можно дифференцировать от менинго- и менингомиелоцеле, интрамедуллярных опухолей. Расширение центрального спинального канала на уровне поясничного отдела позволяет дифференцировать миелоцистоцеле от сакрококцигеальной тератомы.

НСГ определяет не только грыжевое отверстие, но и содержимое грыжи, сопутствующие грыже пороки и аномалии развития черепа и позвоночника, головного и спинного мозга: гидроцефалию, деформацию и асимметрию строения мозга и черепа, аплазию прозрачной перегородки, атрофию головного и спинного мозга, связи содержимого мешка с желудочками мозга и субарахноидальным пространством. Выраженность гидроцефалии при СМГ коррелирует с тяжестью порока спинного мозга. Больше всего гидроцефалия встречается при локализации СМГ в поясничном и пояснично-крестцовом отделах позвоночника.

Таким образом, знание нормальной эхографической анатомии спинного мозга, а также применение современной ультразвуковой техники позволяют диагностировать врожденные аномалии спинного мозга спинного мозга и позвоночного столба.

РЕЗУЛЬТАТЫ ЛЕЧЕНИЯ ДЕТЕЙ С ЛИПОМАТОЗНЫМИ СПИНАЛЬНЫМИ ОБРАЗОВАНИЯМИ

Г.М. Еликбаев, В.А. Хачатрян
Российский научно-исследовательский нейрохирургический институт им. проф. А.Л. Поленова, Санкт – Петербург, Россия

Изучены результаты обследования и лечения 34 детей с со спинальными липомами в возрасте от 4 месяцев до 18 лет, пролеченных в ФГУ РНХИ им. проф. А.Л. Поленова с 1991 по 2008 гг. Мальчиков было - 23, девочек -11. В 27 (79,4%) наблюдении липомы располагались на уровне пояснично-крестцового отдела позвоночника.

Главной клинической особенностью в диагностике спинальных липом являлись кожные стигмы в пояснично-крестцовой области и неврологические расстройства.

У 79,4% детей с липомами различные кожные изменения проявлялись гиперпигментацией, удлиненным волосом, воронкообразным втяжением, опухолеподобным образованием. В 70,6% наблюдениях выявлены нарушение функции тазовых органов, которые во всех случаях сочетались с двигательными нарушениями. Постепенно прогрессирующая косолапость отмечено у 73,5% детей и больше у детей старше 3 лет. Гидроцефалия отмечалось у 5 больных.

Спинальная липома сочеталась со spina bifida поясничных и крестцовых позвонков (32) со спинномозговой грыжей (10), с синдромом фиксированного спинного мозга пояснично-крестцовой области (18).

Липомы располагались экстра-интравертебрально в 30 наблюдениях и только экстравертебрально — в 4 случаях. Среди интравертебрально распространяющихся опухолей эпидуральное расположение опухоли было в 13 наблюдениях, эпи- субдуральное, субдуральное с врастанием в конус спинного мозга в — 8 наблюдениях. Среди различных форм жировых образований, относящихся к спинальному дизрафизму липоменингоцеле являлось наиболее частым типом (в 31 наблюдении).

МРТ исследование позвоночника и спинного мозга осуществлено у 24 (70,6%) детей, КТ исследование выполнено в 26% случаях. Спондилография в двух проекциях проведено у больных с липоматозными образованиями в 16 (47,1%) случаях, на котором отмечалось расширение костного канала. 7 (20,6%) пациентам выполнена миелография с водорастворимым контрастом «Омниопак», где выявлялся дефект наполнения субарохноидального пространства в месте расположения липомы. В комплекс дооперационного обследования были включены электронейромиография (10 детей), вызванные потенциалы и УЗИ (по 3 больных).

Цель хирургического лечения липом спинного мозга являлось освобождение, декомпрессия спинного мозга, нервных корешков и предотвращение повторного сдавления спинного мозга. Сопутствующие заболевания и аномалии у детей оперированных с липоматозными спинальными образованиями выявлены со стороны мочевыделительной (32,4%), костно-суставной и дыхательных систем (по 2 наблюдении).

Хирургическое лечение нами произведено у 30 (88,2%) детей. В 5 случаях удаление липомы сочетались с ликворошунтирующими операциями. В 14 (46,7%) случаях отмечались послеоперационные осложнения проявлявшиеся ликвореей (3), расхождением краев раны (1), обострением хронических заболевании (4), нагноением (1) и аллергической реакцией (1). Послеоперационные осложнений при липоменингомиелоцеле обусловлены большой травматичностью удаления огромных липоматозных разрастаний, наличием значительных дефектов твердой мозговой оболочки. В нашем исследовании у 5 больным проведено повторные операции при липомах. Существенным моментом, сдерживающим распространение хирургических методов лечения липоменингоцеле у детей младшего возраста, было углубление неврологического дефицита после операций. Углубление неврологических нарушении нами отмечено в 4 (13,3%) наблюдениях. Его можно избежать по нашему мнению, благодаря внедрению и применению увеличительной оптики, микроинструментария и всего комплекса микрохирургической техники.

Катамнез исследован нами у 15 больных в периоде от 1 года до 5 лет после операции. Регресс неврологических нарушении выявлен у 7 (46,7%) детей, полное восстановление функции тазовых органов отмечено в 2 наблюдениях.

Таким образом, профилактическая направленность операций у детей раннего возраста обеспечивало благоприятное течение заболевания, снижало степень инвалидизации и при внедрении микрохирургии, увеличительной техники, ультразвуковых аспираторов и операционного мониторинга не углубляло неврологических, урологических и ортопедических нарушении. Если у больных имели место грубые неврологические нарушения в виде нижней параплегии, грубые тазовые и ортопедические нарушения или длительно прогрессирующий синдром фиксированного спинного мозга, то они не позволяют надеяться на улучшение состояния после операции.

ДИАГНОСТИКА И ХИРУРГИЧЕСКОЕ ЛЕЧЕНИЕ ДЕТЕЙ С ДЕРМАЛЬНЫМ СИНУСОМ

**Г.М. Еликбаев, *В.А. Хачатрян, **М.Р. Рабандияров*
**Российский научно-исследовательский нейрохирургический институт им. проф. А.Л. Поленова, Санкт – Петербург, Россия*
***Республиканский научный центр нейрохирургии, Астана, Казахстан*

Дермальный синус является дефектом развития в виде канала выстланного эпителием по средней линии позвоночника и распространяющегося от поверхности кожи внутрь позвоночного канала до твёрдой мозговой оболочки, подпаутинообразного пространства спинного мозга, приводящий к фиксированному спинному мозгу, а также соединяющий содержимое его с поверхностью тела.

Изучены результаты обследования и лечения 12 детей с дермальным синусом, пролеченных в ФГУ РНХИ им. проф. А.Л. Поленова с 2000 по 2008 гг. Возраст больных колебался от 6 месяцев до 12 лет.

Кожное отверстие дермального синуса в 5 наблюдениях сочеталась с зоной кожной пигментации, капиллярной гемангиомой, пучком грубых волос. В 9 (75%) случаях кожные проявления служили основными жалобами больных. Дермальный синус сочетался в 5 (41,5%) случаях со spina bifida occulta, в двух наблюдениях с липомой и синдромом фиксированного спинного мозга. В 2-х случае встречалось сочетание диастематомиелии с дермальным синусом, что определяло необходимость тщательного исследования позвоночника на всем протяжении у больных с дермальным синусом.

Неврологическая симптоматика у больных с дермальным синусом всегда была обусловлена тремя причинами: врожденной дисплазией спинного мозга (миелодисплазией), наличием объемного образования в позвоночном канале и воспалительным процессом.

Двигательные нарушения проявлялись нижним вялым парапарезом (58,3%), тетрапарезом (8,3%) с гипестезией нижних конечностей (25%). Нарушение функции тазовых органов выявлено у 50% детей, проявляющиеся сочетанием недержанием мочи и кала. У 6 больных отмечено ортопедические нарушения в виде искривление позвоночника, косолапости с нарушением походки.

Среди лучевых методов диагностики нами у 10 (83,3%) пациентов проведено МРТ исследование, у 2 выполнено КТ. Среди интраспопических методов применялись спондилография (4), фистулография (4), электронейромиография (2) и УЗИ (2). Уродинамическое исследование проведено у двух больных.

Операцию выполняли сразу после установления диагноза, так как известно, что рост

дермоидной кисты, расположенной в позвоночном канале, или ее воспаление могут привести к сдавлению спинного мозга, менингиту или эпидуриту. Операцию проводили с применеием увеличительной оптики и микрохирургического инструментария.

Противопоказанием к операции были в одном случае только временным, отмечался активный воспалительный процесс в области свищевого хода. В этом случае только после ликвидации воспалительного процесса осуществляли «раннюю ревизию свища».

Хирургическое вмешательство выполнено у 11 (91,7%) детей. На операции часто отмечалось патологическая ткань, рубцовая ткань с кистой (36,4%), а также грубые спайки (27,3%). В 1 наблюдении вначале провели ликворошунтирующую операцию, потом операцию по иссечению дермального синуса. Общий объем операции зависело от глубины расположения дермального синуса. Оно включало иссечение канала врожденного дермального синуса. Если свищевой ход не проникал в позвоночный канал, заканчиваясь в подкожной клетчатке, мышцах или связочном аппарате позвоночника, то его иссекали, не проводя ламинэктомии (2 случая). При прободении свищом задней стенки позвоночного канала выполняли ламинэктомию и ревизию канала. У 4 больных в послеоперационном периоде отмечалось осложнения проявлявшиеся инфекционно-воспалительным изменением послеоперационной области (1), расхождение краев раны (1), нагноением (1) и углублением неврологических нарушении (1).

После хирургического лечения добились улучшения в 81,8%, стабилизацию – в 18,2%, ухудшение в 1 наблюдении.

Таким образом, клиническое течение дермального синуса прогнозировать невозможно. Осложнение может наступить в любое время, даже при наличии фистулы хорошо дренирующий внутрипозвоночную кисту. Оперативное лечение должно быть предпринято в ближайшее время после установления диагноза, независимо от возраста ребенка. Регресс неврологической симптоматики тесно связано с расположением дермального синуса в позвоночном канале и его сочетания.

СОВЕРШЕНСТВОВАНИЕ ДИАГНОСТИКИ И ЛЕЧЕНИЯ КОМПРЕССИОННЫХ ПЕРЕЛОМОВ ТЕЛ ПОЗВОНКОВ У ДЕТЕЙ

А.Е. Ерекешов, У.Е. Асилбеков, В.Д. Кузьмин, Х.Б. Кульманов
Городская детская больница №2, Астана, Казахстан

Проанализированы история болезни 47 больных находившихся на стационарном лечении с 2006 по 2008 год в ГДБ №2 г.Астаны, что составило 1,8 % и от всех нейротравматологических больных. Среди больных преобладали мальчики 29(61,7%) ребенка, девочек 18(38,3%).

По возрасту от 0-7 лет составили 9 детей(19,1%), от 7-14 лет составил 38 детей (80,9%).

По механизму травмы: падение на спину 33 ребенка (70,2%), падение на ягодицы 10 детей (21,3%), механизм травмы не известен у 4 больных (8,5%).

Падение на спину является превалирующим и относится к сгибательному механизму насилия (клавишный механизм по В.Е. Беленькому).

Локализация переломов тел позвонков в различных возрастных группах

Возраст	верхне-средне грудной	Нижне-грудной	Поясничный
0-7	2	7	0
7-14	7	23	8
Всего	9(19,1%)	30(63,8%)	8 (17,1%)

Основные жалобы при поступлении: боль в спине, затрудненное дыхание в момент травмы и иногда некоторое время после. Локально у всех больных отмечалась болезненность при пальпации и перкуссии остистых отростков, напряжение мышц спины, так же боль при осевой нагрузке. До 68 % больных отмечается психомоторное возбуждение при обращении к врачу, как общая реакция на травму. Детям при госпитализации проводился неврологический осмотр и общеклинические анализы. Всем пострадавшим, обратившимся с подозрением на перелом позвоночника произведены обзорная рентгенография позвонков в двух проекциях.

Для более детальной верификации диагноза нами применен современный метод диагностики - компьютерная томография (КТ). Метод основан на томоденситометрическом измерении плотности костной структуры тела позвоночника. При компрессионном переломе в 100% случаях отмечено повышение костной плотности поврежденного позвонка по сравнению со здоровым позвонком.

КТ производилась 33 (70,2%) детям с целью уточнения диагноза. Из 33 больных, которым производилась КТ-ое исследование, в 9 случаях

на КТ верифицированы не только компрессия тел, но и продольные переломы. У 5 больных выявлен оскольчатый перелом тел позвонков со смешением осколков без сдавления дурального мешка спинного мозга.

Вопрос о сроках консолидации поврежденных позвонков остается до сих пор открытым. И наши и зарубежные специалисты дают различные сроки. По данным различных авторов сроки консолидации при компрессионном переломе от 4 до 6 месяцев у взрослых. Мы придерживались срока стационарного лечения от 35 –до 45 суток. Для определения сроков консолидации поврежденного позвонка нами производились КТ в динамике. И при этом выявлено, что через 2,5 месяца при повторном обследовании разность плотности костных структур здорового и поврежденного позвонка уравновешиваются, что говорит о завершении репаративного процесса, то есть консолидации перелома позвонка.

Лечение:

1 этап стационарно.

2 этап амбулаторно.

Ранее, нами использовались традиционная терапия компрессионных переломов тел позвонков у детей: симптоматическая, общеукрепляющая терапия, 4 периода ЛФК по Иванову, массаж.

Учитывая данные КТ исследования нами усовершенствована методика лечения компрессионных переломов позвоночника у детей, где 1 период длится 12-14 дней, 2 период 14-18 дней, 3 период 12-16 дней стационарно, а 4 период амбулаторно.

В первом периоде учитывая реакцию на стресс проводилась антиоксидантная терапия (вит Е, аскорбиновая кислота, электрофарез с эуфиллином), обезболивающая терапия (анальгин, электрофарез с новокаином), десенсибилизирующая терапия (димедрол, супрастин), противовоспалительная терапия, физиолечение (УВЧ, магнитотерапия). Если имеется нарушения на ЭМГ, лечение расширяли с добавлением сосудистых препаратов, ноотропов и витаминов группы В.

В третьем периоде с 26 суток после травмы с целью интенсификации восстановительных процессов назначали массаж, электрофорез с 10% хлорид кальция и парафиновые аппликации 10 сеансов. А так же учитывая возрастной аспект, с целью ранней активизации в третьем периоде детям одевали полужесткий корсет и переводили в вертикальное положение.

После выписки из клиники рекомендовалось ЛФК по Иванову четвертый период не менее одного года. В течение 1 года освобождали от занятий физкультуры. Наблюдение в динамике, контрольная КТ показало, что консолидация перелома тел позвонка наступает раньше, чем мы предполагали.

Таким образом, рекомендуемая нами терапия способствует раннему восстановлению костной структуры тела поврежденного позвонка.

Проводимая контрольная КТ в динамике является основным методом для определения срока консолидации компремированного позвонка.

АНАЛИЗ КОМПЛЕКСНОГО ЛЕЧЕНИЯ ЭХИНОКОККОВЫХ КИСТ ГОЛОВНОГО МОЗГА У ДЕТЕЙ

А.К. Карабеков, Б.Ж. Нускабаев, А.О. Усербаев, Т.А. Бегманов,
Н.С. Мухангалиев, Д.М. Байгут, С.С. Кыдыралиев, М.О. Арыстанов
Южно-Казахстанская государственная медицинская академия, г. Шымкент.
Областная детская больница, Шымкент, Казахстан

Цель работы: Улучшение результатов комплексного хирургического и химиопрофилактического лечения детей с эхинококковыми кистами головного мозга.

Материалы и методы: Обследовано 16 больных с эхинококковыми кистами головного мозга, оперированных в областной детской больнице с 2006 по 2009 г.г., в возрасте от 4 до 12 лет. Больным проведено клинико-лабораторное, инструментальное обследование, включая компьютерную томографию головного мозга до и после оперативного лечения, рентгенографию грудной клетки, УЗИ печени.

Чаще всего встречались больные, 14 случаев, с одиночными кистами головного мозга. В 2 случаях имелись множественные паразитарные кисты головного мозга, расположенные в одном полушарии. Сочетанный эхинококкоз встречался в 3 случаях из 16 больных, у двоих обнаружен эхинококкоз печени, у одного – легких и печени.

Комплексное хирургическое лечение включало; предоперационную химиопрофилактику Бильтрицидом (Празиквантел), далее удаление кисты костно-пластическим методом, антипаразитарную интраоперационную обработку остаточной полости 80% глицерином в экспозиции 7 минут, в послеоперационном периоде проводилась химиопрофилактика рецидива препаратом Зентел, 3 курса по 28 дней, с 2 недельными перерывами.

У 14 детей получены хорошие послеоперационные результаты с полным регрессом неврологической симптоматики. У 2 больных с множественными кистами наблюдался рецидив, один из которых закончился летальным исходом, у второго пациента на контрольном КТ головы образовалась гигантская остаточная полость без прогрессирования ее объемов, и стойким неврологическим дефицитом. У обоих больных не было возможности приема приема препарата Зентел.

Заключение: На основании данного анализа можно предположить, что комплексное хирургическое и химиопрофилактическое лечение является эффективным и обязательным при лечении эхинококковых кист головного мозга.

НЕКОТОРЫЕ ОСОБЕННОСТИ ТРЕПАНАЦИИ ЗАДНЕЙ ЧЕРЕПНОЙ ЯМКИ У ДЕТЕЙ С НОВООБРАЗОВАНИЯМИ СУБТЕНТОРИАЛЬНОЙ ЛОКАЛИЗАЦИИ

А.В. Ким, О.В. Голубова, Я.А. Кундиренко,
К.Э. Лебедев, К.И. Себелев, А.А. Витик, М.Р. Рабандияров
ФГУ РНХИ им. проф. А.Л. Поленова, Санкт-Петербург, Россия
АО «Республиканский научный центр нейрохирургии», Астана, Казахстан

Пациенты с опухолями задней черепной ямки в послеоперационном периоде составляют известную группу риска по развитию ряда осложнений, в том числе, связанных с зоной хирургических манипуляций: псевдоменингоцеле, ликворея, инфицирование и\или несостоятельность раны. В большинстве таких случаев заболевание осложняется развитием или усугублением гидроцефально-гипертензионного синдрома, который требует дополнительной хирургической коррекции. При любом подобном варианте течения патологического процесса удлиняется длительность послеоперационного периода, возникает необходимость в повторной операции, что нередко сопровождается возникновением неврологического дефицита и инвалидизации больного.

Одним из дискутируемых в настоящее время в литературе факторов, которые могут влиять на формирование вышеперечисленных осложнений и тем самым определять эффективность лечения пациентов с новообразованиями субтенториальной локализации, является особенность краниотомии задней черепной ямки. Учитывая то, что у детей более половины опухолей головного мозга расположены ниже тенториума, обусловливает актуальность данной проблемы.

Долгое время единственным традиционным в хирургии задней черепной ямки методом краниотомии являлась резекционная трепанация чешуи затылочной кости и большого затылочного отверстия без последующей пластики костного дефекта. Данный вид трепанации позволял формировать достаточно большое трепанационное окно в зависимости от локализации патологического очага и выбора хирургического доступа. А отсутствие костного лоскута расценивалось как дополнительный фактор декомпрессии, облегчающий течение послеоперационного периода на фоне отека мозжечка и ствола мозга, возникающего у большинства больных. Считалось, что наличие мощного мышечно-фасциального каркаса является достаточным защитным фактором и не требует в дальнейшем дополнительной костной пластики. Однако, неизбежным последствием подобного подхода является формирование грубых сращений между мягкими тканями, оболочками мозга и сосудисто-невральными элементами, существует потенциальный риск повреждения структур задней черепной ямки в виду их незащищенности ригидными костными структурами, а у части больных развивается стойкий посттрепанационный синдром. Данные проблемы особенно актуальны для пациентов детского возраста в виду отсутствия или недоразвития мышечного слоя краниовертебральной области.

Цель работы: Провести сравнительный анализ способов краниотомии задней черепной ямки у пациентов детского возраста с субтенториальными новообразованиями.

Материал и методы: Проведен ретроспективный анализ течения послеоперационного периода у 43 пациентов в возрасте от 3 мес. до 17 лет с опухолями задней черепной ямки, оперированных в ФГУ РНХИ им. проф. А.Л. Поленова (Санкт-Петербург) за период с января 2007 по март 2009 гг. Всем больным осуществлялось стандартное клинико-интроскопическое и электрофизиологическое обследование до и после операции.

Все больные были разделены на две группы:

в 1 группу вошли пациенты, которым проводилась резекционная трепанация задней черепной ямки; во 2 группу – пациенты с остеопластической краниотомией. Во 2 группе трепанация в большинстве случаев осуществлялась при помощи высокооборотной дрели, оснащенной специальной «стопой». Предварительно накладывалось одно фрезевое отверстие в области протуберанта или два по нижнему краю поперечного синуса, составляющие верхние углы трепанационного дефекта. Костный лоскут включал в себя также заднее полукольца большого затылочного отверстия. В некоторых случаях не удавалось беспрепятственно осуществлять прохождение краниотома в области края большого отверстия основания черепа, поэтому последние несколько миллиметров распила скусывали при помощи угловых кусачек Керрисона.

В 5 наблюдениях костно-пластическая трепанация проводилась вручную при помощи пилки Джигли. Для этого накладывались 4 или 5 фрезевых отверстий по углам предстоящей краниотомии. После удаления опухоли во всех наблюдениях проводилось ушивание твердой мозговой оболочки. В ряде случаев использовался фрагмент специального искусственного заменителя для герметизации, в некоторых наблюдениях дефект твердой мозговой оболочки укрывали гемостатической губкой или ватой. В случае остеопластической краниотомии костный лоскут фиксировали при помощи шовного материала или краниофиксов. Затем проводили послойное ушивание мягких тканей. Все пациентам накладывались давящие повязки. Во всех случаях оставляли в ложе удаленной опухоли пассивный трубчатый дренаж, который удаляли на 1-3 сутки. Сравнительному анализу подвергнуто течение послеоперационного периода в обеих группах: осложнения (псевдоменингоцеле, ликворея, инфицирование раны и ликвора), развитие гидроцефалии, стойкость общемозговой и очаговой неврологической симптоматики, выраженность и стойкость пневмоцефалии, длительность госпитального периода и длительность нахождения в реанимационном отделении. Также проводилась оценка влияния типа краниотомии на проведение повторных вмешательств при рецидивах опухолей в обеих группах больных.

Результаты: Из 43 больных, 24 (55,8%) проводилась резекционная трепанация, 19 (44,2%) – костно-пластическая краниотомия. Операцию проводили в трех положениях: сидя - 30 (69,8%) больных, на боку – 10 (23,2%), лежа на животе – 3 (7%). Объем трепанации в 28 (65,1%) случаях не затрагивал край большого затылочной отверстия, в 2 (4,6%) наблюдениях включал заднюю дугу атланта, в остальных 13 (30,3%) случаях проводилась резекция чешуи затылочной кости и задний край большого отверстия основания черепа. Большинство наблюдений составили опухоли средней линии: астроцитомы –, медуллобластомы, эпендимомы.

Каких-либо осложнений при проведении остеопластической краниотомии отмечено не было. В этой группе не требовалось дополнительной резекции костных структур для облегчения доступа к новообразованию. Интраоперационно использовался у всех больных мониторинг гемодинамических показателей, ЭЭГ и АСВП.

При анализе послеоперационных осложнений получена достоверная разница в обеих группах. Как и ожидалось, во второй группе не отмечено ни одного случая формирования псевдоменингоцеле. Напротив, в первой группе данное осложнение разной степени выраженности отмечено в 7 (29,2%) случаях. Ликворея в 1 группе была выявлена 3 больных (12,5%). Во второй группе ликвореи не отмечено. Инфицирование или несостоятельность раны не отмечены ни в одном наблюдении. Однако воспалительные изменения в ликворе зафиксированы в 2 (8,3%) случаях на фоне ликвореи у больных 1 группы. В 35 (81,4%) наблюдениях послеоперационный период осложнился развитием пневмоцефалии той или иной степени выраженности. В 28 (80%) из них пациенты оперированы в положении сидя. Выраженная пневмоцефалия сопровождалась общемозговой симптоматикой, однако проходила самостоятельно через 3-14 суток. Статистически достоверной разницы по степени выраженности и стойкости пневмоцефалии в обеих группах отмечено не было.

Нарастание гидроцефально-гипертензионного синдрома после удаления наружного дренажа, на фоне консервативной терапии, люмбальных пункций или аспирации содержимого псевдоменингоцеле затылочной области потребовало проведения ликворошунтирующих операций у 6 пациентов.

Современное развитие нейроанестезиологии и микрохирургии позволяет избегать значимой травматизации мозговых структур при удалении новообразований головного мозга, в том числе задней черепной ямки. Мы не наблюдали в группе больных с остеопластической краниотомией ни одного случая драматического нарастания послеоперационного отека, не поддающегося консервативной терапии и требующей повторной операции с целью декомпрессии. Напротив, в данной группе отмечался более быстрый регресс общемозговой симптоматики и болевого синдрома, по сравнению с первой группой, что позволяло начинать более раннюю активизацию пациентов.

5 пациентов за период наблюдения оперированы повторно по поводу рецидива или продолженного роста опухоли. 3 пациента из первой группы; 2 – из второй. У больных после остеопластической краниотомии значительно облегчался повторный подход к опухоли, исключалась вероятность повреждения структур задней черепной ямки, в том числе задней нижней мозжечковой артерии, во время доступа в виду сохранения анатомической целостности костно-оболочечных образований, что подразумевает также герметичное ушивание твердой мозговой оболочки.

Выводы:

1. Остеопластическая краниотомия при удалении опухолей задней черепной ямки у детей является безопасным и доступным методом.
2. Резекционная трепанация задней черепной ямки в детском возрасте достоверно чаще сопровождается развитием псевдоменингоцеле затылочной области и ликвореей.
3. Проведение костно-пластической трепанации у больных с опухолями задней черепной ямки значительно уменьшает продолжительность восстановительного послеоперационного периода и улучшает тем самым эффективность лечения данной категории больных.
4. При рецидиве или процидиве новообразований задней черепной ямки проведение остеопластической краниотомии при первой операции значительно облегчает проведение повторного вмешательства.

ПАТОМОРФОЛОГИЧЕСКИЕ И ИММУНОГИСТОХИМИЧЕСКИЕ ОСОБЕННОСТИ АСТРОЦИТАРНЫХ ОПУХОЛЕЙ ГОЛОВНОГО МОЗГА У ДЕТЕЙ ПРИ ИХ ПОВТОРНОМ РОСТЕ

**А.В. Ким, *В.А. Хачатрян, *А.М. Забродская, **Ким Вон Ги,*
**Т.В. Соколова, *П.С. Солтан, *П.С. Захарчук*
**ФГУ РНХИ им. проф. А.Л. Поленова, Санкт-Петербург, Россия*
*** Кафедра неврологии с курсом нейрохирургии, Институт повышения квалификации специалистов здравоохранения Хабаровского края, Россия*

Астроцитарные опухоли составляют подавляющее большинство внутримозговых новообразований в детском возрасте. Одной из наиболее актуальных проблем хирургии астроцитом головного мозга является профилактика и лечение рецидивов. Известно, что эффективность лечения, частота возникновения рецидивов, продолжительность безрецидивного периода зависят от многих факторов, в том числе от степени анаплазии новообразования. В ряде работ показано, что при повторном или продолженном росте опухоли может изменяться ее структура в сторону озлокачествления, что, несомненно, будет ухудшать прогноз для дальнейшего лечения таких пациентов. Таким образом, важным является разработка путей эффективной профилактики рецидива астроцитом мозга у детей, в том числе на основе изучения гистобиологических особенностей при повторном росте опухоли.

Цель работы: Изучить особенности гистобиологической структуры астроцитом мозга у детей и их изменения при повторном или продолженном росте с целью разработки рациональной системы диагностики, профилактики и лечения данной категории больных.

Материалы и методы: С 1997 по 2007 гг. в РНХИ им. проф. А.Л.Поленова оперированы 150 больных с астроцитомами различной степени анаплазии. Катамнез изучен у 87 пациентов и составил от 6 мес. до 11 лет. 27 пациентов (31%) из 87 оперированы повторно. Возраст пациентов при первичной госпитализации составил от 6 мес. до 17 лет. Соотношение мальчиков и девочек составило 1,3:1,0, соответственно. Клинико-электрофизиологические исследования сочетались с современными нейровизуализационными методами (СКТ, МРТ, ПЭТ, ОФЭКТ). В отдаленном периоде пациентам с опухолями III-IV степени анаплазии КТ (МРТ) проводилась каждые 3 месяца первый год, затем каждые 6 месяцев первые 3 года. Больным с опухолями I-II степени анаплазии нейровизуализационный контроль осуществлялся каждые полгода после операции с постепенным увеличением интервала.

У всех 27 пациентов проведен сравнительный морфологический и иммуногистохимический анализ удаленной бластоматозной ткани при первой и повторной операциях.

Результаты и обсуждение: Из 27 больных, оперированных повторно, в 19 (70,4%) – астроцитомы локализовались супратенториально, в 8 (29,6%) – в задней черепной ямке. Из 19 больных в 16 (84,2%) случаях опухоль распространялась на 2 и более долей больших полушарий, из 8 – в 6 (75%) наблюдениях новообразование распространялось на ствол мозга (2 из них первично-стволовые опухоли). При первичной операции в 35 (40,2%) наблюдениях опухоль удалена тотально, в 44 (50,6%) – субтотально, 8 (9,2%) – частично. Последние 5 лет тотальное удаление опухоли отмечается в 92% случаев. В группе больных, у которых отмечен рецидив/процедив новообразования тотальное удаление опухоли отмечено в 22,8% случаев (8 из 35), субтотальное – 31,8% (14 из 44), частичное – 62,5% (5 из 8). Таким образом, повторный рост опухоли отмечался чаще при неполном удалении бластоматозной ткани. Продолжительность между первой и повторной операциями составляла от 3 мес. до 12 лет. Послеоперационная смертность составила 5,6% (последние 5 лет – 1,2%). У всех 87 пациентов гистологически верифицированы астроцитомы различной степени анаплазии. Из них, у 58 (66,6%) больных были диагностированы астроцитомы I-II степени анаплазии, у 22 (25,3%) – анапластические астроцитомы, у 7 (8,1%) – глиобластомы. Среди астроцитом III-IV степени анаплазии повторное удаление опухоли осуществлено в 2 раза чаще и составило 48,3% по сравнению с 22,4% в группе больных с астроцитомами I-II степени анаплазии. Всем пациентам с астроцитомами III-IV степени анаплазии, а также больным с неполным удалением опухоли I-II степени анаплазии после операции проводилась адъювантная терапия, которая включала лучевую терапию (63 наблюдения) и/или различные схемы химиотерапии (37), 7 пациентам проводилась специфическая иммунотерапия.

При сравнительном анализе гистоструктуры астроцитом при ее повторном росте или рецидиве на основе микроскопического и иммуногистохимического исследования получены данные, указывающие в ряде случаев на нарастание степени анаплазии опухоли. У 4 пациентов при сравнительном анализе гистологической структуры и пролиферативной активности новообразований, удаленных после первой операции с их рецидивами были выявлены значительные изменения патоморфоза. При первой операции опухоли были классифицированы как пилоцитарные астроцитомы, в 2/3 индекс пролиферативной активности с маркером Ki67 соответствовал 1%, в одном случае 5%. Время безрецидивного периода от 6 месяцев до 6 лет. В 3/4 при рецидивах имело место изменение гистологической картины с увеличением степени анаплазии с I Grade до III-IV и соответственно индекса пролиферативной активности до10-25%. В одном наблюдении опухоль после рецидива через 1 год была аналогичной по пролиферативной активности первично удаленной (5%), однако отмечались изменения на микроскопическом уровне. В случае при рецидиве через 6 месяцев выявлено изменение гистогенеза новообразования – появился озлокачествленный олигодендроглиальный компонент. Следует отметить, что ни в одном из указанных наблюдений после первой операции не проводилась адъювантная терапия в виду тотального удаления опухоли, а также гистологически и иммуногистохимически подтвержденной доброкачественности бластоматозного процесса.

Таким образом, полученные данные подтверждают возможность изменения патоморфологической картины опухоли при их рецидиве с тенденцией к вторичному злокачественному перерождению не зависимо от длительности безрецидивного периода. Влияние лучевого воздействия в наших наблюдениях исключается. Требуется дальнейшее изучение данного феномена на большом клиническом материале для выявления патогенеза, прогностических факторов и разработки адекватных методов диагностики, профилактики и лечения рецидивов астроцитарных опухолей мозга.

ЛЕЧЕНИЕ ИЗОЛИРОВАННЫХ ВНУТРИЖЕЛУДОЧКОВЫХ КРОВОИЗЛИЯНИЙ У ДЕТЕЙ ГРУДНОГО ВОЗРАСТА

А.Е. Курманбеков, Б.М. Меденбаева
Кафедра детской хирургии Казахского Национального Медицинского Университета
Детская Городская клиническая больница № 1, Алматы, Казахстан

В клинике кафедры детской хирургии КазНМУ ДГКБ № 1 на стационарном лечении за период 2000-2008 года, в исследуемой группе наблюдалось 23 больных грудного возраста с изолированными внутрижелудочковыми кровоизлияниями. Всем больным проведено клинико-неврологическое, лабораторное исследование, нейросонография, компьютерная либо магнитно-резонансная томография, офтальмоскопия и электроэнцефалография.

Вентрикулярная геморрагия выявлена у 8(34,8%) больных, парциальная гематоцефалия у 10(43,5%) больных и тотальная гематоцефалия у 5(21,7%) больных. Парциальная гематоцефалия и тотальная гематоцефалия сопровождались внутренней окклюзионной гидроцефалией с соответствующей умеренной и глубокой степенью клинической декомпенсации. Отягощение состояния больных происходило за счет сочетания грубых неврологических расстройств с активно текущей тяжелой фоновой патологией. При поступлении состояние всех больных было крайне тяжелым. По степени тяжести определенной соответственно шкале Hunt-Hess, больные распределились следующим образом: 4 степень – у 17(73,9%) больных и 5 степень – у 6(26,1%) больных. В коматозном состоянии поступило 6(26,1%) больных, сопорозном 17(73,9%) больных, в оглушении больных не наблюдалось. Очаговая неврологическая симптоматика отличалась сложностью и полиморфизмом, перекрывалась прогрессирующей стволовой симптоматикой. Глазодвигательные расстройства были представлены спонтанным тоничным нистагмом, корковым парезом взора по горизонтали, который имел фазный характер развития, парезом взора по вертикали и угнетение корнеальных рефлексов. Парезы черепно-мозговых нервов были представлены дисфункцией глазодвигательного нерва, отводящего и лицевого нервов. В комплексе очаговой симптоматики ведущее значение имел пирамидный гемисиндром. Со стороны рефлекторно-двигательной сферы происходили изменения мышечного тонуса, сухожильных и периостальных рефлексов. Определялись контралатеральный гемипарез, патологические знаки Бабинского, Гордона и Оппенгейма с асимметрией и оболочечная симптоматика.

Оперативное лечение в экстренном порядке проведено 13(56,5%) детям в связи с тотальной гематоцефалией с тампонадой желудочков и вторичной острой нарастающей гидроцефалией, им выполнены этапные вентрикулярные пункции и промывание желудочковой системы с наложением наружного вентрикулярного дренажа. После полной санации спинномозговой жидкости больным произведено вентрикулоперитонеальное шунтирование. Консервативное лечение с лечебными разгрузочными люмбальными пункциями и введением стерильного воздуха до полной санации проводилось 10(43,5%) больным с вентрикулярной геморрагией и компенсированной гидроцефалией. Консервативное лечение также дополняло оперативное лечение и проведено всем больным. Комплексная консервативная терапия включала: продленную искусственную вентиляцию легких, переливание крови и плазмы, дегидратационную терапию с управляемым наружным ликвородренажом, гемостатическую терапию, нейровегетативную блокаду, гормонотерапию, препараты с метаболическим, вазоактивным, нейротрансмиттерным, нейротрофическим, нейромодуляторным и ноотропным действием, противосудорожную, антибактериальную терапию, активаторы биоэнергетического метаболизма, биогенные стимуляторы, витамины группы «В», антиоксиданты и препараты антихолинэстеразного действия.

Полного выздоровления после перенесенного внутрижелудочкового кровоизлияния у детей не происходило. Умеренный неврологический дефицит отмечен у 12(52,2%) детей после ликворошунтирующих операций, у 5(21,7%) после консервативного лечения. Выраженные неврологические расстройства остались у 2(8,7%) больных после консервативного лечения, что связано с декомпенсированной гидроцефалией и грубой тотальной атрофией головного мозга. Летальный исход наступил у 4(17,4%) детей с массивной тампонадой желудочков, оперативное лечение не проводилось ввиду позднего поступления в состоянии крайней декомпенсации с полиорганной недостаточностью у 3 больных и гемофилии типа «А» у 1 ребенка.

Таким образом, при изолированных внутрижелудочковых кровоизлияниях показания к оперативному лечению возникают у 56,5% больных. Наличие острой прогрессирующей окклюзионной гидроцефалии являлось показанием к проведению наружного вентрикулярного

дренирования. При шунтозависимой внутренней гидроцефалии с санированным ликвором выбор оперативного вмешательства происходил в пользу вентрикулоперитонеального шунтирования. Консервативно-восстановительная терапия эффективна и показана в 43,5% случаев. Течение нейроинсульта с внутрижелудочковыми гематомами неблагоприятное выраженные неврологические расстройства наблюдаются у 8,7% больных, летальный исход наступил у 17,4% детей. Умеренный неврологический дефицит удерживается у 52,2% детей после ликворошунтирующих операций, у 21,7% после консервативного лечения.

РОЛЬ КАЛЛЕЗОТОМИИ В ХИРУРГИЧЕСКОМ ЛЕЧЕНИИ ЭПИЛЕПСИИ У ДЕТЕЙ И ПОДРОСТКОВ

М.Р. Маматханов, К.Э. Лебедев, В.А. Хачатрян
«ФГУ Российский научно-исследовательский нейрохирургический институт Росмедтехнологий», Санкт-Петербург, Россия

Хирургическое лечение эпилепсии остается актуальной проблемой современной нейрохирургии, несмотря на множество используемых методов лечения. Особенно в детском и подростковом возрасте эпилепсия часто является медикаментозно резистентной, приступы ежедневные или еженедельные и плохо поддаются антиконвульсивной терапии. По литературным данным каллезотомия может обеспечить паллиативное лечение с значительным сокращением частоты приступов при генерализованной эпилепсии от 56 до 100% при drop attack и эффективно у детей с синдромом Веста, Леннокса-Гасто, катастрофической детской эпилептической энцефалопатии с медикаментозно-резистентными приступами.

Цель: показать наш опыт хирургического лечения эпилепсии у детей и подростков методом каллезотомии сопоставив с результатами других учреждений.

Материалы и методы: Проведен анализ хирургического лечения 17 пациентов с медикаментозно-резистентной эпилепсии у детей и подростков, оперированных методом передней каллезотомии с первично генерализованными судорожными или бессудорожными приступами, сопровождающимися генерализованными разрядами на ЭЭГ. Обращали внимание на возраст, тип припадков, и результаты лечения. Медикаментозная резистентность определена согласно общеевропейских стандартов по борьбе с эпилепсией. Продолжительность приступов до операции колебалась от 4 до 10 лет. Возраст больных варьировал от 5 до 17 лет. Лиц мужского пола было 10 (58,8%) женского 7 (41,2%). Методы обследования включали результаты комплексного исследования (неврологическое, нейроофтальмологическое, нейропсихологическое, ЭЭГ с функциональными пробами, КТ, МРТ, МРТ с сосудистой программой, ПЭТ, ОФЭКТ, нейросонография, церебральная ангиография и ультразвуковая доплерография). Применялся классический метод открытой передней каллезотомии с использованием микрохирургической техники. Мозолистое тело рассекалось на протяжении 1,5-см на глубине 3-4 см.

Результаты: Оценивался эффективность каллезотомии с катамнезом от 1 до 10 лет. У всех 17 пациентов после оперативного вмешательства объективно наблюдалась положит динамика ЭЭГ-паттерна с существенным уменьшением пароксизмальных проявлений. Исследование изменений ЭЭГ после каллезотомии показали существенное уменьшение билатеральных синхронных вспышек. В раннем послеоперационном периоде клинически также отмечено уменьшение частоты и продолжительности приступов. Сокращение частоты приступов сопровождалось изменением качества жизни: улучшение навыков самообслуживания, памяти, внимания. На нашем материале не отмечены, описываемые в литературе осложнения в виде синдрома разобщения (по данным стандартных неропсихологических исследований) после операции.

Заключение: Хотя каллезотомия является паллиативным хирургическим вмешательством при эпилепсии, направленным на прерывание путей распространения эпилептической активности, она используется в клинической практике в случаях drop attack (атонические, тонические и смешанные прступы) с значительным сокращением частоты тонико-клонических, в меньшей степени миоклонических и парциальных приступов. Применение метода передней каллезотомии уменьшает медикаментозную резистентность в этой группе больных, облегчает клиническое течение заболевания, улучшает качество жизни и является обоснованным. Фактором предсказывающим хорошие результаты являлся тип приступов - лучшие результаты достигнуты при drop attack у 82,3% больных.

АНАЛИЗ ЛЕЧЕНИЯ ВРОЖДЕННОЙ СПИННО-МОЗГОВОЙ ГРЫЖИ У ДЕТЕЙ

Ж.Б. Накипов, Г.С. Бажимова
АО «Национальный Научный центр материнства и детства », Астана, Казахстан

Во всем мире отмечена тенденция к неуклонному росту числа неврологических заболеваний, особенно в детском возрасте. В настоящее время существенная часть в структуре общей заболеваемости и смертности детского населения составляет наследственная и врожденная патология.

Согласно общемировой статистике врожденные пороки развития (ВПР) встречаются у 3-5% новорожденных, их вклад в структуру причин неонатальной и младенческой смертности составляет 25%. В некоторых регионах Казахстана ВПР и наследственные заболевания занимают одно из ведущих мест в структуре детской заболеваемости, инвалидизации и смертности и достигают 40%.

Среди ВПР ЦНС одной из наиболее часто встречаемых пороков является спинно-мозговая грыжа (СМГ) и занимает 2 место после врожденной гидроцефалии с частотой 1:1000 новорожденных.

Наиболее неблагоприятными исходами и в медицинском, и в социальном планах являются прогрессирование гидроцефалии, периферические парезы и параличи нижних конечностей, нарушение функции тазовых органов, приводящие к инвалидизации детей.

Нейрохирургическое отделение АО»ННЦМД» начало свою работу с июля 2007 г., рассчитано на 20 коек. Оно оказывает ВСМП детям нейрохирургического профиля от рождения до лет по всей республике.

За время работы было пролечено 425 больных. Среди них доля пациентов со СМГ составила 48 детей, т.е. 11.3 %.

Среди детей со СМГ мальчиков было 19 (39.5%), девочек 29 (60.4%).

Возрастная структура пациентов : новорожденные - 19 детей (39.6%), от 1 до 3 мес. - 16 детей (33.3%), от 4 до 6 мес. – 3 детей (6.25%), от 7 мес. до 1 г. – 5 детей (10.4%), старше 1 года - 5 детей (10.4%).

При распределении по формам чаще встречается менингорадикулоцеле 35 случаев (72.9 %), менингомиелорадикулоцеле 8 (16.6 %), менингоцеле 3 (6.25%), миелоцистоцеле 1 (2%), диастоматомиелия 1 (2%).

В 60.4 % случаев СМГ сочетались с гидроцефалией различной степени. Среди осложнений спинно-мозговых грыж наиболее частыми являются нарушения функции тазовых органов 14 случаев (29.1%), нижний вялый парапарез 12 (25%), ликворея 2 (4.16%).

Всем детям была проведена операция удаления спинно- мозговой грыжи с пластикой грыжевых ворот местными тканями. Одномоментное проведение ликворошунтирующей операции проведено у 19 детей, что составило 39,5 % всех пролеченных пациентов со СМГ.

Среди послеоперационных осложнений в раннем послеоперационном периоде у нас отмечено формирование ликворной «подушки» у 1 ребенка (2.08%), формирование ликворного свища- 1 (2.08%), инфекция раны у 2 детей (4.16%).

В послеоперационном периоде проводилась медикаментозная терапия: анальгетики, профилактическая антибактериальная терапия в-, до-, и послеоперационном периоде, местное лечение раны. Первичным натяжением п/о раны зажили у 44 детей (91.6 %).

В результате проведенного лечения у 100% больных отмечено улучшение в соматической и двигательной сфере. Катамнестически наблюдение за формированием двигательной сферы продолжается.

В случае проведения ликворошунтирующих операций контрольное КТ головного мозга выполнялось на 5-7 сутки после операции. У всех детей отмечено уменьшение гидроцефального индекса, что клинически проявлялось уменьшением гипертензионно- гидроцефального синдрома.

Однако, учитывая тяжесть ВПР и наличие таких осложнений, как нарушение функции тазовых органов и нижнего парапареза, клиническая картина в раннем послеоперационном периоде оставалась прежней. Это говорит о тяжести вовлечения в патологический процесс элементов спинного мозга. Именно эти осложнения и являются главными причинами инвалидизации данного контингента больных и требуют длительной реабилитации.

НЕЙРОХИРУРГИЧЕСКИЕ ОПЕРАЦИИ ПРИ ВРОЖДЕННЫХ ПОРОКАХ ЦНС НА РАННИХ ЭТАПАХ ЖИЗНИ

Ж.Б. Накипов, Г.С. Бажимова
АО «Национальный Научный центр материнства и детства », Астана, Казахстан

Новорожденные с ВПР ЦНС составляют группу наиболее тяжелых пациентов. Это прежде всего связано с основным пороком, которое усугубляется анатомо - функциональными особенностями периода новорожденности, морфо - функциональной незрелостью плода. Часто такие дети рождаются недоношенными, с генерализованной внутриутробной инфекцией, с множественными пороками развития (сочетаются с пороками развития сердца, опорно-двигательного аппарата, мочевыводящей системы).

Все это объясняет высокий процент летальности данного контингента больных.

Целью нашей работы явилось сравнить результаты лечения ВПР ЦНС среди новорожденных и детей от 4 месяцев до 1 года.

За время работы детского нейрохирургического отделения АО «ННЦМД» с сентября 2007 г. до настоящего времени было пролечено 434 ребенка, среди них новорожденные - 41 ребенок (9.44%), дети от 4 месяцев до 1 года 83 ребенка (19.5%). Из них с врожденными пороками развития 92 (74%) детей. Оперативное лечение было проведено в раннем неонатальном периоде 32 новорожденным (34,7%), в позднем 60 (65,2%).

Среди новорожденных около 45% родились в ННЦМД. Антенатально ВПР ЦНС по данным УЗИ плода диагностированы в 74% случаев.

По нозологиям данные новорожденные распределились следующим образом: врожденная гидроцефалия - 17 детей (41.5%), спинно- мозговая грыжа без гидроцефалии у 10 (24.4%), спинно-мозговая грыжа в сочетании с гидроцефалией- 10(24.4%), киста межполушарного пространства у 3 (7.32%), голопрозанэнцефалия у 1 ребенка (2.4%).

Среди детей после 1 месяца возрастная структура представлена следующим образом: от 1 до 4 месяцев 72 (17%), от 4 до 6 мес.- 24 (5.6%), от 6 до 9 мес.- 31 (7.3%), от 9 мес. до 1 года 28 (6.6%). По нозологиям: врожденная гидроцефалия-96 детей (22.6%), сочетание СМГ и врожденной гидроцефалии в 9 случаях (2.1 %), врожденная спинно-мозговая грыжа 17 детей (4%), врожденные новообразования ЦНС-3 (0.7 %), диастоматомиелия-1 (0.2%), врожденные кисты головного мозга у 2 (0.5%). Глубокая степень атрофии головного мозга отмечена у 4 больных (0.9%), ЗПМР- 18(19.2%), нарушение функции тазовых органов- 32(33%), нижний парапарез

В обеих группах в 60% случаев ВПР ЦНС сочетались с врожденными аномалиями развития сердца, мочеполовой системы (пиелоэктазия, агенезия и гипоплазия почки, крипторхизм), опорно- двигательного аппарата

(косолапость, деформации грудной клетки), выявлены стигмы дизэмбриогенеза.

Операции проводились в раннем неонатальном периоде (на 3-5е сутки). Оперативное лечение проведено 32 новорожденным (78%), из них на долю вентрикулоперитонеостомии пришлось 11 (26.8%) случаев, вентрикулоперитонеостомия с одномоментным устранением спинно-мозговой грыжи - 10 (24.3%), устранение спинно-мозговой грыжи - 9 (21.9%), кистоперитонеостомия-2 (4.87%). Без оперативного вмешательства выписано 4 детей (9.75%).

В группе детей старше 1 месяца ВПС проведено 60 детям (14.1%), устранение СМГ-17 (4%), одномоментное устранение СМГ и ВПС- 10 (2,34%), кистоперитонеостомия- 2 (0.5%), краниопластика у 4 (0.94%), наружное дренирование у 5 (1.17%), диагностическая и терапевтическая вентрикулопункция выполнена 33 больным (7.76%), без оперативного вмешательства выписано 26 (6.1%).

Для вентрикулоперитонеостомии использовали шунты среднего давления «Chhabra» (Индия).

Устранение спинно-мозговой грыжи проводилось одномоментно с пластикой грыжевых ворот местными тканями. В обеих группах в связи с обширностью оперативного пособия интраоперационно проводилась гемотрансфузия всем детям со спинно- мозговой грыжей и гидроцефалией.

Профилактическое введение антибиотиков в-, до- и послеоперационном периодах проводилась по следующей схеме: цефалоспорины 2 или 3 поколения до операции за 1 час суточная доза, интраоперационно ½ суточной дозы, затем в возрастной дозировке в течение суток.

Летальность среди новорожденных составила 2.4% (1 ребенок) с тяжелым пороком развития нервной системы с признаками глубокой атрофии головного мозга - голопрозанэнцефалия. Среди детей старше 1 месяца умерло 2 детей (0.7%).

Количество послеоперационных осложнений в раннем послеоперационном периоде: 1 - инфекция раны (2.43%) и 3 (формирование

ликворного свища-1, ликворной подушки-1, инфекция раны-1).

При проведении ликворошунтирующих операций повторное КТ головного мозга с целью контроля динамики процесса и положения проксимального конца шунта проводили на 5-7 сутки. У всех пациентов отмечена положительная динамика в виде уменьшения гидроцефального индекса, с полным расправлением мозгового вещества и уменьшением гипоксически-ишемических признаков, перивентрикулярного отека.

В среднем подготовка к операции составляла 1-3 дня, послеоперационный период до 7-10 дней.

Осложнения в отдаленном послеоперационном периоде в виде дисфункции дистального конца шунта отмечены в 1 случае, дисфункция помпы- 1, инфекционных осложнений не было.

Отдаленные результаты ликворошунтирующих операций отслеживались через 6 мес. и 1 год после операции на основании объективного осмотра, определения степени психо- моторного развития, данных КТ головного мозга. Дети возрастной группы до 1 месяца при контрольном неврологическом обследовании в общем развитии соответствовали возрасту, только в 3 случаях отмечались признаки задержки психомоторного развития на 1-1,5 месяца. Проводя сравнительный анализ компьютерной томографии головного мозга в динамике через 6 месяцев после оперативного лечения установлено, что в группе детей до 1 месяца степень выраженности атрофических и постгипоксических изменений головного мозга выражена меньше, чем в группе старше 1 месяца. Все это говорит об оправданности раннего оперативного вмешательства на ранних этапах жизни, необходимости развития неонатальной нейрохирургии в РК.

НЕЙРОУРОЛОГИЧЕСКИЙ ПОДХОД К ЛЕЧЕНИЮ БОЛЬНЫХ С ВРОЖДЕННОЙ СПИНАЛЬНОЙ ПАТОЛОГИЕЙ

И.Б. Осипов, В.А. Хачатрян, Г.М. Еликбаев
Санкт-Петербургская Государственная педиатрическая медицинская академия.
Российский научно-исследовательский нейрохирургический институт
им. проф. А.Л. Поленова, Санкт – Петербург, Россия

Цель нейроурологического подхода при «миелодисплазии» у детей является предотвращение прогрессирующего поражения мочевых путей. Адекватное лечение подразумевает максимально раннее вмешательство при любых неврологических нарушениях функции мочевых путей, которые являются факторами риска развития в организме необратимых изменений. Нейроурологический подход с ранним вмешательством направленным на коррекцию «миелодисплазии», в комплексе с последующим медикаментозным (антихолинергические препараты) и реабилитацонным лечением с катетеризацией мочевого пузыря уменьшает риск урологических осложнений у детей с «миелодисплазией» на длительное время.

Нами проанализированы результаты обследования и лечения 361 ребенка с «миелодисплазиями», находившихся в клиниках РНХИ им. проф. А.Л. Поленова и СПбГМПА за период с 1991 по 2008г.г. Из них 86 (23,8%) больных имели урологические осложнения разной степени тяжести. Мальчиков было 39(45%), девочек – 47(55%). Возраст больных колебался от 1 года до 17 лет. Большую часть этих пациентов составили дети со спинномозговыми грыжами (60 %). Клинические проявления «миелодисплазии» достаточно разнообразны. У подавляющего большинства пациентов (95,3%) отмечено недержание мочи, 74,4% лечились по поводу хронической мочевой инфекции, 69,8% страдали запорами, из них 28 имели каломазание, 37,2% пациента самостоятельно мочились с большим количеством остаточной мочи, 12,8% поступили с явлениями хронической почечной недостаточности. У 24,4% пациентов наблюдался гипертензионно-гидроцефальный синдром, и у 12,8% детей имелись трофические язвы нижних конечностей.

Расстройства функций мочевого пузыря оценены по 5 параметрам: рефлекторной активности, эвакуаторной и резервуарной функции, адаптированности детрузора, состоянию сфинктерного аппарата уретры.

Среди сенсорных расстройств доминирует арефлексия (52,3%) и тяжелая гипорефлексия (31,4%) детрузора. У 33,7% пациентов способность к самостоятельному мочеиспусканию оказалась утеряна; 23,3% пациентов мочились с использованием вспомогательной мускулатуры и

надавливанием на низ живота (по Креде); 26,7% могли мочиться самостоятельно, но с наличием значимого количества остаточной мочи. У большинства детей (65,1%) емкость мочевого пузыря была сопоставима с нормативными показателями, у 29,1% резко снижена и у 5,8% значительно увеличена (из-за перерастяжения детрузора). Адаптированный мочевой пузырь выявлен у 35% больных, признаки дезадаптации отмечены у 48% детей и умеренный гипертонус детрузора без признаков дезадаптации у 17% пациентов. У 66,3% пациентов отмечено ослабление тонуса сфинктера уретры.

На основании клинико-уродинамических исследований определялся вариант мочевой инконтиненции: тотальное недержание мочи выявлено в 24% случаев, стрессовое - 33%, парадоксальное – 28%, и у 15% больных отмечалось сочетание императивного недержания с другими видами.

Урологическим осложнением при «миелодисплазии» является также поражение верхних мочевых путей. Только 37,2% пациента имели относительно здоровые почки, остальные дети в той или иной степени страдали от функционально-обструктивных уропатий, при этом двустороннее поражение встречалось в 2 раза чаще чем одностороннее. У 50% больных отчётливо наблюдались признаки хронического пиелонефрита. В 26,7% случаях отмечался хронический цистит или мочевая инфекция без четкой локализации.

Больным со спинальным мочевым пузырем консервативная терапия проводилась в течение 12-18 месяцев, а при ее неэффективности прибегали к оперативному лечению. Только у 19(22,1%) пациентов с «миелодисплазией» для социальной адаптации было достаточно консервативной терапии, а у 67(77,9%) применялись различные хирургические вмешательства – менингорадикулолиз, урологические операции и эндоскопическое лечение пузырно-мочеточникового рефлюкса. Применение детрузорстабилизирующей терапии и длительная периодическая трансуретральная катетеризация мочевого пузыря в послеоперационном периоде позволило в большинстве случаев восстановить адекватное самостоятельное опорожнение мочевого пузыря.

24,4% пациентов (21 ребенок) с урологическими осложнениями подверглись повторным нейрохирургическим вмешательствам, направленным на освобождение спинного мозга и его корешков от фиксирующих элементов. Только у 6 (28,6%) пациентов отмечались хорошие и удовлетворительные результаты после менингомиелорадикулолиза.

Таким образом, лечение «миелодисплазии» сочетающейся с нарушением мочеиспускания должно быть комплексное и включать в себя медикаментозное, хирургическое и реабилитационное лечение. Ранняя нейрохирургическая коррекция обеспечивает приостановление прогрессирования тазовых расстройств, тормозит дальнейшее вовлечение мочевыделительной системы в патологический процесс и развитие хронической почечной недостаточности. Использование во время операций увеличительной оптики, микронейрохирургического инструментария, интраоперационного электрофизиологического мониторинга нервных корешков помогает значительно улучшить ближайшие и отдаленные результаты нейрохирургических вмешательств.

ПРИОРИТЕТНОСТЬ ДЕКОМПРЕССИВНЫХ ВМЕШАТЕЛЬСТВ ПРИ ГИПЕРТЕНЗИОННО-ДИСЛОКАЦИОННОМ СИНДРОМЕ

К.А. Самочерных, Д.А. Симонян, И.В. Иванов
ФГУ РНХИ им. проф. А.Л. Поленова, Санкт-Петербург, Россия

Введение: Использование современных диагностических комплексов и методов в лечении заболеваний головного и спинного мозга с одной стороны значительно сократило количество осложнений, с другой стороны позволило верифицировать патогенетические звенья гипертензионно-дислокационного синдрома у больных на ранних этапах и своевременно проводить этиопатогенетическое лечение, направленное на их предотвращение (Коновалов А.Н., 1998; Тиглиев Г.С. с соавт., 1999; Хачатрян В.А. с соавт., 2000, 2005; и др.).

Анализ материала позволяет выделить отдельно травму черепа и головного мозга у детей на первое место среди всей патологии этого возраста, что делает её актуальной. При этом тяжёлые черепно-мозговые повреждения составляют от 17,6 до 39,7% среди всех травм в детском возрасте и несут в себе одним из составляющих гипертензионную симптоматику, которая при наличии патоморфологического компонента может прогредиентно перерасти в дислокационный синдром (В.Б.Полякова, 1997; В.М.Трошин, 1998; Н.А. Гридасова, 1999; С.С. Рабинович, 2000; Потапов А.А. с соавт., 2003).

Анатомо-физиологические особенности у больных детского возраста ставят их на особенное течение патологического процесса в отличие от взрослых. Это более выгодные соотношения между ёмкостью черепа и объёмом мозга, мобильность костей черепа, эластичность стенок сосудов, благоприятные условия для коллатерального кровообращения (лучше развита связь между венозными синусами и венами покровов черепа), что в совокупности позволяет компенсировать большие объёмы внутричерепных процессов.

Объём проводимых декомпрессивных вмешательств как правило определяется степенью компрессии мозга, изменяемый совокупностью признаков, таких как возраст пациента, срок формирования и распространённость объёмного процесса, его локализация, а также состояние на момент поступления.

Однако вопросы первостепенности разных декомпрессивных вмешательств и их сочетания, приоритетность использования в разных возрастных группа остаётся не решённым.

Материал и методы: Нами проведен ретроспективный анализ результатов обследования и лечения 168 пациентов, находившихся в ФГУ РНХИ с 2001 г. по 2007 г. и проходивших комплексное лечение с использованием нейроэндоскопии. Возраст больных от 2 мес. до 17 лет. Девочек было 108.

Использовались: клинико-неврологическое, офтальмологическое, ЭЭГ исследования, транскраниальное триплексное сканирование сосудов мозга и инфузионно-нагрузочные тесты для оценки вязко-эластических свойств краниоспинальной системы при возникновении острой водянки, КТ, МРТ.

Результаты: Для купирования гипертензионно-дислокационного синдрома при диффузном отёке мозга и дислокации наиболее часто использовались декомпрессивные вмешательства, предназначением которых являлось устранение компрессионного синдрома. Декомпрессивные операции (в 43% наблюдений) проводились при сдавлении мозга, развившимся при интракраниальных гематомах (после разрыва артерио-венозных мальформаций), отёке мозга, развитии гидроцефалии. На нашем материале применялась односторонняя или двусторонняя подвисочная декомпрессия, тенториотомия, дренирование боковых желудочков, удаление гематом, очагов размозжения, а при выраженной компрессии и дислокации - лобэктомия. Не смотря на обширность вмешательств в 89% наблюдений они были достаточно результативны, позволяли восстановить параметры гомеостаза, добиться регресса проявлений дислокационного синдрома.

В 31% наблюдений при развитии гипертензионно-дислокационного синдрома использование минимальноинвазивных вмешательств позволило избежать декомпрессивной краниотомии. Как правило, это были манипуляции, направленные на дренирование ликворосодержащих полостей. Применялись разгрузочные пункции, а для длительного контроля за гидроцефально-гипертензионным синдромом катетеризировался боковой желудочек. Проведенные ликворошунтирующие операции были направлены на длительную коррекцию гидроцефалии.

Лишь в 26% наблюдений использовались современные методики нейровизуализации и вмешательства, направленные на удаление внутримозговых гематом, дву- или односторонних посттравматических гигром, костных отломков, посттравматической гидроцефалии, носящей

окклюзионный характер. При этом в 97% удалось достигнуть контроля за гипертезионным синдромом, избежать травмирующих вмешательств.

Выводы: На сегодняшний день, не смотря на стремление внедрять в детскую нейрохирургию современные минимальноинвазивные методики, по-прежнему большой удельный вес занимают декомпрессивные вмешательства.

Видимо поэтому, следует прибегать к алгоритму, позволяющему учитывать этиопатогенетические механизмы развития гипертензионно-дислокационного синдрома, такие как наличие гематомы, гигромы, посттравматической водянки, позволяющие использовать малотравматичные вмешательства. В случаях же развившегося отёка мозга с множественными повреждениями и формированием контузионных очагов эффективными остаются только методы декомпрессивной краниотомии.

АЛЬТЕРНАТИВНЫЙ ПОДХОД В ЛЕЧЕНИИ ДЕНДИ-УОЛКЕРА МАЛЬФОРМАЦИИ У ДЕТЕЙ

К.А. Самочерных, В.А. Хачатрян, К.И. Себелев, Д.А. Симонян, И.В. Иванов
ФГУ РНХИ им. проф. А.Л. Поленова, Санкт-Петербург, Россия

Введение: Лечение больных с аномалией Денди-Уолкера (D-W) как правило, хирургическое и может отличаться в зависимости от анатомической формы мальформации, наличия сопутствующих аномалий ЦНС, типа нарушения ликвороциркуляции (Kawaguchi et al., 2003). Ряд авторов предлагают эндоскопическое вскрытие кистозного образования в течение беременности между 24-ой и 32-ой неделей гестационного периода с наложением вентикуло-амниотического шунта, который после рождения заменяется на вентрикулоперитонеальный (Cavalheiro et al., 2003). Другие используют консервативный подход, учитывая достаточно сложную дифференциальную диагностику мальформации, предполагают наблюдение в динамике до и после рождения прежде, чем решиться на хирургическое лечение (Pierre-Kahn et al., 2003). Постнатальное ведение больных с мальформацией D-W также делится на два направления. Одни предлагают во всех случаях диагностики аномалии D-W проведение шунтирующей операции с целью пресечения поражения структур головного мозга нарастающей кистой либо развивающейся гидроцефалией (Miyamori et al., 1999). Bindal et al. (1990) в свою очередь советуют прибегать к шунтирующим операциям лишь при наличии явных признаков сдавления структур мозга. Таким образом на сегодняшний день нет единого мнения среди специалистов, и в литературе по типам хирургических вмешательств отмечаются следующие: субокципитальная декомпрессия, наложение кисто-перитонеального либо вентрикуло-перитонеального шунта, либо комбинация из этих вмешательств (Mohanty 2003; Almeida et al., 1990; Osenbach et al., 1992). На наш взгляд, использование имплатантов возможно, но приоритет должен быть направлен на малоинвазивные вмешательства, в частности эндоскопические методики (мембранотомия, наложение венрикалоцистернальных анастомозов)

Материалы и методы: Нами проведен предварительный анализ результатов обследования и лечения 19 детей, находившихся в ФГУ РНХИ с 2003 г. по 2009г. и проходивших лечение с использованием нейроэндоскопии. Возраст больных от 6 мес. до 17 лет. Девочек было 11.

Кроме классических, проводились методики для определения функционального состояния мозга - ЭЭГ, вызванные потенциалы, транскраниальное триплексное сканирование и инфузионно-нагрузочные тесты (ИНТ) ля оценки состояния краниоспинальной системы, а также КТ, МРТ.

Результаты: Нами проведено 11 оперативных вмешательства, при которых нейроэндоскопия была использована в качестве основного метода – иссечение мембран IV желудочка, восстановление проходимости водопровода мозга. Но в 5 наблюдениях после мембранотомии отверстий Мажанди и Люшка – визуализация гибким эндоскопом подтверждала нарушение пассажа ликвора по деформированному уже водопроводу мозга, именно этим больным дополнительно проведено наложения сообщения между III желудочком и цистернами пинеальной области (супрацеребеллярным субтенториальным корридором).

У 2 детей, не смотря на восстановление пассажа СМЖ по ликворопроводящим путям, сохранялась клиника гидроцефально-гипертензионного синдрома, проведено вентри-

кулоперитонеальное шунтирование. Именно в этой группе проводимые ИНТ указывали на замедление резорбции ликвора и низкую эластичность краниоспинальной системы.

Обсуждение и выводы: Таким образом, с нашей точки зрения, приоритетность при лечении мальформации Денди-Уолкера должна быть направлена на использование минимально-инвазивных патогенетических методов лечения, а именно нейроэндоскопии.

Этой группе больных при проведении эндоскопических вмешательств необходимо использовать ИНТ, позволяющие оценить ликворорезорбцию и показатели краниоспинальной системы. Проведение нейроэндоскопии позволило избежать в большинстве наблюдений проведения классических методов остеотомии или ликворошунтирующих операций, что делает актуальным использование малоинвазивных методов при ряде патологий детского возраста. Ликворошунтриующие операции оправданы, если по той или иной причине вентрикулостомия оказалась нецелесообразной или не эффективной.

ИЗМЕНЕНИЯ СТРУКТУРЫ ЧЕРЕПНО-МОЗГОВОЙ ТРАВМЫ У ДЕТЕЙ В СПЕЦИАЛИЗИРОВАННОМ МЕДИЦИНСКОМ ЦЕНТРЕ ПЕДИАТРИЧЕСКОЙ НЕЙРОТРАВМАТОЛОГИИ

Д.А. Симонян[1,2], Н.О. Даллакян[2], К.А. Самочерных[1], А.В. Ким.[1]
[1] Российский нейрохирургический институт им. проф. А.Л.Поленова, Санкт-Петербург, Россия
[2] Медицинский центр «Сурб Аствацамайр», Ереван, Армения

Цель: изучение тенденций изменений в структуре госпитализации черепно-мозговой травмы и в результатах ее лечения в связи с изменением организационных условий работы медицинского центра «Сурб Аствацамайр» г. Еревана в качестве основного многопрофильного республиканского центра по детской травматологии, располагающего единственным республиканским центром по педиатрической нейротравматологии, а также данных отделения нейрохирургии детского возраста РНХИ им.проф. Поленова А.Л. Тенденции, рассматриваемые в настоящей работе, сравниваются с данными литературы.

Методы: проведен ретроспективный анализ структуры больных с черепно-мозговой травмой, поступивших на лечение в медицинский центр «Сурб Аствацамайр» г. Еревана и отделения нейрохирургии детского возраста РНХИ им. проф. Поленова А.Л. в период за 1997-2007 гг., дана оценка ближайших исходов лечения, изучены тенденции.

Результаты: за указанный период всего 4221 пациентов с черепно-мозговой травмой легкой (2268; 54%), средней (1316; 31%) и тяжелой (637; 15%) степенью тяжести соответствовало критериям выбора. За исследуемый период доля госпитализации легкой черепно-мозговой травмы снизилась в среднем на 15% (с 62% в 1997 г. до 47% в 2007 г.). Доля черепно-мозговой травмы средней степени тяжести напротив выросла на 19% (с 22% в 1997 г. до 41% в 2007 г.). Доля черепно-мозговой травмы тяжелой степени тяжести изменялась в небольших пределах с 15% в 1997 г. до 12% в 2007 г. За тот же период госпитальная смертность вследствие черепно-мозговой травмы колебалась в пределах от 0 до 2.3%, составив 2.0% в 1997 г. и 0,65% в 2007 г.

Выводы: отмеченная тенденция к снижению доли легкой черепно-мозговой травмы и повышение доли более тяжелых ее форм совпадает с данными литературы (Colantonio et al, 2009). Однако, согласно тем же авторам эта тенденция сопровождалась повышением смертности в группе с легкой черепно-мозговой травмой, оставаясь неизменной среди потерпевших с более тяжелыми формами нейротравмы. В настоящем исследовании отчетливая тенденция к снижению доли легкой черепно-мозговой травмы за счет более тяжелых ее форм сопровождалась тенденцией к снижению общей смертности среди госпитализированных детей с черепно-мозговой травмой.

ПОКАЗАТЕЛИ СОСУДИСТО-ТРОМБОЦИТАРНОГО ГЕМОСТАЗА У ДЕТЕЙ С НЕЙРОИНСУЛЬТОМ

Г.Т. Султанкулова, Г.П. Макеева, К.Т. Турсунов, Ж.З. Калибекова
Казахский национальный медицинский университет им. С.Д.Асфендиярова, Алматы, Казахстан

Цереброваскулярные болезни в настоящее время являются одной из наиболее актуальных проблем неврологии и нейрохирургии, занимая первое место среди всех заболеваний центральной нервной системы. Они часто приводят к тяжелой инвалидизации взрослого населения экономически развитых стран, только треть людей перенесших инсульт, возвращается к труду, занимая в структуре общей смертности 10-12%, при этом на долю кровоизлияний в головной мозг /ГМ/ приходится 11,7%.

Целью работы явилось изучение роли и значимости изменений гемостаза при геморрагических инсультах головного мозга у детей.

За период с 2005 по 2008 года нами обследовано 45 детей раннего возраста с острыми нарушениями мозгового кровообращения, по геморрагическому типу, находившихся на лечении в детской городской клинической больницы № 1. Из них 28 мальчиков /62%/, девочек 17 девочек /38%/.

У поступивших детей в клинической картине преобладали проявления геморрагического синдрома, отмечались кровотечения из мест инъекций, снижение показателей гемоглобина и гематокрита, геморрагический шок II-III степени, постгеморрагическая анемия II-III степени.

При наличии геморрагического синдрома у детей раннего возраста, прежде всего, необходимо было исключить патологию тромбоцитарно-сосудистого гемостаза, являющейся причиной 80% всех геморрагических нарушений.

Всем детям для исследования гемостаза в первые сутки, 3-5, 7-10 сутки после обращения в клинику определялись следующие показатели: количество тромбоцитов, длительность кровотечения по методу Дюка или Айви, резистентность капилляров, адгезия тромбоцитов, агрегация тромбоцитов, ретракция кровяного сгустка.

У всех обследованных детей количество тромбоцитов было снижено, что говорило о том, что у детей продолжалось кровотечение. Пробы на ломкость сосудов были положительные.

Агрегация тромбоцитов во все дни исследования оставалась сниженной, в первый день 8,2+10,4 ($p<0,01$), 3-5 сутки 9,1+9,2 ($p<0,01$), 7-10 сутки 10,0+11,7 ($p<0,02$). Степень снижения агрегационной активности тромбоцитов и длительность их изменений зависели от тяжести течения заболевания. Агрегация тромбоцитов с использованием стандартной концентрации АДФ так же во все дни исследования достоверно оставалась сниженной в первый день до 23,6+21,8 ($p<0,01$), 3-5 сутки 29,8+22,8 ($p<0,01$), 7-10 сутки 25,4+16,3 ($p<0,01$). Агрегация тромбоцитов с адреналином, ристомицином по сравнению с контрольной группой также во все дни исследования оставалась сниженной. Тромбоцитопения сочеталась со снижением способности кровяных пластинок к агрегации на индукторе АДФ. Индивидуальный анализ полученных данных показал, что агрегация тромбоцитов была резко снижена с ристомицином, адреналином и АДФ по сравнению с контрольной группой во все дни исследования. Это может быть обусловлено рецидивирующим характером кровотечения.

Таким образом, полученные результаты свидетельствуют о сочетанных тромбоцитарно-коагуляционных нарушениях у детей с геморрагическими инсультами, и соответствует острой фазе ДВС синдрома. Также установлено, что резко выраженная тромбоцитопения, снижение агрегационной активности тромбоцитов с АДФ являются прогностическими критериями неблагоприятного течения болезни в целом. Именно активация сосудисто-тромбоцитарного механизма лежит в основе запуска ДВС синдрома.

СТЕРЕОТАКСИЧЕСКАЯ ЛУЧЕВАЯ ТЕРАПИЯ И РАДИОХИРУРГИЯ ОБЪЕМНЫХ ОБРАЗОВАНИЙ ГОЛОВНОГО МОЗГА У ДЕТЕЙ

Ю.Ю. Трунин, А.В. Голанов, С.К. Горелышев, И.Н. Пронин, В.И. Озерова, А.Ю. Лубнин, В.С. Сорокин, Г.Е. Горлачев, С.Р. Ильялов, М.Б. Долгушин, М.В. Зотова
НИИ Нейрохирургии имени академика Н.Н. Бурденко РАМН, Москва, Россия

Лучевая терапия является важным компонентом комплексного и комбинированного лечения объемных образований головного мозга у детей. В НИИ нейрохирургии применяются современные прецизионные методы лучевой терапии - стереотаксическая радиохирургия (СРХ) и стереотаксическая радиотерапия (СРТ).

С марта 2005 года по декабрь 2008 года в НИИ нейрохирургии на линейных ускорителях «Novalis» (BrainLab), «Primus» (Siemens) и гамма-аппарате “Gamma-Knife» пролечено 272 пациента детского возраста с различной нейрохирургической патологией.

СРХ – подведение значительной дозы ионизирующего излучения за 1 сеанс - применялась при относительно небольших размерах мишени (до 3-3,5 см в максимальном измерении или до 15 см3) у 140 пациентов (51,4%). Среди них преобладали дети с артерио-венозными мальформациями (80 пациентов), и опухолями нейроэпителиального ряда (30 глиом, 10 эпендимом).

СРТ применялась при размерах патологического очага более 3,5 см3 у 132 пациентов (48,6%). Из них преобладали дети с глиомами - 70 пациентов, эпендимомами – 12 пациентов, краниофарингиомами – 12 пациентов и АВМ – 8 пациентов. При лечении осуществлялась фиксация головы с помощью стереотаксической рамы под местной анестезией (при проведении СРХ) или маски (при проведении СРТ). При необходимости оказывалось анестезиологическое пособие с применением средств для внутривенного наркоза (кетамин, дормикум, пропофол).

Острые и подострые лучевые реакции были отмечены у 12 пациентов (4,4%). Поздние осложнения (лучевые некрозы и повреждения) выявлены у 5 пациентов (1,8%).

Полученные результаты лечения свидетельствуют о эффективности и безопасности СРХ и СРТ у детей.

ЭПЕНДИМОМЫ ГОЛОВНОГО МОЗГА У ДЕТЕЙ: РЕЗУЛЬТАТЫ ЛЕЧЕНИЯ И ФАКТОРЫ, ВЛИЯЮЩИЕ НА ПРОГНОЗ.

Ю.Ю. Трунин, А.В. Голанов,* С.К. Горелышев,* А.Г. Коршунов,*
В.Н.Корниенко,* В.И. Озерова,* О.И. Щербенко***
**НИИ Нейрохирургии имени академика Н.Н. Бурденко РАМН, Москва, Россия*
***Российский научный центр рентгенрадиологии Росздрава, Москва, Россия*

114 пациентов детского возраста с интракраниальными эпендимомами были оперированы в НИИ нейрохирургии с 1990-2005 гг. Тотальное удаление опухоли было достигнуто в 46,5%. Субтотальное или частичное удаление проведено в 53,5%. В 78% случаев верифицированы анапластические эпендимомы. Лучевая терапия (ЛТ) проведена у 69 пациентов (65%). В 80% случаев - локальная ЛТ до СОД 50-60 Гр. Химиотерапия в режимах ОХЛХ, HIT-91, HIT-SKK-91, HIT-2000 была проведена у 26 пациентов (22,8% от общего числа больных).

В результате, более низкие показатели выживаемости отмечены у пациентов в возрасте до 3 лет, с супратенториальной локализацией опухоли, с анапластическими эпендимомами, с положительной экспрессией онкобелка p53, с индексом Ki 67 более 10%, а также при наличии хромосомных нарушений (добавка 1q25, FISH). Ведущий прогностический фактор – удаление опухоли: 5 БРВ 48% при тотальном удалении, 5БРВ 24 % при субтотальном удалении. ЛТ улучшает показатели выживаемости пациентов с субтотальным удалением анапластических эпендимом: 3-летняя БРВ у больных, которым проводилась ЛТ составила 37%, против 3-летней БРВ в 7% у пациентов, которым ЛТ не проводилась. При сравнении различных программ ЛТ (локальная, краниоспинальная, спинальная) и дозы ЛТ достоверных различий во в показателях выживаемости не получено. Химиотерапия в использованных схемах не улучшает показатели выживаемости у детей разных возрастных групп.

Полученные результаты свидетельствуют о необходимости проведения локальной лучевой терапии до СОД 54-60 Гр в послеоперационном периоде у пациентов с анапластическими эпендимомами, а также у пациентов с выявленными нарушениями маркеров в опухоли вне зависимости от радикальности и степени злокачественности эпендимом.

ОПЫТ АНЕСТЕЗИИ ПРИ УДАЛЕНИИ ВРОЖДЕННОЙ СПИННОМОЗГОВОЙ ГРЫЖИ У ДЕТЕЙ

У.Б. Тулаев, М.М. Ахмедиев, Ш.Д. Махмудов
Республиканский научный центр нейрохирургии, Ташкент, Узбекистан

Структурные и функциональные изменения многих систем и органов при врожденных спинномозговых грыжах у детей, накладывают определенный отпечаток на выбор анестезиологического пособия. Этим требованиям может отвечать сбалансированная анестезия на основе ГОМКа и мидазолама. Исследованы 51 детей в возрасте от 20 дней до 8 лет, оперированных в плановом порядке в отделении нейрохирургии детского возраста. Всем детям выполнялась пластика спинномозговой грыжи. Для изучения центральной гемодинамики использовались: измерение частоты сердечных сокращений,среднего артериального давления, определение ударногои минутного объемов сердца. Больные разделены на две группы: в 1 группе проводилась атаралгезия мидазоламом и фентанилом (n = 23), во 2 группе - тотальная внутривенная анестезия ГОМКом и фентанилом (n = 28). Премедикация во всех случаях осуществлялась по схеме: атропин (0,01 мг/кг), кетамин (2-4 мг/кг), димедрол (0,5-1 мг/кг), седуксен (0,5 мг/кг). Производили катетеризацию центральной вены. В 1-й группе: индукция в наркоз осуществлялась болюсным введением мидазолама 0,4-0,6 мг/кг в два этапа (1/3 расчетной дозы, затем через 1-2 мин 2/3 дозы) и фентанила 3-5 мкг/кг, после введения болюса ардуана 0,5 -0,7мг/кг производили интубацию трахеи. Поддержка анестезии болюсным

введением мидозолама 0,05-0,2 мг/кг каждые 30 минут. Во 2-й группе индукцию проводили ГОМКом в дозе 60-70 мг/кг, фентанилом 3-5 мкг/кг. Анестезию поддерживали введением ГОМКа ½ - ⅓ от индукции каждые 30-40 минут. После перевода на ИВЛ производилась укладка больного на живот. В обеих случаях анестезию поддерживали болюсным введением фентанила 3-5 мкг через каждые 20 минут. При оценке пробуждения больных после анестезии использовались следующие показатели: время от момента окончания операции до экстубации трахеи и время вступления в контакт с врачом с возможностью проведения послеоперационного неврологического обследования. Для объективизации данных, полученных при пробуждении больных, была использована система оценки уровня восстановления дыхания, двигательной активности и сознания по шкале, предложенной в 1970 г. Aldret и Kroulik. Данная методика анестезиологического обеспечения, являясь одним из вариантов выбора, позволяет селективно управлять анальгетическим и гипнотическим компонентом анестезиологического пособия, не вызывая отрицательных гемодинамических эффектов. При индукции в наркоз и интубации трахеи происходило увеличение ЧСС на 3,4% ($p < 0,05$) у 2-й группы пациентов, а у 1-й группы больных отмечено увеличение числа сердечных сокращений на 5,4%. САД снижалось при вышеизложенных вариантах анестезии соответственно на 13,9% ($p < 0,001$) и на 12,3% ($p < 0,001$). В результате этих изменений УОС при анестезии с использованием мидазолама увеличился соответственно на 11,2%, а при использовании ГОМКа 7,6%. МОС возрос на 17,3% ($p < 0,05$) в 1-й группе и 7,5% ($p < 0,05$) во 2-й. На момент начала операции при всех вариантах анестезии происходило увеличение ЧСС соответственно на 10,8% ($p < 0,05$) и на 15,4% ($p < 0,05$) выше этапа индукции в наркоз, что приводило МОС к уровню на 34% ($p < 0,001$) и на 17% ($p < 0,001$), превышающим уровень первого этапа соответственно при 1-м и 2-м вариантах анестезии. УОС возрастал соответственно на 14,2 и на 8,2% ($p < 0,05$) по отношению к исходному этапу. С началом хирургической агрессии САД у 1-й группы больных имело тенденцию к увеличению на 13,3% по сравнению с индукцией, а 2-й группы на 8,8% от первоначального этапа. На наиболее травматичном этапе операции отмечалось незначительное увеличение УОС при анестезии на основе мидазолама по сравнению с предыдущим этапом и возрастание его на 17% по отношению к исходному этапу при варианте анестезии на основе ГОМКа. ЧСС увеличилась на 20,2% ($p < 0,001$) и на 14,9% ($p < 0,001$) соответственно по сравнению с первоначальным этапом. МОС при 1-м и 2-м вариантах анестезии возрастал соответственно на 33,4% ($p< 0,001$) и на 16% ($p< 0,01$) за счет увеличения ЧСС. В момент окончания операции показатели гемодинамики изменялись незначительно и имели тенденцию к возвращению на исходный уровень. ЧСС уменьшилась во всех группах, стала соответствовать исходному уровню. УОС во 2-й группе больных превышал уровень исходного этапа на 6,9% ($p < 0,001$), а в 1-й на 4,4%. При первом и втором вариантах анестезии наряду со ЧСС МОС сохранился на уровне, превышающем первый этап соответственно на 6,1% и на 3,9%. Показатели САД изменялись незначительно. Пробуждение в 1 группе больных было быстротечным. Период до экстубации трахеи составил 8 мин 34 с Период до вступления в контакт с анестезиологом и нейрохирургом составил 30 мин 49 с. Максимальный уровень пробуждения по шкале Aldret и Kroulik был достигнут к 35-й минуте после вмешательства. На 5-й минуте средний уровень (в баллах) составил 3,2 ± 0,78, на 15-й минуте - 3,8 ± 0,8, на 25-й минуте - 5,3 ± 0,82 балла. У детей в группе с использованием ГОМКа период пробуждения проходил гладко и быстро. Среднее время до экстубации трахеи составило 9 мин 45 с. Пациенты вступали в контакт с медицинским персоналом через 29 мин 57 с. Уровень пробуждения по шкале Aldret на 5-й минуте составил 2,4 ± 0,51 балла, на 15-й минуте - 3,6 ± 0,54. на 25-й - 5,2 ± 0,78 балла.

Выводы: 1. Анестезия на основе ГОМКа и болюсного введения фентанила при удалении спинномозговой грыжи позволяет селективно управлять анальгетическим и гипнотическим компонентом, регулировать глубину анестезии в зависимости от интраоперационной ситуации, не вызывая отрицательных гемодинамических эффектов. 2. Использование мидазолама (дормикума) в качестве компонента общей анестезии стабилизирует показатели центральной гемодинамики.

ТАКТИКА ЛЕЧЕНИЯ ДЕТЕЙ ГРУДНОГО ВОЗРАСТА С ВРОЖДЕННЫМИ АНОМАЛИЯМИ ЦЕНТРАЛЬНОЙ НЕРВНОЙ СИСТЕМЫ

Н.Б. Тулаев
Республиканский научный центр нейрохирургии, Ташкент, Узбекистан

До настоящего времени ведение больных грудного возраста с врожденными аномалиями развития вызывает проблемы, связанные с этапностью и сроками оперативного вмешательства, а также со значительными послеоперационными осложнениями. Имеется необходимость проведения комплекса мероприятий направленных на улучшение условий содержания новорожденных с врожденными пороками развития центральной нервной системы.

Целью нашего исследования является анализ методов хирургического лечения различных форм врожденных пороков развития нервной трубки.

Материалы и методы: В течение 8 лет в клинике пролечено 72 больных со спинномозговыми грыжами. Из них с менингорадикулоцеле - 31 (43,05%), миеломенингоцеле-18 (25%), менингоцеле - 23 (31,95) пациента. Сочетание спинномозговой грыжи с гидроцефалией диагностировано у 56 (77,8%) пациентов.

Результаты и обсуждение: во время оперативного вмешательства при проведении пластики грыжевых ворот возникают проблемы из-за размеров дефекта и отсутствия местного пластического материала. При спинномозговых грыжах применялись следующие методы: пластика местными тканями - 56, пластика по Байеру - 15, пластика с использованием фторопласта - 1. При спинномозговой грыже в сочетании с врожденной гидроцефалией проводилось поэтапное лечение: первым этапом произведено вентрикулоперитонеальное шунтирование; вторым этапом, через 2-3 месяца, проводились операции по поводу спинномозговых грыж. Несостоятельность швов с ликворреей отмечалось у 5 (6,9%)больных. Летальность составила 4,1% (3 пациента), что обусловлено инфицированием мозговых оболочек и вторичным менингоэнцефалитом.

По нашему мнению этапное ведение грудных детей позволяет уменьшить риск послеоперационных осложнений. Одномоментные вмешательства у грудных ослабленных детей не оправданы из-за массивности хирургической агрессии.

СОВРЕМЕННЫЕ ПРИНЦПЫ ДИАГНОСТИКИ И ЛЕЧЕНИЯ ОССИФИЦИРОВАННЫХ КЕФАЛОГЕМАТОМ

Б.А. Туляганов
Республиканский научный центр нейрохирургии, Ташкент, Узбекистан

Применение компьютерной томографии в нейрохирургии существенно изменило представление о различных черепно-мозговых повреждений у детей с родовой травмой, целостности костей черепа и головного мозга. компьютерная томография является в настоящее время наиболее информативным методом исследования детей с родовой травмой головного мозга и позволяет судить о механике возникновения поражения целостности костей черепа и головного мозга. Скудность симптомов и мягкость клинического течения и отсутствие очаговой симптоматики выдвигают на первый план данные компьютерной томографии в диагностике оссифицированных кефалогематом. Нами изучены особенности компьютерно-томографических данных в лечении оссифицированных кефалогематом

В Республиканском научном центре нейрохирургии МЗ Руз обследовались и получили лечение 157 детей с верифицированными кефалогематомами в возрасте от 3 недель до 3 месяцев. Из них на дооперационном этапе компьютерная томографии проводилась 75(48,3%) больным. Оценка КТ проводилась двумя методами:

1. Визуальная оценка компьютерно томографических срезов с оценкой патологического очага.
2. Денсометрическая оценка патологического очага.

На 75 (48,3%) компьютерных томографиях оссифицированных кефалогематом выявляются контуры основания кефологематом, локализующегося над костью черепа, имеющего форму элипсах, с достаточно большим диаметром, в ряде случаев располагающегося параллельно к сагиттальной линии черепа. Расположение большего числа оссифицированных кефалогематом - над теменной областью 58(37%), в затылочной области-10(6,3%), в одном случае множественные. В 4(2,5%) случаях сочетанные с переломами черепа, а в 2(1,2%) случаях сочетанные с внутричерепными гематомами. Измерение плотности капсулы оссифицированных кефалогематом показало, что она приближается к плотности кости черепа, подлежащей ей от 40 до 60 ед.Н. Толщина сформированной капсулы зависела от давности процесса. Толщина оссифицированных кефалогематом варьировала от 2 до 4 см. Смещение и деформация желудочковой системы наблюдались у 2 (1,2%) больных с выявленными внутричерепными гематомами.

Тактику хирургического лечения определяла КТ картина. У 2(1,2%) больных выявленные внутричерепные гематомы на первом этапе удалены через фрезевое отверстие, а затем удалялась кефалогематома. Остальным больным 73(46,5%) производилось только удаление кефалогематом без вскрытия твердой мозговой оболочки.

Таким образом, компьютерно-томографическое исследование позволяет выделить признаки оссификации кефалогематомы приближающейся к плотности кости черепа, и тактика оперативного лечения оссифицированных кефалогематом определяется компьютерно-томографической картиной.

ВЕДЕНИЕ ДЕТЕЙ С ГИДРОЦЕФАЛИЕЙ, СОЧЕТАННОЙ СО СПИННОМОЗГОВЫМИ ГРЫЖАМИ

И. А. Югай
Республиканский научный центр нейрохирургии, Ташкент, Узбекистан

В виду специфичности нашего центра в 75% случаев среди детей со спинномозговыми грыжами имеется сочетание с прогрессирующей гидроцефалией.

Клиническая картина заболевания также отражает сочетание этих двух аномалий развития центральной нервной системы. Ряд детей при поступлении к нам имеют соматические проблемы связанные с анемией, гипотрофией или катаральными явлениями.

В амбулаторных условиях мы проводим первичное обследование клинико-неврологического статуса, которое дополняется комплексом исследований: ТКДГ, ЭЭГ, нейроофтальмологическое, нейросонография, КТ или МРТ головного мозга и спинно-мозговой грыжи.

После поступления в стационар обязательным считается исследование ликвора: общего анализа и бактериального посева. По нашим данным рост бактериальных колоний и клеточно-белковые диссоциации в 85,6% были характеры для разорвавшихся грыж или же заживших после разрыва. Довольно важным является измерение ликворного давления, чтобы осуществить оптимальный выбор шунтирующей системы.

Нами проводится этапное оперативное лечение. Первый этап - шунтирующие операции, направленные на ликвидацию гипертензионно-гидроцефального синдрома и как следствие предотвращение возможного разрыва грыжевого мешка. Последнее зачастую требует экстренной оперативности. Помимо этого, проведение шунтирующих операций позволяет нам отсрочить проведение уже более массивного вмешательства – грыжесечения – второго этапа лечения, требующего серьезной предоперационной подготовки, нормализации показателей жизнедеятельности и лабораторных данных.

В послеоперационный период нами рекомендуется комплекс реабилитационных мероприятий, позволяющий повысить качество жизни пациентов: курс консервативной терапии с периодичностью 3-6 месяцев для нивелирования мозгового и спинального дефицита; гипсовая коррекция косолапости, лечение дисплазии тазобедренного сустава, подбор ортопедической обуви; лечение нарушений акта дефекации и мочеиспускания; физиотерапевтические методы.

Таким образом, при лечении детей с гидроцефалией, сочетанной со спинно-мозговыми грыжами ведущим является этапная хирургическая коррекция. Повышение качества жизни пациентов невозможно без комплексного лечения неврологов, ортопедов, урологов и физиотерапевтов.

ГИДРОЦЕФАЛИЯ

АНАЛИЗ ПОСЛЕОПЕРАЦИОННЫХ ОСЛОЖНЕНИЙ ПРИ ЛЕЧЕНИИ ОККЛЮЗИОННОЙ ГИДРОЦЕФАЛИИ

Г.В. Гаврилов, В.Ю. Черебилло, М.А. Легздайн
Кафедра нейрохирургии Военно-медицинской академии, Санкт-Петербург, Россия

Целью исследования являлся анализ и сравнение осложнений в лечении пациентов с окклюзионными формами гидроцефалии методами вентрикулоперитонеального шунтирования и эндоскопической тривентрикулоцистерностомии на основании наблюдения за 146 пациентами, находившихся на лечении в клинике нейрохирургии ВМедА в период с 2002 по 2008 годы. Проводилась оценка двух методов хирургического лечения гидроцефалии: эндоскопической тривентрикулоцистерностомии - 66 человек (группа I) и вентрикулоперитонеального шунтирования - 80 человек (группа II).

Проанализированы протоколы операций всех оперированных больных, интраоперационных осложнений в обеих группах не выявлено. Послеоперационные осложнения наблюдались у 23 больных. В первой группе осложнение наблюдалось у 1 (1.5%) пациента – транзиторный парез глазодвигательного нерва. В группе II осложнения имели место у 22 (27,5%) больных. Среди пациентов этой группы у 6 (7,5%) пациентов наблюдалось развитие инфекционно-воспалительных заболеваний в виде менингоэнцефалита у 4 (5,0%) пациентов, вентрикуломенингита у 1 (1,2%) больного, абсцесса правой мезогастральной области у 1 (1,2%) больного. В 4 (5%) случаях наблюдалась окклюзия шунта. У 4 (5%) пациентов имело место гипердренажное состояние, которое сопровождалось образованием одно- или двухсторонней гидром. Гиподренажное состояние наблюдалось у 3 (3,8%) пациентов. У 2 (2,5%) больных имело место осложнение в виде миграции вентрикулярного катетера, который находился в области левых базальных ядер. В 3 (3,8%) случаях наблюдалось формирование перитонеальной псевдокисты, явившейся причиной гиподренажного состояния, возникновения в последующем рецидива гидроцефалии. Пациенты реоперированы.

В группе I летальных исходов не наблюдалось. 4 (5%) человека из группы II умерли в клинике, из них 2 (2,5%) пациента умерли от менингоэнцефалита, 1 (1,2%) больной в связи с прогрессированием основного заболевания (опухолевого роста), у 1 (1,2%) пациента причиной смерти явилась тромбоэмболия легочной артерии.

Частота рецидивов заболевания в группе I составила 6,1% (4 больных), что значительно меньше частоты встречаемости этого показателя ($p<0,05$) во II группе, которая составила 27,5% (22 больных).

Эндоскопическая тривентрикулоцистерностомия должна являться методом выбора в лечении окклюзионных форм гидроцефалии.

ОПЫТ ПРИМЕНЕНИЯ ШУНТИРУЮЩИХ СИСТЕМ, ИМПРЕГНИРОВАННЫХ АНТИБИОТИКАМИ, В ЛЕЧЕНИИ РАЗЛИЧНЫХ ФОРМ ГИДРОЦЕФАЛИИ

М.А. Легздайн, В.Ю. Черебилло, М.М. Барбашев, Д.В. Свистов
Военно-медицинская академия, г. Санкт-Петербург, Россия

Наиболее серьезная проблема среди осложнений вентрикулоперитонеального шунтирования (ВПШ) - инфекции шунта. Было показано, что даже при условии успешного лечения этих инфекций, они могут стать причиной длительных расстройств состояния здоровья. Известно, что почти в 90% случаев инфицирование шунтов связано со стафилококками. (Barret S.P., 1985, Fan-Havard P., Nahata M.C., 1987, Walters B.C., 1992, Blount J.P. и соавт., 1996, Walters B.C., Hoffman H.J., 1984).

Инфекция шунтов может быть внутренней с поражением возбудителем инфекции поверхности со стороны просвета какой-либо части шунтирующей системы. Это так называемая истинная инфекция шунта, которая встречается чаще всего. Также различают наружную инфекцию, затрагивающую внепросветную поверхность шунтирующей системы. В инфекционный процесс вовлекаются ткани, непосредственно окружающие трубки шунта, а также операционные раны. Этот тип инфицирования встречается реже. Несмотря на тщательную подготовку кожи, микроорганизмы в больших количествах способны проникать в рану в процессе имплантации и работы с шунтом.

Были также получены данные о том, что сами шунтирующие системы способны снижать защитные силы организма в месте имплантации и повышать вероятность развития инфекционного процесса (Borges L.F., 1987). Для уменьшения числа инфекционных осложнений этим автором было предложено покрытие поверхности шунта бактерицидными препаратами, а также применение рифампицина в качестве профилактического средства. Имеются данные о связи инфицирования шунта и продолжительностью операции по его установке. (Choux M., Genitori L., Lang D., 1992, Forrest D.M., Cooper DGW 1968). Импрегнирование шунтов антибиотиками применяется производителями сравнительно недавно. Для этих целей применяются различные антибиотики (рифампицин, клиндамицин, ванкомицин).

В клинике нейрохирургии был проведен ретроспективный анализ 140 случаев лечения гидроцефалии с применением ВПШ. Целью данного исследования являлась сравнительная оценка преимуществ установки, эксплуатации, частоты инфекционных осложнений, сроков лечения при применении различных клапанных систем для ВПШ.

Исследование было направлено на выявление инфекционных осложнений в зависимости от типа используемых шунтов, с целью оптимизации алгоритмов подбора в дальнейшем наиболее безопасных из них, для профилактики и снижения частоты возникновения инфекционных осложнений. Из 140 шунтированных пациентов, в 44 случаях были использованы катетеры, импрегнированные клиндамицином и рифампицином (Codman BactiSeal). Во всех этих случаях не было получено ни одного инфекционного осложнения. Сравниваемые шунтирующие системы существенных конструктивных отличий не имели. Методика имплантации шунтов не изменялась. Все операции выполнены в одном операционном блоке, хирургами высшей категории с одинаковым опытом таких операций. Длительность операций не превышала 1 часа, а в среднем составляла 47 минут. При сравнении результатов ВПШ выявлено, что среди пациентов, которым были имплантированы катетеры без антибиотиков, количество инфекционных осложнений составило 9.5%. В случаях применения катетеров, импрегнированных антибиотиком, таких осложнений не наблюдалось. Сроки лечения в стационаре при возникновении инфекционных осложнений существенно отличались и составляли в среднем 37,1 ± 2,1 суток, когда при гладко протекающем послеоперационном течении заболевания средние сроки лечения составляли 14,3 ± 2,1 суток. Можно говорить о существенном снижении материальных затрат на лечение одного больного в среднем, при использовании шунтирующих систем, импрегнированных антибиотиком. По данным зарубежных авторов (Eymann R., Chehab S., Strowitzki M., 2008) известно что, несмотря на изначально более высокую стоимость шунта, импрегнированного антибиотиком, итоговая стоимость лечения пациентов, учитывая лечение инфекционных осложнений, снижается при использовании шунтов с катетерами, импрегнированными антибиотиками, приблизительно в 2.5 раза. Таким образом, опыт применения шунтирующих систем, импрегнированных клиндамицином и рифампицином показывает их явное преимущество и надежность в профилактике инфекционных осложнений в послеоперационном периоде в лечении гидроцефалии, существенно сокращает сроки пребывания пациентов в стационаре и снижает стоимость лечения пациентов с гидроцефалией, что обусловливает целесообразность их использования.

ПРИМЕНЕНИЕ ПРОГРАММИРУЕМЫХ КЛАПАНОВ ШУНТИРУЮЩИХ СИСТЕМ В ЛЕЧЕНИИ ГИДРОЦЕФАЛИИ НОРМАЛЬНОГО ДАВЛЕНИЯ

М.А. Легздайн, В.Ю. Черебилло, Д.В. Свистов
Военно-медицинская академия. Кафедра нейрохирургии. Санкт-Петербург. Россия

Высокую актуальность проблемы лечения гидроцефалии нормального давления (ГНД) определяет несколько факторов: диссонанс между высоким числом пациентов с проявлениями этого заболевания и, пока еще, низким числом пролеченных пациентов, что в свою очередь, связано с недостаточным диагностированием среди врачей терапевтических специальностей; симптомы ГНД часто соответствуют другим заболеваниям, являющихся неизлечимыми; оперативное лечение не является 100%.

Гидроцефалия нормального давления – это патологическое состояние, характеризующееся специфическим симптомокомплексом, картиной дилятации желудочковой системы при нейровизуализации и нормальными показателями ликворного давления.

По этиологии ГНД можно разделить на идиопатическую и вторичную. Идиопатическая ГНД развивается чаще у людей в возрасте более 60 лет. Вторичная ГНД может развиваться у людей в более молодом возрасте. Надо отметить, что по частоте встречаемости, эти формы равнозначны. (J.K.Kraus, U.Kehler 2008г.)

Механизм развития ГНД носит комбинированный характер, который включает в себя уменьшение резорбции ликвора в арахноидальных пространствах, которое ведет к увеличению транспортного давления ликвора, что приводит к дилятации желудочков. Наряду с этим, короткая пульсационная волна (В-волна) периодически создает повышенное давление на стенку желудочка и имеет эффект гидродинамического удара, что в свою очередь ведет к увеличению желудочков. (Mayer M.E., Baledent O. 2007 г)

В клинических проявлениях традиционно выделяют триаду Хакима-Адамса.

При КТ или МРТ выявляется: расширение желудочков, имеется перивентрикулярная гиперинтенсивность сигнала; определяется снижение скорости тока ликвора в водопроводе и в третьем желудочке; истончение и возвышение corpus callosum на сагитальных срезах; округление передних рогов.

Цель нашего исследования состояла в том, что бы оценить возможности использования клапана с переменным давлением в лечении больных с нормотензивной гидроцефалией. Мы провели ретроспективный анализ оперативного лечения с применением программируемого клапана 58 пациентов, из них страдающих гидроцефалией нормального давления – 17 пациентов

При измерении ликворного давления у больных с ГНД, давление в среднем равнялось 150 ±45 мм вд.ст, в то время, как в норме ликворное давление составляет 122 ±34 мм вд.ст. При внутрижелудочковом мониторинге у больных с ГНД определялось высокое давление “В волны”.

Всем пациентам с ГНД была выполнена люмбальная пункция с измерением ликворного давления, проведением ликвородинамических проб и проведением Tap-test'a – одномоментного выведения 40-50 мл ликвора с оценкой динамики состояния; проведение наружного люмбального дренирования в течении 72 часов и выведением 10 мл в час ликвора; выполнение инфузионного теста. Выполнение всех перечисленных методик повышает вероятность принятия верного тактического решения до 80% (A. Marmarou, N. Relkin 2005г., P.Klinge 2008г.)

К сожалению, единственным способом лечения пациентов с ГНД остаются шунтирующие операции. Программируемый клапан Codman позволяет менять открываеющее давление клапана чрезкожно, при помощи магнитного поля, в пределах от 30 до 200 мм вд.ст. с шагом 10 мм вд.ст. В 82.8 % случаев программируемый клапан был имплантирован во время первой операции. В среднем, предимплантационное открывающее давление равнялось 140±10 мм вд.ст. В дальнейшем перепрограммирование потребовалось в среднем значении 1.2 регулировок у пациента. Хотя бы единожды регулирование было выполнено у 42.4%. В случаях, когда имплантация программируемого клапана являлось повторной операцией, перепрограммирование потребовалось в 48% случаях, в отличие от ситуаций первичного шунтирования - 41.2%. Большинство изменений окрывающего давления клапана было сделано в течение первых 4 месяцев после операции. Уровень перемен открывающего давления в среднем составил 35.2 мм вд.ст. Надо отметить, что поводами к перепрограммированию клапана в 39.1% случаем явилось недостаточное дренирование ликвора, в 35.4% наблюдался гипердренаж, в остальных случаях коррекция

носила запланированный характер. После коррекции открывающего давления клапана у 64.6 % пациентов улучшилась клиническая картина. В целом, улучшение походки мы получили у 86% пациентов, у 43% регрессировали нарушения функции тазовых органов, а мнестические нарушения регрессировали у 46% пациентов.

Таким образом, мы полагаем, что использование клапанов шунтирующих систем с переменным открывающим давлением наиболее целесообразно у пациентов с гидроцефалией нормального давления. Поскольку именно у этих пациентов наиболее сложен подбор физиологического индивидуального ликворного давления. И особо актуальна возможность точного регулирования давления с малой дискретностью, что делает клапаны Codman практически незаменимыми.

ЭНДОСКОПИЧЕСКАЯ ВЕНТРИКУЛОСТОМИЯ ПРИ ОСТРЫХ И ХРОНИЧЕСКИХ ОККЛЮЗИОННЫХ ГИДРОЦЕФАЛИЯХ.

Г.Д. Махамбаев, Н.И. Турсынов, О.М. Ли, Ж.К. Калкабаев, В.В. Балковой
Областной Медицинский Центр, Караганда, Казахстан
Карагандинский Государственный Медицинский Университет, Караганда, Казахстан

Введение: Эндоскопическая вентрикулостомия III желудочка (ЭТВ) является в настоящее время операцией выбора в случаях с обструктивными формами гидроцефалии. ЭВТ зарекомендовала себя как малоинвазивный и надежный метод лечения.

Материалы и методы: В условиях нейрохирургического отделения КГКП ОМЦ за период с 2005 по 2009 гг. ЭТВ была произведена 42 больным в возрасте от 9 мес. до 67 лет. Во всех случаях имелась активная гидроцефалия, причем, у подавляющего большинства больных - вследствие окклюзии на уровне водопровода мозга с типичной картиной так называемой тривентрикуломегалии. В 23 наблюдениях при этом имелись опухоли среднего мозга, пинеальной области или ЗЧЯ, а у 19 больных - идиопатический или же поствоспалительный стеноз водопровода. Все операции были выполнены с использованием ригидных эндоскопов фирмы Karl Storz и стандартной техники ЭТВ. Катамнез прослежен у 40 больных в сроки от 6 мес. до 4 лет. Обследование включало в себя оценку клинических, рентгеновских данных и МРТ. С целью поиска причин осложнений и последующих неудач ретроспективно проанализированы клинические данные, МРТ данные, хирургические протоколы и видеозаписи операций.

Результаты и обсуждение: Летальных исходов после ЭТВ не отмечено. Ближайший результат с убедительным регрессом симптомов внутричерепной гипертензии оказался отличным у 36 пациентов (86%). У 6 больных ЭТВ не помогла, вентрикулостома в течение до 3 мес. облитерировалась (3 больных), либо вообще не состоялась, так как операцию пришлось прервать из-за кровотечения (2 наблюдения), или же технических сложностей (1 наблюдение). Всем этим больным пришлось имплантировать шунтирующие системы.

Таким образом, совокупная доля неудачных ЭВТ, включая и раннюю, механическую несостоятельность, и позже развившуюся, гидродинамическую ее разновидность, составила 13% (6 больных). Осложнения отмечены в 7 случаях (13%). Чаще всего (у 4) это был асептический вентрикулит. В 2 наблюдениях ЭТВ сопровождалась внутричерепными кровоизлияниями различной тяжести (у 1 из них - асимптомными, у другого - с формированием гематомы, которая потребовала краниотомии и эвакуации). Сравнительно редко были отмечены ликворрея из раны (у 1-го).

Выводы: ЭТВ - весьма безопасна и высоко эффективна в лечении активной обструктивной гидроцефалии. Рационально сформулированные показания в сочетании с отточенной хирургической техникой являются предпосылкой для надежного и стойкого избавления больных от симптомов внутричерепной гипертензии.

ТАКТИКА ЛЕЧЕНИЯ ПОСТГЕМОРРАГИЧЕСКОЙ ГИПЕРТЕНЗИОННОЙ ГИДРОЦЕФАЛИИ

Б.М. Меденбаева, А.Е. Курманбеков
Детская Городская Киническая Больница № 1, Алматы, Казахстан

Постгеморрагическая гидроцефалия объединяет 2 группы детей – это новорожденные, в основном недоношенные, с внутрижелудочковыми кровоизлияниями и дети со спонтанными геморрагиями в результате разрыва сосудистых мальформаций, реже – с сосудистыми заболеваниями крови.

По литературным данным 50% постгеморрагических вентрикуломегалий стабилизируются в сроки от 4х до 6 недель после ВЖК при проведении адекватной консервативной терапии. Если вентрикуломегалия не уменьшается в течении 3х месяцев после острой геморрагии ставится показание к операции.

Приводится анализ лечения постгеморрагической гипертензионной водянки головного мозга у 23 больных. У 6 новорожденных с клиникой декомпенсации внутренней гидроцефалии после ВЖК установлен наружный закрытый вентрикулярный дренаж до полной санации ликвора и после этого произведена шунтирующая операция.

У 2 больных выявлен поликистоз боковых желудочков: у первого ребенка в возрасте 2х месяцев с гипертензионной гидроцефалией после родовой травмы с ВЖК и у другого новорожденного с массивной внутрижелудочковой геморрагией после длительного наружного дренирования обоих боковых желудочков в динамике на КТ и МРТ головного мозга выявлен поликистоз желудочковой системы. Для определения сообщаемости между собой отдельных кистозных полостей в желудочках, произведена контрастная вентрикулография. При этом выявлены изолированные напряженные кисты, вызывающие дислокацию мозговых структур, что послужило основание для проведения двойного шунтирования изолированных внутрижелудочковах кист с помощью Y-образного переходника с отведением ликвора в брюшную полость.

У 4х детей прогрессирующая гипертензионная гидроцефалия, возникшая поле прорыва в полость бокового желудочка паравентрикулярных внутримозговых гематом и вызвавших в последующем окклюзию ликворных путей, на КТ и МРТ отмечались порэнцефалические деформации желудочковой системы. Эти больные также оперированы.

У девочки 7 лет, в результате спонтанного гемаррагического инсульта произошел частичный прорыв внутримозговой гематомы в желудочковую систему с развитием острой окклюзионной водянки с выраженной общемозговой симптоматикой. После диагностической ангиографии и установления сосудистой мальформации передней соединительной артерии, произведена радикальная операция на сосудах головного мозга и спустя 1 неделю произведена шунтирующая операция на ликворную систему.

10 новорожденных, с клиникой прогрессирующей гипертензионной гидроцефалии в остром периоде после ВЖК, лечились консервативно – противовосполительная и противоотечная терапия в сочетании с лечебно-диагностическими вентрикулярными пункциями в динамике дали возможность разрешить транзиторную окклюзию ликворных путей и стабилизировать гидроцефалию.

Таким образом, лечение постгеморрагической гипертензионной гидроцефалии индивидуальна в каждом отдельном случае, в зависимости от срока после острой геморрагии, от данных рентгеноконтрастных обследований и ликворологических анализов.

НЕКЛАССИЧЕСКИЕ (АТИПИЧНЫЕ) ЛИКВОРОШУНТИРУЮЩИЕ ОПЕРАЦИИ

**М.Р. Рабандияров М.Р, **В.А. Хачатрян, * Б.С. Бодыкова, ***Ким Вон Ги,*
***А.В. Ким, ** М.Р. Маматханов, **К.А. Самочерных*
** Республиканский научный центр нейрохирургии, Астана, Казахстан*
***ФГУ РНХИ им. проф. А.Л. Поленова, Санкт-Петербург, Россия*
****Кафедра неврологии с курсом нейрохирургии,*
Институт повышения квалификации специалистов здравоохранения Хабаровского края, Россия

Ликворошунтирующие операции характеризуются тем, какие участки ликворосодержащих полостей дренируются, куда выводится избыточная спинномозговая жидкость и какими являются параметры оттока избыточной жидкости через дренажную систему. К классическим относят вмешательства, при которых дренируется терминальная цистерна спинного мозга или боковые желудочки и жидкость выводится в брюшную полость или в правое предсердие посредством постоянно имплантируемых шунтов очень высокого, высокого, среднего, низкого и очень низкого давления. Таким образом, к классическим ликворошунтирующим операциям относятся вентрикулоперитонеостомия, люмбоперитонеостомия, вентрикулоатриостомия. В ряде случаев выполнение этих операций нецелесообразно, невозможно или неэффективно и возникает необходимость дренирования разных отделов ликворной системы в иные полости. Алгоритм применения и результаты неклассических операций изучены недостаточно.

Материал и методы: Проведен ретроспективный анализ результатов 316 неклассических операций 211 больным в возрасте от 0 до 58 лет в клиниках Санкт-Петербурга, Ленинградской области, Астаны, Алматы, Хабаровска и других городов Российской Федерации и Казахстана за период 1983 – 2008 гг.

Степень декомпенсации ликворообращения оценивали путем ликвородинамических исследований. Уровень компенсации церебро-васкулярного сопряжения определяли посредством одномоментного исследования давление-объем соотношения краниоспинальной системы, взаимосвязи между ликворным давлением, артериальным давлением (в сонной и лучевой артериях) и венозным давлением в синусах твердой мозговой оболочки. Исследование кровообращения осуществлялось при помощи прямого инвазивного мониторинга, транскраниальной допплерографии, позитронно-эмиссионной томографии и однофотонно-эмиссионной компьютерной томографии. Результаты лечения оценивали посредством анализа динамики клинических проявлений заболевания, данных МРТ, КТ, ТКДГ до и после операции.

Результаты и обсуждение: Вентрикуло-цистерноперитонеостомия, бивентрикуло-цистерноперитонеостомия, вентрикулокисто-перитонеостомия, шунтирование между IV желудочком и брюшной полостью выполнены в 128 наблюдениях. Вентрикулосинустрансверзос томия, вентрикулоуретеростомия с сохранением почки, вентрикулоуретеростомия, вентрикулоеюностомия, вентрикулоюголостомия, люмбо-сафеностомия сделаны в 88 наблюдениях. Стабилизация состояния больных гидроцефалией после неклассических ликворошунтирующих операций достигнута в 82,6 % случаев, те или иные осложнения возникли в 18,4 %, смертельный исход отмечен в 2,3 % случаев.

Сравнительный анализ показывает, что неклассические операции составляют около 8,8% среди всех ликворошунтирующих операций. Эти вмешательства безальтернативные, так как применяются, когда использование распространенных способов неэффективно или невозможно. Среди атипичных вмешательств, когда избыточная спинномозговая жидкость выводится в неклассические участки, эффективными оказались вентрикулосинустра нсверзостомия, вентрикулоуретеростомия с сохранением почки, вентрикулоуретеростомия, вентрикулоеюностомия, вентрикуловезикостомия.

Показаниями к применению атипичных операций следует относить наличие декомпенсированной гидроцефалии, а также невозможность применения классических вмешательств.

ЛЕЧЕНИЕ ОККЛЮЗИОННОЙ ГИДРОЦЕФАЛИИ ЭНДОСКОПИЧЕСКИМ МЕТОДОМ

М.Р. Рабандияров, М.М. Рысбеков, А.С. Исканов
Республиканский научный центр нейрохирургии, Астана, Казахстан

Гидроцефалия является одной из самых распространенных патологий у детей. В настоящее время эндоскопическое лечение гидроцефалии является приоритетным направлением в мировой практике нейрохирургии. Имеются различные виды оперативных вмешательств, но наиболее широко применяемой операцией при окклюзионной гидроцефалии является эндоскопическая вентрикулоцистерностомия дна III желудочка.

Нами представлены результаты лечения 15 детей с окклюзионной гидроцефалией, оперированных в АО «Республиканский научный центр нейрохирургии», с сентября 2008 года по май 2009 года. Возраст пациентов составил от 2х месяцев до 15 лет. У 12 пациентов окклюзия ликворных путей выявлена на уровне сильвиева водопровода, у 3х детей на уровне выходных отверстий IV желудочка. Всем больным была произведена III вентрикулостомия эндоскопом «Karl Storz» системы Гааб, с наружным диаметром хирургической оболочки 6 мм и углом зрения 0гр.

В результате у 13 детей клиника гипертензионно-гидроцефального синдрома регрессировала полностью. У 2х детей стабилизации гидроцефального синдрома не было достигнуто и им были произведены ликворошунтирующие операции.

Таким образом, нейроэндоскопические операции являются эффективным способом лечения окклюзионной гидроцефалии, значительно снижают потребность в имплантации шунтирующих систем, тем самым повышают качество жизни пациентов.

СОВРЕМЕННЫЕ ПРОБЛЕМЫ ХИРУРГИИ ГИДРОЦЕФАЛИИ

В.А. Хачатрян
ФГУ РНХИ им. проф. АЛ. Поленова, Санкт-Петербург, Россия

В вопросах классификации, диагностики и хирургического лечения гидроцефалии существуют существенные разночтения и разногласия. Инвариантное понимание ключевых аспектов этого распространенного патологического процесса необходимо при решении вопросов диспансеризации, поэтапного его лечения и дальнейшего развития проблемы.

Материал и методы: Проведен ретроспективный анализ результатов исследования и лечения 3000 больных гидроцефалией в возрасте от 0 до 78 лет в РНХИ и разных клиниках РФ в период с 1982 по 2007 г. Собственные данные сопоставлены с литературными. Изучалось ликворообрашение, биомеханические изменения краниоспинальной системы, особенности деформации ликворных полостей, особенности клинических проявлений и течение патологического процесса. Проводили инфузионно-нагрузочные тесты, МРТ, КТ, ПЭТ, однофотонную эмиссионную компьютерную томографию, ТКДГ, нейропсихологические исследования, ЭЭГ, вызванные потенциалы. Для лечения больных использовали этиотропные способы, вентрикулосубарахноидальные анастомозы, ликворошунтирующие операции и сочетание этих методов. Катамнез 2-25 лет.

Результаты: Основными причинами развития гидроцефалии являлись гипорезорбция СМЖ и/или окклюзия ликворных путей. Только в 5,2% случаев установлена гиперпродукция СМЖ. У 1/3 больных выявлено сочетание гипорезорбции СМЖ и окклюзии ликворных путей.

Патогенез гидроцефалии на начальных и на поздних стадиях ее развития существенно отличается. На разных этапах нарушение ликворообращения и избыточное скопление СМЖ обусловлено первопричиной развития заболевания, а конкретный механизм его развития обусловлен или гиперпродукцией ликвора, или гипорезорбцией СМЖ, или окклюзией ликворных путей. На поздних этапах отмечается формирование «патологической системы», которая самосохраняется и обуславливает дальнейшее прогрессирование заболевания, совместно с предполагаемым этиологическим фактором или независимо от него. В структуру патологической системы входит развившееся на фоне гидроцефально-гипертензионного синдрома снижение перфузионного давления и ишемия мозга, транзиторная окклюзия ликворных путей и синусов твердой мозговой оболочки, сужение субарахноидальных щелей и деформация мембран, участвующих в ликворорезорбции, изменение вязко-эластических свойств и деформация мозга. На позднем этапе развития клинические проявления гидроцефалии также трансформируются, приобретая определенную устойчивость.

На позднем этапе заболевания, как правило, имеется выраженная вентрикуломегалия и сочетание 2-3 механизмов расстройства ликворообращения.

В начальной стадии развития гидроцефалии этиотропные и патогенетические методы эффективны в 70-88% случаев. На позднем этапе развития гидроцефалии этиопатогенетические методы эффективны в 7-25%, а симптоматические (ликворошунтирующие операции) в 82-95% случаев. После ликворошунтирующих операций состояние больного остается дренажезависимым в 80-95% случаев и длительное течение заболевания во многом зависит от адекватности коррекции ликворообращения.

Заключение: На ранних этапах развития гидроцефалию целесообразно расценивать как синдром, диагностика ее должна быть направлена на установление первопричины развития нарушений ликворообращения, уточнение ее непосредственных механизмов, а лечение этиотропное или патогенетическое.

На поздних этапах развития в патогенезе гидроцефалии ведущую роль играет «патологическая система», диагностика гидроцефалии должна быть направлена на установление ее структуры и состояния иерархии внутри системы. При длительном течении гидроцефалия приобретает очертания заболевания и ее лечение симптоматическое. После коррекции водянки при помощи ликворошунтирующей операции состояние больного становится стабильно дренажезависимым и речь уже идет о дренажезависимой гидроцефалии, требующей постоянное врачебное наблюдение, целью которого является достижение адекватной коррекции гидроцефалии.

ПАТОЛОГИЯ ПОЗВОНОЧНИКА И СПИННОГО МОЗГА

ЛЕЧЕНИЕ ОСЛОЖНЕННЫХ ФОРМ СПОНДИЛОЛИСТЕЗОВ

Ф.Х. Бабаханов, К.Н. Джуманов, А.У.Норов, Ш.А.Халиков
Республиканский Научный Центр Нейрохирургии, Ташкент, Узбекистан

Спондилолистез является одной из сложных проблем современной нейроортопедии, нередко сопровождается сосудистыми нарушениями со стороны конуса спинного мозга, приводящие при их длительности к стойкой инвалидизации.

Целью нашей работы явилось изучение результатов лечения больных с осложненными формами спондилолистезов за 10лет.

В РНЦНХ с 1999 года по 2008 гг. обследовано и оперировано 108 больных с различными осложненными формами спондилолистезов в возрасте от 12 до 68 лет, из них мужчин – 47, женщин – 61. Больных с дегенертивным спондилолистезом было 48, с патологическим спондилолистезом было 2 больных, с истмическим спондилолистезом было 47 больных, с диспластическим спондилолистезом 5 больных, с травматическим спондилолистезом 4 больных, с ятрогенным спондилолистезом было 2 больных. Листез I степени выявлен у 38 больных, листез II степени у 51 больных, листез III степени у 12 больных, листез IV степени у 3 больной, спондилоптоз у 4-х больных. Больных с монорадикулярным синдромом было 45, с полирадикулярным синдромом было 39, с каудосиндромом было 18 больных, стеноз позвоночного канала отмечался у всех 108 больных, радикуломиелоишемический синдром отмечался у 7 больных. В своей работе мы использовали клинико-рентгенологическую классификацию Meyerding, для определения степени спондилолистеза, и дополненную патогенетическую классификацию Wiltse. Все больные прошли полное клинико-неврологическое и инструментальное обследование.

Компьютерно-аксиальная томография (КАТ) выполнена 53 больным. Чрезкрестцовая эпидурография произведена 6 больным. С помощью МРТ обследовано 54 больных. Всем больным была выполнена функциональная спондилография. Больных с листезом 1 степени с сопутствующей грыжей диска было 28, с листезом 2 степени и сопутствующей грыжей диска было 5, при наличии монорадикулярного синдрома этим больным произведено удаление дегенерированного диска из расширенного одностороннего интерламинарного доступа с открытой репозицией тела и транспедикулярной фиксацией за 2 позвонка с одной стороны. При полирадикулярным синдроме произведено удаление части дегенерированного диска из интерламинарных доступов с 2 сторон, с последующей транспедикулярной фиксацией с 2-х сторон за 2 позвонка - 5 больных. 4 больным со стабильным спондилолистезом 1 степени удалены грыжи диска и произведен межтеловой спондилодез кейджем, при этом, 2 больным транспедикулярная фиксирующая система не устанавливалась. Больным с листезом 2 степени при отсутствии спондилолиза производилась дискэктомия из 2- х сторонних интерламинарных доступов с сохранением части дужки и остистого отростка (для сохранения структур заднего опорного комплекса) и фиксация транспедикулярной системой с 2-х сторон. У 18 больных при нестабильных спондилолизных листезах I-II степени произведена ламинэктомия, межтеловой спондилодез кейджем, у 21 больного произведен межтеловой спондилодез аутокостью с последующей фиксацией гипермобильного сегмента транспедикулярной системой. Больным с нестабильным листезом III-IV степени производили ламинэктомию с межтеловым спондилодезом костью из ламинэктомизированной дужки и установлением транспедикулярной фиксирующей системы. У 4 больных с сподилоптозом (100 % спондилолистез) произведена операция Коржа. Ближайшие и отдаленные результаты показали, что у всех больных регрессировал стойкий болевой синдром, отмечалось восстановление неврологического дефицита и наступал полный костно-фиброзный межтеловой блок.

Сочетание функциональных спондилографий с КАТ или МРТ, или с эпидурографией позволили получить максимально достоверную информацию о патологическом процессе в пораженных позвоночных сегментах. При стабильном спондилолистезе I степени спондилодез можно производить кейджем, не устанавливая ТПФ систему, при нестабильности после межтелового спондилодеза установка ТПФ системы обязательна. При нестабильности позвоночно-двигательного сегмента с листезом II – IV степени рекомендуется ламинэктомия мобильного позвонка с межтеловым спондилодезом аутокостью или кейджем с последующей транспедикулярной фиксацией. При спондилоптозе производится операция Коржа с межтеловой фиксацией кейджем, а при необходимости дополняется транспедикулярной фиксацией II этапом.

ХИРУРГИЧЕСКИЙ МЕТОД В ЛЕЧЕНИИ ТРАВМ ГРУДНОГО И СМЕЖНЫХ ОТДЕЛОВ ПОЗВОНОЧНИКА И СПИННОГО МОЗГА

М.М. Беков, В.А. Лобода, А.В. Верещако
СПбМАПО Росздрава, Санкт-Петербург, Россия

Введение: Повреждения позвоночника встречается достаточно часто. По данным разных авторов они занимают от 0,5 до 20% всех повреждений скелета. Переломы позвоночника относятся к разряду тяжелых травм. Тяжесть обуславливается грубыми повреждениями нервных структур, располагающихся в непосредственной близости к телам позвонков. Повреждения спинного мозга приводят к серьезным неврологическим проблемам, и примерно в 80% случаев заканчиваются параплегией (А.В. Басков, О. Н. Древаль с соавт. 2007). Инвалидность вследствие перенесенной позвоночно-спинномозговой травмы колеблется около 80%. Среди инвалидов 2/3 представляют лица работоспособного возраста (Гэлли Р.Л. с соавт., 1995; Рябуха Н.П. с соавт., 1995; Лобода В.А., 2000). Травма грудного отдела позвоночника является наименее распространенной среди травм других отделов позвоночника, всвязи с чем ей уделяется меньшее внимание.

Внедрение в практику нейрохирургических отделений вентральных спондилодезов особенно пористыми имплантатами в последние годы заметно улучшило результаты лечения пострадавших с позвоночно-спиномозговой травмой.

Несмотря на значительные успехи в лечение больных с травмой позвоночника и спинного мозга, проблема лечения данной категории пациентов остается актуальной. Вопросы о сроках, объеме, тактике очередности хирургического вмешательства до сих пор дискутабельны.

Материалы и методы: Нами проведен анализ результатов хирургического лечения 40 больных с переломом позвоночника в грудном и смежных отделах в разные периоды травматической болезни спинного мозга, проводимом на базе Елизаветинской больницы СПб 2007 – 2009 гг.. Всем больным проводилась спиральная КТ, и/или МРТ исследование. Степень компрессии дурального мешка проводился при помощи позитивной миелографии в предоперационном периоде. При поступлении в стационар все пациенты были оценены по неврологической шкале ASIA, и клинической диагностики нестабильности по критериям White, Panjabi, 6 пациентов были отнесены по неврологической шкале ASIA к группе A, 10 были включены в категорию B, в категорию C, D, E, включены соответственно 24 пациента.

В хирургическом лечении пациентов использовались 3 варианта тактики. 11 больным проводилось оперативное лечение в виде задней транспедикулярной фиксации, 14 пациентам проводилось оперативное лечение в виде задней транспедикулярной фиксации и ламинэктомии, задняя транспедикулярной фиксация с последующей переднебоковой декомпрессией с замещением тела костным аутотрансплантатом или металлическим кейджем выполнена у 15 больных.. На всех этапах операции осуществлялся рентген-конроль с использованием электронно-оптического преобразователя «Phillips». С целью визуализации степени репозиции костных отломков и контроля положения металлоконструкций, всем больным в послеоперационном периоде проводили контрольное рентгеновское исследование.

Результаты: Осложнений связанных с проведением транспедикулярных винтов не отмечалось, случаев повреждения дурального мешка и корешков спинного мозга не выявлено. При отсутствии у пострадавших глубоких парезов им позволялось ходить в полужестком корсете уже на 5-6 сутки после хирургического вмешательства, с последующим расширением активного режима, занятием ЛФК, проведении массажа и кинезотерапии. Пациенты выписывались из стационара на 15-20-е сутки после хирургического вмешательства со значительным регрессом неврологических расстройств.

Через 1.5 месяца после оперативного вмешательства у 26 пациентов из 40 с неврологическими расстройствами, произошел полный регресс нарушений чувствительности и функции тазовых органов, отмечено нарастание мышечной силы до 4-5 баллов. У 12 больных сохранились нарушения в виде грубого нижнего парапареза и нарушений тазовых органов. Двое больных скончались в связи с тяжелой сочетанной травмой. На контрольных спондилограммах через месяцев у 18 пациентов с травмой грудного отдела позвоночника сохраняется прежнее положение сблокированных позвонков и металлоконструкций.

Выводы: Таким образом, мы считаем что при повреждении более 2-х колон спинномозгового сегмента, одним из способов хирургического лечения позвоночно-спиномозговых повреждений в условиях многопрофильного стационара

является транспедикулярный остеосинтез с последующей переднебоковой декомпрессией и замещением тела аутотрансплантатом или металлическим кейджем. Активная хирургическая тактика в остром периоде травмы позволяет улучшить результаты лечения, сократить сроки госпитализации и инвалидизацию больных с позвоночно-спинномозговой травмой.

ОПЕРАТИВНОЕ ЛЕЧЕНИЕ НЕСТАБИЛЬНЫХ ВЗРЫВНЫХ ПЕРЕЛОМОВ ГРУДОПОЯСНИЧНОГО ОТДЕЛА ПОЗВОНОЧНИКА

Ш.А. Баймагамбетов, Х.М. Мухамеджанов, Б.М. Карибаев, О.С.Бекарисов
НИИ травматологии и ортопедии, Астана, Казахстан

Проблема лечения грудного и поясничного отделов позвоночника является актуальной и связано с преобладанием среди пострадавших лиц молодого и среднего возраста, высокой затратностью лечения и длительной утратой трудоспособности.

Нами изучены результаты оперативного лечения нестабильных взрывных переломов грудопоясничного отдела позвоночника у 49 больных и проведена оценка эффективности применения транспедикуллярной системы фиксации (ТПФ).

Мужчин было 35, женщин – 14. Средний возраст составил 37,4 года. Повреждения грудного отдела наблюдались у 15 больных, грудопоясничного – у 27, поясничного – у 7.

Взрывные переломы тела позвонка со смещением дорсального фрагмента в позвоночный канал на 1/3 без неврологических расстройств имелся у 25 пациентов, на 2/3 – у 20, с неврологическими расстройствами – у 4. Всем пострадавшим проводилась спондилография, миелография, компьютерная и магнитно-резонансная томография. В зависимости от характера вмешательств репозиционно-стабилизирующие операции проведены были 25 пострадавшим т.е. им осуществлена непрямая декомпрессия. Декомпрессивно-стабилизирующие операции путем выполнения задней или задне-боковой декомпрессии с последующим межтеловым корпородезом произведена 24 пациентам.

Ближайшие и отдаленные результаты интраоперационной коррекции посттравматического стеноза позвоночного канала при взрывных переломах грудных и поясничных позвонков с применением ТПФ обеспечила многоплоскостную репозицию и устранение стеноза у 25 больных на 95%, у 19 – на 80%, у 5 – на 30%. В результате достигнутой реконструкции позвоночного канала путем прямой и непрямой декомпрессии наблюдался регресс неврологических расстройств. Хорошие результаты получены у 33 больных, удовлетворительные – у 12, неудовлетворительные – у 4.

Таким образом ТПФ позволяет устранить смещение дорсального фрагмента в позвоночном канале при взрывных переломах, а достаточно прочная фиксация поврежденных сегментов создает оптимальные условия для ранней активизации пациентов в послеоперационном периоде.

ПАТОГЕНЕЗ И РАБОЧАЯ КЛАССИФИКАЦИЯ ОСТЕОХОНДРОЗА ПОЯСНИЧНОГО ОТДЕЛА ПОЗВОНОЧНИКА

М.Ю. Бирючков
Западно-Казахстанский Государственный медицинский университет им.М.Оспанова, Актобе, Казахстан

Тактика лечения компрессионных болевых синдромов пояснично-крестцового остеохондроза определяется клинической картиной и патогенетическими трактовками периодов патологии. Еще в 1955 году De Seze S. стал выделять четыре стадии проявлений остеохондроза. Но позже стали разрабатывать классификацию с другим подходом. При этом различие в трактовке процесса имело место у нейрохирургов и травматологов-ортопедов. В 1965 году А.И.Осна изложил собственную точку зрения на периодизацию процесса и предложил выделять четыре периода в патогенезе.

Цель исследования – критическая оценка существующих современных положений патогенеза поясничного остеохондроза и предложение по научно обоснованным изменениям в классификации патогенетических механизмов поясничного остеохондроза. Нами изучено 2000 больных с пояснично-крестцовым остеохондрозом, лечившихся в клиниках Казахстана.

Методы исследования: клинический, рентгенологический, КТ, МРТ, по показаниям миелографический и функциональный спондилографический.

Результаты исследования. В процессе исследования нами констатированы явления нестабильности лишь у 1% пациентов, что в норме противоречит установившемуся мнению о крайне высоких цифрах нестабильности при этой патологии.

Проанализировав результаты исследований F.W.Holdsworth, F.Denis, данные, изложенные в последних монографиях, и сопоставив их с результатами собственных исследований, мы пришли к выводу, что современные методы исследования (КТ, МРТ) и функциональная спондилография вносят значительные коррективы в понятие о патогенезе процессов при поясничном остеохондрозе.

Считалось, что нестабильность возникает при разрывах задней опорной структуры. В процессе последующего изучения, однако, было установлено, что при таких повреждениях не всегда имела место нестабильность. В свою очередь В.П.Берснев и др.в изданной в 1998 году монографии считают, что следует выделять в основном две теории: По одной из них – с двумя опорными столбами и второй теории, или модели с четырьмя опорными столбами. Согласно обеим этим теориям, к патологической подвижности может привести разрушение одного из опорных столбов. В 1983 году F.Denis предложил различать трехколонную опороспособность позвоночного столба по сути, эта теория близка к теории четырех столбов.

Мы предлагаем различать: I период – приводящий к внутридисковому перемещению пульпозвоного ядра – показано консервативное лечение. II период – с образованием эластичной, а затем и секвестрированной протрузией - показано консервативное лечение и в некоторых случаях оперативное (сужение позвоночного канала, латеральном стенозе) как правило миниинвазивное. III период – разрыв фиброзного кольца и выпадение пульпозного ядра за пределы полости диска – образование грыжи диска – период хирургического лечениякак правило интерламинарным доступом. IV период – переход процесса на связки, суставы и др. приводящий к спондилолистезу и нестабильности в ПДС. Согласно нашим представлениям, абсолютные показания к спондилодезу возникают лишь в IV периоде.

Таким образом, следует считать оправданным предлагаемую схему классификации, так как она обосновывает тактику, да и технику хирургического лечения больных с компрессионными синдромами поясничного остеохондроза.

Выводы: 1. При определении тактики лечения больных с пояснично-крестцовым остеохондрозом рационально использовать критерии предлагаемой нами классификации. 2. При выполнении хирургического лечения необходим дифференцированный подход к его технике и объему вмешательства, принимая во внимание данные КТ и МРТ, и по показаниям проводить функциональную спондилографию.

ДИНАМИКА ДЕФОРМАЦИИ ПОЗВОНОЧНИКА В БОКОВОЙ И САГИТТАЛЬНОЙ ПЛОСКОСТЯХ В ТЕЧЕНИЕ РАННЕЙ ФАЗЫ УСТАНОВОЧНОГО ДЕГЕНЕРАТИВНОГО ПОЯСНИЧНОГО СКОЛИОЗА

А.В. Верещако, Ф.А. Аль-Весаби, Г.А. Верещако
СПб МАПО, кафедра нейрохирургии, Санкт-Петербург, Россия

Проводили рентгенологические измерения и оценку болевого синдрома в динамике у больных с ДДЗП, осложненными грыжами межпозвонковых дисков в до- и послеоперационном периоде.

Цель: Уточнить динамику анталгического дегенеративного сколиоза при грыжах межпозвонковых дисков путем пролонгированного исследования.

Методы: Для проведения исследования были отобраны 243 больных, страдающих болями в пояснице, у которых первичное обследование, проведенное за период 2000-2009 гг., не выявило наличия поясничного сколиоза или угол сколиоза составил менее 10о. Болевой синдром оценивался по 5-бальной шкале. Рентгенографические исследования поясничного отдела позвоночника в передне-задней и боковой проекциях проводились в положении больного стоя. Все эти больные проходили не менее трех циклов обследования. Для измерения угла сколиоза применяли метод Кобба. 67 больных, у которых увеличение сколиотического угла превысило 10 градусов, были отобраны для дальнейшего перспективного анализа. Было изучено изменение угла сколиоза и лордоза в этой группе больных перспективно. Исследования проводились со средней частотой 1 р. в 6 (4+2 мес) на протяжении 5 (3+2) лет. 50 больных были оперированы по поводу грыжи диска с компрессией корешка. Дополнительно 17 больных пролечено консервативно с использованием лекарственной терапии (стероиды, сосудистые и метаболические препараты, новокаиновые блокады, физиотерапия, ЛФК)

Результаты: Из 67 больных у 8 начальное искривление отмечалось на уровнях L1–L2, у 9 на L2–L3, у 7 на L3–L4, у 10 на L4–L5 и у 16 на L5–S. При дальнейших исследованиях, у 54 больных (80,6%) отмечалась регрессирование сколиотического искривления, (сколиотическая деформация поясничного отдела в динамике более чем на 5 градусов). Отмечались также уменьшения сглаженности поясничного лордоза, в подавляющем боль-шинстве случаев превышавшая 5 градусов в течение периода наблюдения, на том же уровне наблюдалось в 62 (92,5%) случаях, чаще в раннем послеоперационном периоде (1 мес.), либо в течение 2+1 лет (2,5 года). Следует отметить, что у всех этих больных исходно сохранялся болевой синдром с высокой интенсивностью болей (более 3 баллов по 5-балльной шкале).

Заключение:

1 – Анталгический дегенеративный поясничный сколиоз «запускается» любой дегенерацией диска на поясничном уровне.

2 – В наших наблюдениях сколиоз при ДДЗП имел анталгический установочный характер, при устранении причины и уменьшении болевого синдрома на ранней фазе дегенеративного люмбального сколиоза искривление не только регрессирует, но и может полностью исчезать.

3 - Утрата сегментного лордоза обычно происходило на дисках того же уровня, что и сколиотическая деформация.

ОПТИМИЗАЦИЯ ТАКТИКИ ХИРУРГИЧЕСКОГО ЛЕЧЕНИЯ УСТАНОВОЧНОГО АНТАЛГИЧЕСКОГО ДЕГЕНЕРАТИВНОГО ПОЯСНИЧНОГО СКОЛИОЗА

А.В. Верещако, Ф.А. Аль-Весаби, Г.А. Верещако
СПб МАПО, кафедра нейрохирургии, Санкт-Петербург, Россия

Следует уточнить особенности хирургического и консервативного лечения больных страдающих установочной анталгической сколиотической деформаций, при наличии грыжи межпозвонкового диска в поясничном отделе позвоночника и имеет явно выраженную рефлекторную природу своего появления.

Целью исследования является улучшение качество жизни пациента, восстановление выпавших неврологический функций и устранить прогрессирования деформации. Материалы и методы. Работа основана на изучении данных хирургическое лечения 200 больных за 2000-2009 г.г., подвергшихся оперативному лечению – транслигаментозному удалению грыжи диска, из них у 50 (25%) имелась анталгическая сколиотическая деформация. Превалирующее число пациентов в данной группе в возрасте с 21 до 40 лет (42%), соотношения мужчин и женщин 22 и 28 случаев соответственно. Большинство наблюдений - 28 (56%) имели локализацию межпозвонковой грыжи в проекции L5/S1. Помимо определения стороны сколиоза к расположению грыжи оценивали локализацию, латерализацию и величину межпозвонковой грыжи, размер секвестрированного фрагмента и его протяженность по отношению к позвоночному каналу и корешку. Результаты и обсуждение. Изучая явления сколиотической деформации у пациентов с дегенеративно-дисторофическими заболеваниями пояснично-крестцового отдела позвоночника, нам удалось выявить определенные закономерности анталгической позы в зависимости от преимущественной латерализации грыжи в проекции позвоночного канала у большинства пациентов - 44 (86%). У 7 (14%) больных провести четкую грань по стороне сколиоза не удалось, имелся двухсторонний корешковый синдром, из них альтернирующая сколиотическая деформация выявлена у 4 (8%) пациентов. Медианная грыжа обнаружена у 10 (20%) больных, парамедианная локализация -у 15 (30%), парафораминальная – в 16 (32%) и фораминальная – в 2 (4%) случаях. Гетеролатеральная сколиотическая деформация наблюдалась в 24 (48%) наблюдениях, при этом медиальное направление компрессии в 23 (46%) случаях, а латеральное- у 1 (2%) больного. В группе пациентов с гомолатеральной анталгической сколиотической деформацией – 19 (42%) случаев, медиальное направление компрессии встречалось в 5 (10%) наблюдениях, а латеральное направление компрессии – в 14 (28%) больных. При компрессии внутренней поверхности спинномозгового нерва (грыжи срединной и парамедианной локализации – нет выраженной компрессии радикулярного канала), туловища пациента наклоняется в сторону компремированного корешка –гетеролатеральная сколиотическая деформация.

Выводы:

- Планируя оперативное лечение у больных с диско-радикулярным конфликтом и наличием установного болевого сколиоза, можно на основе выпуклости дуги деформации определить медиальную или латеральную поверхность корешка компремирует грыжевое выпячивание
- Длительное существование сколиоза приводит к морфологическим дегенеративным изменениям смежных дисков и тел позвонков, появляется и прогрессирует патологическая ротация позвоночника в итоге сколиотическая деформация фиксируется, приводит в дальнейшем к страданию смежных и контрлатеральных корешков, неврологическому дефициту.
- Наличие сколиоза является относительным показаниям к операции; при отсутствии корешковой симптоматики необходимо использовать комплекс консервативной терапии и в случае неудачного консервативного лечение, прогрессирования деформации, а также ухудшение клинических симптомов показано оперативное лечение.

ВОПРОСЫ РЕАБИЛИТАЦИИ БОЛЬНЫХ С ОСЛОЖНЕННЫМИ ТРАВМАМИ ГРУДОПОЯСНИЧНОГО ОТДЕЛА ПОЗВОНОЧНИКА

К.Н. Джуманов, Р.М. Юлдашев, Ф.Х. Бабаханов
Республиканский научный центр нейрохирургии, Ташкент, Узбекистан

В течении последних десятилетий отмечается увеличение числа повреждений позвоночника, вследствие интенсивной урбанизации, развития механизации, скоростных средств передвижения, темпов и ритма жизни, из года в год непрерывно их тяжесть, и час-тота. У 30-70% больных с повреждениями грудопоясничного отдела позвоночника имеются неврологические нарушения, что говорит о повреждении спинного мозга и корешков.(Лив-шиц 1990г). К числу наиболее опасных осложнений при повреждении спинного мозга относятся нагноения ран, трофические нарушения в виде пролежней и трофических язв.

Рост частоты госпитальных инфекции связан с постоянно увеличивающейся сложностью и продолжительностью нейрохирургических вмешательств, распространением инвазивных диагностических и лечебных процедур, несовершенством существующих методов стерилизации, нерациональным использованием антибиотиков, способствующих селекции резистентных внутрибольничных возбудителей и состоянием больного.

Частота послеоперационных инфекционных осложнений по данным различных авторов составляет от 5% до 30-40%, в зависимости от типа хирургических вмешательств («чистые», «условно чистые», «условно грязные», «грязные») (И.П.Ткачик, 1998)

Этиологическими факторами способствующими развитию инфекционных процессов, являются: количество бактерий, их вирулентность; наличие чужеродного материала; уменьшение васкуляризации тканей; локализация раны; гематомы в области раны; общее состояние пациента; бактериальная профилактика; время оперативного вмешательства.(F.Eismont1983).

Наиболее часто (60%) из содержимого гнойной раны высевается Staphylococcus aureus(D.Kaufman, Kaplan 1980).

Спинальные инструменты, включая транспедикулярную фиксацию, увеличивают количество случаев послеоперационной раны на 4-12% (J. Lonstein 1973).

Проанализированы результаты хирургического лечения 135 больных с осложненными травмами грудопоясничного отдела позвоночника, на период 1998-2008гг. у 12 их них послеоперационное течение осложнилось возникновением пролежней, преимущественно в крестцовой области, у 3х больных нагноением раны, вследствие отторжения пластин.

В основе развития пролежней у этих больных лежит прежде всего нарушение трофического влияния со стороны нервной системы вследствие повреждения спинного мозга. Все сказанное обусловливает необходимость тщательной профилактики и эффективного лечения пролежней с целью более быстрого их заживления.

В 2х случаях наблюдалась глубокая раневая инфекция, локализовалась в глубоких субфасциальных областях с вовлечением мышечных и костных структур. Характеризовалась резкими корешковыми болями, болезненностью при перкуссии остистых отростков, усиливающих при движении, симптомы лихорадки. Для лабораторных анализов был харак-терен лейкоцитоз, повышение СОЭ. Наиболее ранний рентгенологический признак – неров-ность замыкательной пластинки и очаг деструкции кости прилежащий к диску. Учитывая степень тяжести воспалительных осложнений и угрозу генерализации инфекции, адекватная антибиотикотерапия включала в себя неотложную эмпирическую или предположительную терапию до получения результатов бактериологического исследования. На практике это достигалось комбинацией Цефалоспоринов 3го поколения широкого спектра действия с метронидазолом. При получении результатов из бактериологической лаборатории производили коррекцию антимикробной терапии, назначали этиотропные бактерицидные антибиотики.

У 12ти больных травма осложнилась возникновением пролежней крестцовой области. Следует учесть, что пролежни неизменно проходят следующие стадии: стадия некроза, грануляции, эпителизации. В первой стадии проводили иссечение некротических масс, широкое вскрытие всех затеков и карманов для улучшения оттока. Из физиотерапевтических методов в этой стадии применяли УВЧ и ультрафиолетовые облучения пролежня. В стадии грануляции широко применяли мазевые повязки. В стадии эпителизации консервативные мероприятия должны быть направлены на ускорение продукции эпителиальной ткани, с этой целью назначали ультрафиолетовые облучения в субэритемных дозах.

В 3х случаях нагноения ран производили

открытое дренирование раны, промывание антибактериальными растворами, в 2х случаях фиксирующие системы удалены из-за угрозы возникновения остеомиелита

Помимо воздействия на очаг повреждения спинного мозга и операции на пролежнях, большое внимание в системе комплексного лечения трофических нарушений следует уделять улучшению общего состояния всего организма, с этой целью назначали белковое питание, систематическое переливание крови и кровезаменителей, введение инъекций витаминов. Таким образом, у больных с повреждением спинного мозга комплексное лечение пролежней позволяют в короткий срок добиться заживления раны.

ЭНДОСКОПИЧЕСКИЕ АССИСТИРУЕМОЕ ЛЕЧЕНИЕ ЛЮМБАЛЬНОЙ ГРЫЖИ МЕЖПОЗВОНОЧНОГО ДИСКА

Е.А. Есетов, Г.И. Мурзагалиев, Е.И. Шульга, Н.В. Щедрова, С.А. Безус, А.А. Жалгасбаев
Областная клиническая больница, Уральск, Казахстан

Введение: Остеохондроз позвоночник с наличием протрузии и грыж межпозвонковых дисков является одним из самых распространенных хронических заболеваний человеческого организма и обусловлен развитием дегенеративно-дистрофических процессов из-за статико-динамической нагрузки на вертикально расположенный позвоночный столб.

Грыжа или протрузия межпозвонкового диска, вступая в контакт со спинным мозгом или его элементами (нервными корешками и сосудами) вызывает «диск-радикулярный», «диск-васкулярный» конфликт — причину клинических проявлений этого заболевания, составной частью которого является острый болевой синдром.

Актуальность: По статистическим данным развитых стран, болевым синдромом, обусловленным остеохондрозом позвоночника и межпозвонковыми грыжами, страдает более 1/3 населения. Средний возраст больных с клиническими проявлениями грыжи диска составляет 40 лет. Мужчины страдают данным заболеванием несколько чаще женщин. Наиболее часто в пояснично-крестцовом отделе позвоночника грыжи возникают в межпозвонковых дисках на уровне L5 — S1 (48% от общего числа грыж на пояснично-крестцовом уровне) и на уровне L4 — L5 (46%). реже они локализуются на уровне L3 — L4 (5%) и наиболее редко на уровне L2 — L3 (менее 1%).

Дискэктомия остается краеугольным камнем в хирургическом лечении остеохондроза позвоночника осложненного грыжами межпозвонковых дисков. При этом, по данным различных авторов, процент неудач описывается как низким (10%), так и очень высоким — до 90%. Все это привело к тому, что последние несколько десятилетий усилия врачей сконцентрированы на поиске новых минимально инвазивных методик, способных снизить потенциальные осложнения.

Весьма актуальным явилось внедрение в клиническую практику эндоскопической дискэктомии, с помощью современных эндоскопов, оснащенных специальной видеокамерой.

Цель работы: Анализ полученных результатов проведенных эндоскопических дискэктомии, ее превосходство и недостатки.

Материалы и методы исследования: В отделении нейрохирургии г.Уральска за 2007г по настоящее время прооперировано с грыжей диска 180 больных. Из них мужчин 84%, женщин 16%, возраст от 23 до 56 лет.

Эндоскопическая дискэктомия проведена 50 больным, область применения: медиальная, латеральная и фораминальная грыжа, декомпрессия люмбального канала. Отбор больных проводились по показаниям: грыжа межпозвонкового диска подтвержденная данными М.Р.Т., наличие радикулярного синдрома, длительность болевого синдрома не более 1,5-2 мес., отсутствие соматической патологии.

Недостаток. Отказ от эндоскопической дискэктомии больным с ожирением, мигрирующие свободные секвестры диска, предыдущие операции в данной зоне, сопутствующие патологии со стороны сердечно-сосудистой системы, преклонный возраст, оссифицированные грыжи.

Операция выпоняется под общей анестезией, положение на животе, ноги приведены. Выполняется постериорный парасрединный разрез, обнажается латеральная граница устья, обнажается связка, после препарирования ткани вокруг нервного корешка открывается доступ к грыже диска, удаление грыжи диска с помощью щипцов.

Результаты: Послеоперационный период протекал удовлетворительно, осложнении не было. Полный регресс болевого синдрома

у 93% больных наступал сразу же после операции , у 7% в течении недели. Активация больных на следующий день после операции, выписаны на 8-9 сутки .При нагрузках и для осанки рекомендуется в течении 1-2 мес носить полужесткий поясничный корсет.

При обычной дискэктомии сроки лечения в среднем 15 к/д, больше половины больных нетрудоспособны в течение года.

Заключение: Эндоскопическая дискэктомия проводимая эндоскопом с высококачественной оптикой и видеокамерой, является мало-инвазивным методом хирургического лечения грыжи, без разрушения костных структур позвоночника, и позволяющая раннюю активизацию пациентов и сокращения сроков нетрудоспособности, возвращение к полноценной жизни.

ТРАНСКУТАННАЯ ПУНКЦИОННАЯ ВЕРТЕБРОПЛАСТИКА ПРИ ЛЕЧЕНИИ ГЕМАНГИОМ ПОЗВОНОЧНИКА

Г.М. Кавалерский, А.Д. Ченский, С.К. Макиров, Л.Ю. Слиняков, В.Г.Черепанов, К.А. Лисенков

Введение: Пункционная вертебропластика (ПВ) - малоинвазивный метод хирургического лечения гемангиом тел позвонков. ПВ за счет использования костного цемента на основе полиметилматакрилата обладает антибластическим эффектом и обеспечивает стабилизацию пораженных позвонков, в т.ч. предотвращает развитие компрессионноных переломов позвонков и неврологических осложнений.

Материал и методы: На базе отделения травмы и патологии позвоночника в период с 2005 по 2006 гг. обследованы и оперированы 37 человек с гемангиомами позвоночника. 24 пациента женщины в возрасте от 30 до 54 лет. Вмешательства проводили на C2-L4 уровнях. Гемангиомы шейного отдела позвоночника выявлены у 3 пациентов (у 1 пациента на уровне C2), грудного отдела у 21 , поясничного отдела позвоночника у 13 пациентов. Солитарные гемангиомы выявлены у 28 пациентов, множественные у 9 пациентов (7 человек на 2 уровнях, 1 на 3 уровнях, 1 пациента на 4 уровнях).

Алгоритм предоперационного обследования включал спондилографию, МРТ, КТ пораженного отдела позвоночника. Целесообразность подобного предоперационного обследования связана с недостаточной чувствительностью рентгенологического и МРТ обследования при гемангиомах позвоночника и необходимостью проведения дифференциальной диагностики с дегенеративными заболеваниями позвоночника.

ПВ проводили при определении показателей агрессивности гемангиомы.

Критерием агрессивности является:

1. клинически - выраженный болевой синдром.

2. рентгенологически - поражение всего тела позвонка, расширение гемангиомы к корню дужки; расширение кортикального слоя с нечеткими краями, неправильная ячеистость гемангиом при КТ и МРТ исследованиях.

Пункционную вертебропластику выполняли под местной анестезией. При проведении вмешательств на грудном и поясничном отделах позвоночника использовали транспедикулярный доступ, на шейном уровне наружно-боковой доступ под ЭОП контролем. При расположении процесса в задней трети тела позвонка проводили интраоперационную контрастную веноспондилографию. При введении костного цемента использовали специальные рентгендобавки (BiSO4).

Больных активизировали в день операции, во всех случаях проводили КТ контроль расположения композита в теле позвонка.

Результаты лечения: Основным клиническим эффектом метода является регресс болевого синдрома, повышение качества жизни.

Оценка результатов лечения проводилась по трем основным критериям: субъективной выраженности болевого синдрома, двигательная активность пациента, зависимость от анальгетиков. Оценка проводилась до и после операции с использованием специальных шкал непосредственно после вмешательства, а также в период 1, 3, 6, 12 мес. после операции. Кроме этого, оценивали эффективность ПВ по данным КТ в послеоперационном периоде.

Осложнения: 6 больных в послеоперационном периоде жаловались на мышечные боли, обусловленные травмой мышц при осуществлении доступа (у всех больных при многоуровневой вертебропластике).

В 2 случаях в послеоперационном периоде имели место радикулярные ирритативные боли, регрессировавшие на фоне консервативной терапии.

ТРАНСПЕДИКУЛЯРНАЯ ФИКСАЦИЯ ПОЯСНИЧНОГО ОТДЕЛА ПОЗВОНОЧНИКА В СВЕТЕ МАЛОИНВАЗИВНЫХ ТЕХНОЛОГИЙ

Г.М. Кавалерский, С.К. Макиров, А.Д. Ченский, Л.Ю. Слиняков, А.В. Черняев, Д.С. Бобров
Кафедра травматологии, ортопедии и хирургии катастроф, ГОУ ВПО Московская медицинская академия имени И.М.Сеченова, Москва, Россия

Задний доступ в хирургии дегенеративных заболеваний поясничного отдела позвоночника в настоящее время является основным и самым распространенным. Классический доступ к дужкам и суставным отросткам позвонков всключает в себя обширное скелетирование паравертебральных мышц на уровне пораженного позвоночно-двигательного сегмента . На данный момент разработаны и внедрены в клиническую практику следующие малоинвазивные методики задней стабилизации – чрезкожная установка транспедикулярного фиксатора (ТПФ), унилатеральная установка ТПФ изи мини-доступа. Целью исследование явилось обоснование применения малоинвазивной методики установки ТПФ, выработка показаний к проведению данных видов пособий.

В основную группу было включено 20 пациентов с остеохондрозом поясничного отдела позвоночника с нестабильностью сегментов и корешковой симптоматикой, оперированных с применением малоинвазивной технологии. В контрольную группу включено 15 пациентов, оперированных с применением традиционного (открытого) доступа. Сравнение двух групп проводоли по следующим критериям: клинико-рентгенологический результат, время проведения хирургического вмешательства, интраоперационная кровопотеря и необходимость проведения трансфузий, время использования электронно-оптического преобразователя (ЭОП), выраженность болевого синдрома по ВАШ, наличие осложнений. Интенсивность болевого синдрома по визуально-аналоговой шкале (ВАШ) до операции у пациентов 1 группы в среднем составила 7,8 балла (сильные боли), во 2 группе –7,9. В предоперационном периоде проводилось дополнительные исследования функциональная рентгенография (флексия-экстензия) для выявления нестабильности ПДС, биохимический анализ крови на КФК-ММ и ЛДГ (максимальная активность данных ферментов отмечается в скелетных мышцах), игольчатая электромиография (ЭМГ) паравертебральных мышц. Всем пациентам проводилось оперативное лечение – декомпрессия с использованием микрохирургического интерламинарного доступа, дискэктомия, установка ТПФ. Длительность оперативного вмешательства в первой группе в среднем составила 160,7 минут, во второй – 150,8 минут. Кровопотеря при применении малоинвазивного доступа в среднем составила 150,7 мл, при классическом открытом доступе – 385,3 мл. Пациентам основной группы проведенние гемотрансфузий не потребовалось, 2-м пациентам контрольной группы проводилась трансфузия аутокрови. Рентгенологический послеоперационный результат у пациентов обеих групп признан хорошим. В 1 группе болевой синдром по ВАШ на 3 сутки после операции составил 2,5 балла, во 2-й – 5,0, что существенно затруднило раннюю активизацию. Все пациенты 1-ой группы были активизированы на 1 сутки после операции, во второй группе у 10 пациентов отмечался стойкий болевой синдром в послеоперационной ране до 15 суток после операции. Время работы ЭОПа при операциях по малоинвазивным методикам по сравнению с классическими способами увеличилось в среднем на 25%. Осложнений в обеих группах нами не отмечено. Повышение уровней ЛДГ и КФК-ММ в основной группе на 3 сутки после операции произошло в среднем на 20%, нормализация до исходных значений произошло к 7 суткам после оперативного вмешательства. В контрольной группе повышение ферментативной активиности произошло на 35%, нормализация – к 13 суткам после операции. По данным ЭМГ на 13 сутки после операции в сравнении с предоперацинными данными в 1 группе отмечено уменьшение длительности потенциалов двигательных единиц (ПДЕ) в среднем на 7,9%, во второй группе – 14,9%, другие параментры (потенциал фибрилляций, положительные острые волны) не несут диагностического значения в раннем послеоперационном периоде. При осмотре пациентов через 1 год с момента операции различий в результатах в основной и контрольной группах обнаружено не было. Таким образом, применение новой методики обосновано в связи с возможностью проведения ранней активизации пациентов в следствие минимальной травматизации паравертебрального фасциально-мышечного комплекса, подтверждаемого как субъективными, так и объективными данными.

ЛАЗЕРНАЯ ХИРУРГИЯ ИНТРАМЕДУЛЛЯРНЫХ ОПУХОЛЕЙ

В.В. Кобозев,[1] В.В. Ступак,[1] А.П. Майоров,[2] С.Г. Струц[2]
[1] - ФГУ «Новосибирский научно-исследовательский институт травматологии и ортопедии Росмедтехнологий», Новосибирск, Россия.
[2] - Институт лазерной физики СО РАН, Новосибирск, Россия

В клинике нейрохирургии оперировано 89 больных с интрамедуллярными опухолями. Для их удаления использовалась микрохирургическая техника, операционная оптика и ультразвуковой аспиратор. Наряду с этим, у 57 из них на этапе микрохирургического удаления опухоли применялся Nd-YAG лазер с длиной волны 1,06 мкм. Удаление опухоли производилось с помощью УЗА в пределах видимых границ. Мы не использовали лазер на этапе уменьшения объема опухоли в режиме абляции, так как лазер, коагулируя опухоль, затемняет ткани, устраняя основной критерий для различения границ между опухолью и здоровой тканью мозга. И только в конце, с целью повышения радикальности операции и уменьшения вероятности рецидива опухоли под интраоперационным контролем сомато-сенсорных вызванных потенциалов (ССВП), производилась лазерная фотокоагуляция ложа опухоли по разработанной нами оригинальной методике, на которую получен патент РФ.

Результаты комплексного анализа полученных результатов лечения больных с интрамедуллярными новообразованиями различной локализации и протяженности свидетельствует о том, что предложенная оригинальная методика лазерной фото-коагуляции неудалимой части опухоли является эффективной не только при доброкачественных, но и при резекции опухолей низкой степени злокачественности (Grade II). Использование ее под интраоперационным контролем ССВП позволяет обеспечить меньшую выраженность очаговой неврологической симптоматики, повысить степень радикальности удаления ИМО. Это, в свою очередь, в отдаленном послеоперационном периоде ведет к статистически значимому улучшению качества жизни больных, снижению частоты продолженного роста опухолей, увеличению времени межрецидивного периода и средней продолжительности жизни. При глиомах СМ (Grade III), эта технология не дает статистически значимых преимуществ в снижении этих показателей. Безопасными и эффективными параметрами работы Nd–YAG – лазера на заключительных этапах резекции ИМО не дающими нежелательного термического воздей-ствия на спинной мозг являются мощности 10 Вт.

СРАВНИТЕЛЬНАЯ ОЦЕНКА ХИРУРГИЧЕСКИХ МЕТОДОВ ЛЕЧЕНИЯ НЕСТАБИЛЬНЫХ ПЕРЕЛОМОВ ПОЗВОНОЧНИКА

Б.М. Карибаев, С.К. Акшулаков, Ш.А. Баймагамбетов
РГКП « НИИТО», Астана, Казахстан
Республиканский научный центр нейрохирургии, Астана, Казахстан

Проблема лечения пострадавших с тяжелыми нестабильными повреждениями грудных и поясничных отделов позвоночника на протяжении последних десятилетий сохраняет свою актуальность. По сведениям ряда авторов [Кондаков Е.Н., Ручкин Б.Ф. с соавт., 1989; Дулаев А.К. с соав., 2000, Симонова И.А., 2000; Лобода В.А., 2000; Гайдар Б.В. с соавт., 2002; Луцик А.А., 2002] удельный вес повреждения позвоночника составляют от 2 до 18% от всех травм опорно-двигательного аппарата. Более того, наметилась тенденция к ее росту. Важными вопросами в хирургии позвоночника при его повреждениях остаются: наличие компрессионных синдромов и нестабильность в поврежденном двигательном сегменте.

Нами проведен сравнительный анализ эффективности стабилизирующих систем фиксации при лечении переломов грудопоясничного отдела позвоночника. За период с 2003-2008 гг. под нашим наблюдением находились 306 пострадавших с различными повреждениями позвоночника. Мужчин было 199 (65%), женщин - 107 (35%). Средний возраст составил 33 года.

Основная часть больных поступила в клинику в остром 212 (69,3%) и раннем 33 (10,8%) периодах травмы в промежуточном 16 (5,2%), в позднем и отдаленном периодах 45 (14,7%).

По виду травмы первое место приходится бытовым 129 (42,1%), затем дорожно-транспортные происшествия (ДТП) 104 (34%), третье место занимают производственные травмы 71 (23,2%). По механизму травмы первое место приходится падениям с большой высоты 141 (46,1%), второе ДТП – 105 (34,3%), третье – падениям с высоты роста – 41 (13,4%) и четвертое – падению тяжестей на спину 13 (4,2%) и т.д.

Преобладали повреждения с переломом поясничного отдела позвоночника 172 (56,2%), затем – грудного 74 (24,2%), шейного 34 (11,1%) и переломы двух отделов позвоночника отмечены у 26 (8,5%) больных. В структуре повреждений позвоночника преобладают переломы поясничного и грудного отделов позвоночника.

Оперировано 253 (82,7%) больных. Перелом передней и средней колоны наблюдался у 84 (33,2%) больных, только передней – у одного (0,4%), передней и задней колонны – у 19 (7,5%) и всех трех колонн – у 149 (58,9%) пострадавших.

Только передний спондилодез (ПС) выполнен 37 (14,6%) больным, только задний спондилодез – 102 (40%) внутренняя транспедикулярная фиксация (ВТФ), скобами с памятью формы (СПФ), пластинами Харьковского НИИТО, ламинарная или педикулоламинарная фиксация; передний и задний спондилодез – 62 (24,5%) ВТФ, СПФ, ламинарная, проволокой. Основной части больных проведена операция в один этап 207 (81,8%), 38 (15,1%) – в два этапа и 8 (3,1%) пострадавшим запланирован второй этап операции.

Таким образом, анализ результатов лечения 246 (80,3%) пострадавшего с переломами грудного и поясничного отделов позвоночника, поступивших в НИИТО в остром и раннем периодах после травмы показал, что транспедикулярная система фиксации имеет преимущества по сравнению со скобами с памятью формы (СПФ), пластинами Харьковского НИИТО, проволокой и позволяет получить в 92% хорошие и удовлетворительные результаты лечения, сократить сроки стационарного лечения и приступить к раннему восстановительному лечению.

ХИРУРГИЧЕСКОЕ ЛЕЧЕНИЕ ПОВРЕЖДЕНИЙ СРЕДНЕ-НИЖНЕШЕЙНЫХ ПОЗВОНКОВ

С.К. Кенжебаев, Н.И. Турсынов, В.В. Балковой, Г.Д. Махамбаев, М.С. Антоненко, Б.Ш. Ескожин, Р.М. Баймуханов, Ж.К. Калкабаев, О.М. Ли, С.С. Макаров
Областной Медицинский Центр, Караганда, Казахстан
Карагандинский Государственный Медицинский Университет, Караганда, Казахстан

Актуальность. Травма шейного отдела в общей структуре травмы позвоночника составляет 40-50%. На долю травмы С3-С7 позвонков приходится около 75% травмы на шейном уровне. До сих пор нет единого мнения о тактике хирургического лечения этих больных, единой концепции выбора доступа для декомпрессии спинного мозга и последующей стабилизации позвоночника, сроках операции.

Материалы и методы. Нами, за период с 2004-2008гг., проанализированы результаты лечения 153 больных с травмой на уровне С3-С7 позвонков, проходивших лечение в отделениях нейрохирургии ОМЦ, проведено 125 операций.

Большинство (около 82%) пострадавших были в возрасте 18-40 лет. Нами использовалась функциональная классификация по Frankel, что позволило распределить больных по степени неврологических нарушений: группа А – 18,3 %, группа В – 6,5 %, группа С - 11,7 %, группа Д - 18,3 %, группа Е – 45,1 %. На основании данных обследования были диагностированы следующие повреждения позвоночника: вывихи – 38 (24,8 %); подвывихи – 49 (32,0 %); переломовывихи – 22 (14,4 %); компрессионные переломы тел – 29 (18,9 %); взрывные переломы тел – 12 (7,8 %); посттравматические грыжи диска -3(1,9%). Хирургическое лечение производили дифференцированно, основываясь на данных клиники, ликвородинамики, магнитно-резонансной и компьютерной томографии, рентгенограммах.

Показанием к выполнению операции из переднего доступа являлись, повреждения позвонков с передней компрессией спинного мозга разрушенным межпозвонковым диском или телом сломанного позвонка. В большинстве случаев для спондилодеза использовался винтовой пористый имплантат из никелид титана, который устанавливался горизонтально между тел по типу вкручивания. Данный вид операции применен в 52 случаях. При компрессионно-оскольчатых переломах с кифотической деформацией и взрывных переломах тел при отсутствии заднего сдавления проводилась резекция тел позвонков, передняя декомпрессия, опорный корпородез имплантатами из никелид титана с восстановлением высоты тела позвонка. Всего проведено 27 операций.

Наиболее эффективным методом достижения декомпрессии нервных структур при вывихах и переломо-вывихах явилась их полная анатомо-физиологическая репозиция. При полном повреждении опорных структур с разрывом связок и грубом повреждении спинного мозга в 31 случае использовался комбинированный доступ. Он выполнялся в два этапа или одномоментно. Первым этапом проводилась открытое вправление вывиха и фиксация вправленного позвонка за дужку проволокой, в последующем проводился передний межтеловой спондилодез винтовым трансплантатом.

Результаты и обсуждение. В исследуемой группе при данном виде повреждений умерло 11 больных. Все умершие больные поступили в стационар с клиникой полного нарушения проводимости спинного мозга, с клиникой спинального шока. Послеоперационная летальность составила 8,8%.

Зафиксировано 7 случаев послеоперационного осложнения: 2 случая ликвореи и 1 - нагноения раны, в 1 случае после заднего спондилодеза проводилась повторная операция в связи рецидивом вывиха, в 3 случаях после опорного корпородеза проведены повторные операции в связи с миграцией имплантата.

Анализ результатов хирургического лечения: стабилизация и декомпрессия осуществлена во всех случаях (кроме 4, возникших в связи с грубыми нарушениями режима больными); частичный регресс неврологической симптоматики, расцененный нами как хороший результат лечения, отмечался в 61% случаев (76 больных), «переход» больных на 2-е группы и более по Frankel (отличные результаты) – в 7% (9 пациентов), удовлетворительные (неврологическая симптоматика сохранялась на дооперационном уровне) – в 23.2% (29 пациентов).

Выводы.

1. Выбор правильной тактики хирургического лечения нестабильных повреждений шейного отдела позвоночника способствует восстановлению опорной функции позвоночника, предотвращает развитие вторичных смещений, позволяет осуществить декомпрессию спинного мозга.

2. Применение имплантатов из пористого никелида титана с упорной резьбой для межтелового спондилодеза позволяет решить проблему надежной стабилизации поврежденного сегмента позвоночника, не требует дополнительных методов внутренней фиксации.

МИКРОХИРУРГИЧЕСКОЕ УДАЛЕНИЕ ЭКСТРАМЕДУЛЛЯРНЫХ ОПУХОЛЕЙ СПИННОГО МОЗГА ТРУДНОДОСТУПНЫХ ЛОКАЛИЗАЦИЙ

Т.Т. Керимбаев, Р.Ш. Танкачеев, К.Б. Нургалиев, В.Г. Алейников, С.М. Абдыкаримова
Республиканский научный центр нейрохирургии, Астана, Казахстан

Актуальность: Опухоли спинного мозга встречаются до 3-4% среди новообразований центральной нервной системы и, наиболее часто, в молодом трудоспособном возрасте (30-40 лет). Экстрамедуллярные опухоли подразделяют по отношению к стороне спинного мозга на дорсальные, дорсолатеральные, латеральные, вентролатеральные и вентральные, причем последние две являются наиболее трудноудаляемыми при оперативном лечении из-за опасности дополнительной травматизации структур спинного мозга. Так как, большая часть экстрамедуллярных опухолей являются доброкачественными, то особую значимость приобретает радикальное и, в тоже время, их малотравматичное удаление.

Цель работы: Анализ результатов лечения пациентов с опухолями спинного мозга с труднодоступными (вентральными и вентролатеральными) локализациями, оперированными с использованием малоинвазивных технологий.

Материал и методы: В период с октября 2008 по май 2009 года на базе отдела спинальной нейрохирургии и патологии ПНС РНЦНХ было прооперировано 16 больных с экстрамедуллярными опухолями вентральной и вентролатеральной локализаций, из них женщин было 11, мужчин – 5. Возраст составил от 28 до 76 лет, в среднем 44,7.

В 9 случаях опухоль локализовалась в передних, а в 7 случаях в передне-боковых отделах спинного мозга. Наиболее часто опухоль располагалась в грудном и шейном отделах позвоночника (по 7 случаев) и реже в поясничном – 2 больных. По гистологическому строению невриномы наблюдались в 7 случаях, менингиомы - в 6, менингосаркомы в 2 и ангиофибромы в 2 случаях. Невриномы располагались преимущественно в шейном отделе, в 2 случаях по типу песочных часов с прорастанием позвоночной артерии.

Методика обследования проводилась по стандартной схеме: оценка степени неврологических нарушений по шкале ASIA выявило следующее распределение больных: группа A - 1, группа B – 7, группа C – 7, группа D – 1. Всем пациентам перед операций и после нее для контроля проводилось МРТ исследование с разрешающей способностью 1,5 Тс, при необходимости с контрастированием.

Использование малоинвазивных технологий и микрохирургии подразумевает обязательное использование микроскопа, микрохирургического инструментария, флюроскопической или КТ дуги, высокосокоростной дрели, ультразвукового отсоса.

Удаление экстрамедуллярных опухолей передней и передне-боковой локализации, особенно, при расположении в краниоспинальном и верхне-шейном отделе представляют трудности вследствие опасности развития неврологических осложнений.

Оптимальным доступом считаем применение у данной категории пациентов модифицированного Key-Holl доступа, который позволяет сохранить опороспособность заднего комплекса позвоночного столба и, в то же время, с минимальной травматизацией удалить опухоль. Методика заключалась в следующем: проводилась односторонняя гемиламинэктомия с частичной резекцией боковой стенки позвоночного канала и ножки дуги до тела позвонка высокооборотистой дрелью. Далее проводился наклон стола в противоположную сторону до 45° - 60°, благодаря чему плоскость операционного действия приходилась на переднюю стенку дурального мешка, что позволяла беспрепятственно радикально удалить располагающуюся здесь опухоль без излишней тракции спинного мозга. Применение операционного микроскопа Karl-Zeis с увеличением до 32 раза, позволило на начальных этапах коагулировать питающие сосуды, избежать кровотечения и радикально мобилизировать объемное образование.

Результаты лечения: В большинстве случаев, на момент выписки отмечено значительное улучшение неврологического состояния в виде нарастание силы и объема движений в конечностях. В одном случае, у больной с менингосаркомой неврологическая симптоматика осталась на прежнем уровне. Нарастание симптоматики не отмечено ни у одного пациента. В 3 случаях опухоль была удалена субтотально: в 1 случае у больного с ангиофибромой с вентральной локализацией на уровне краниовертебрального перехода вследствие ее обильной васкуляризации (95% от объема); в 2 случаях у пациентов с невриномами по типу песочных часов, враставших в позвоночную артерию. Кровопотеря составила от 50 до 500 мл, в среднем 100 мл.

Выводы: Таким образом, наш небольшой опыт позволяет утверждать, что метод микрохирургического удаления опухолей спинного мозга вентральной и вентролатеральной локализации с использованием малоинвазивного Key-Holl доступа является, наиболее оптимальным и малотравматичным, позволяющим наряду с радикальностью удаления, сохранить целостность заднего опорного комплекса позвоночного столба.

МИКРОХИРУРГИЧЕСКОЕ УДАЛЕНИЕ ИНТРАМЕДУЛЛЯРНЫХ ОПУХОЛЕЙ СПИННОГО МОЗГА

Т.Т. Керимбаев, Р.Ш. Танкачеев, К.Б. Нургалиев, В.Г. Алейников, С.М. Абдыкаримова
Республиканский научный центр нейрохирургии, Астана, Казахстан

Актуальность: Приоритетным направлением развития нейрохирургии на современном этапе является применение малоинвазивных технологий, в том числе при лечении интрамедуллярных опухолей спинного мозга. Использование кий-холл доступа и микрохирургической техники при их удалении становиться наиболее оптимальной тактикой при данной патологии.

Цель работы: Анализ результатов хирургического лечения пациентов с интрамедуллярными опухолями спинного мозга.

Материал и методы: Проанализировано 10 больных с интрамедуллярными опухолями спинного мозга, находившихся на лечении в отделении спинальной нейрохирургии РНЦНХ в период с октября 2008 по май 2009 года. Мужчин было 6, женщин – 4, в возрасте от 20 до 56 лет, в среднем 37 лет. Наиболее часто опухоли встречались в грудном – 5 случаев и шейном – 4 случая отделах позвоночника, реже в поясничном – 1 больной. Из гистологических типов: эпендимомы наблюдались в 5-х, астроцитомы в 4 случаях (в том числе в двух – анапластические), ангиома – в 1. Тотально опухоли удалены в 7 наблюдениях, частично в 3 случаях.

Предоперационное обследование включало оценку степени неврологических нарушений по шкале ASIA (группа A – 1 больной; группа B – 2; группа C – 6, группа D – 1), а также КТ, МРТ с разрешением 1,5 Тс, по показаниям с контрастированием. В послеоперационном периоде проводился МРТ контроль.

Пациенты оперированы с применением микроскопа, микрохирургического инструментария и ультразвукового отсоса.

У всех больных использовался малоинвазивный Key-Holl доступ, позволяющий сохранить опороспособность заднего опорного комплекса позвоночного столба. Проводилась односторонняя частичная гемиламинэктомия с краевой резекцией основания остистого отростка высокооборотистой дрелью. Поворотом стола в нужную сторону достигался оптимальный обзор операционного действия ко всем структурам спинного мозга.

При удалении интрамедуллярных опухолей, мы применяли следующую методику: после вскрытия ТМО, проводилась миелотомия по задней или заднее-боковой борозде спинного мозга на протяжении очага поражения. Мягкая мозговая оболочка подшивалась по периметру для лучшего обзора видимости. Опухоль выделялась на всем протяжении путем коагуляции питающих сосудов. Преимущественно тотально удалялась опухоль при эпендимомах, где четко просматривалась граница между ней и нормальным мозговым веществом. Астроцитомы чаще характеризовались инфильтративным характером роста опу-холи и хорошо удалялись при помощи ультразвукового отсоса.

Результаты лечения: В большинстве случаев на момент выписки неврологическое состояние оставалось без изменения или имело место улучшение. Нарастание симптоматики не отмечено ни в одном случае.

Выводы: Применение современных малоинвазивных технологий позволяют в большинстве случаев удалять интрамедуллярные опухоли тотально. Улучшение неврологической симптоматики в послеоперационном периоде, низкий уровень послеоперационной инвалидизации и летальности позволяет рекомендовать хирургическое вмешательство как единый эффективный метод лечения данной патологии.

ДЕКОМПРЕССИВНО-СТАБИЛИЗИРУЮЩИЕ ОПЕРАЦИИ С ИСПОЛЬЗОВАНИЕМ ТРАНСПЕДИКУЛЯРНОЙ ФИКСАЦИИ ПРИ РАЗЛИЧНОЙ ПАТОЛОГИИ ПОЗВОНОЧНИКА

Т.Т. Керимбаев, Р.Ш. Танкачеев, В.Г. Алейников, К.Б. Нургалиев, С.М. Абдыкаримова
Республиканский научный центр нейрохирургии, Астана, Казахстан

Актуальность: Проблема хирургического лечения травматических повреждений и заболеваний позвоночника представляют серьезную медико-социальную проблему. В течении последних десятилетий отмечается увеличение числа повреждений позвоночника и спинного мозга, что обусловлено, возрастанием случаев промышленного и транспортного травматизма. Безусловно, имеется явный прогресс при хирургическом лечении этих больных с использованием стабилизирующих систем. Наиболее эффективными и повсеместно используемыми является применение транспедикулярных конструкций с целью стабилизации пораженных позвоночно-двигательных сегментов.

Целью настоящей работы является анализ результатов лечения у пострадавших с позвоночно - спинномозговыми травмами, их последствиями и опухолями позвоночного столба, оперированных с использованием транспедикулярных конструкций.

Материал и методы: Материалом исследования послужили клинические наблюдения за 24 пациентами оперированных в РНЦНХ г.Астана с октября 2008 года по май 2009 года. Мужчин было 13, женщин – 11 в возрасте от 11 до 60 лет, в среднем 31,5 лет. По нозологиям распределение было следующим: в 15 случаях пациенты оперированы по поводу последствий позвоночно-спинномозговых травм (на уровне грудо-поясничного перехода), из них 6 в раннем периоде травматической болезни; 4 пациента по поводу дегенеративного спондиллолистеза (в 3 случаях по поводу LIV позвонка, в одном - при листезе LV); в 4 случаях по поводу опухоли позвоночника с деструктивными изменениями структур позвоночника во всех случаях в средних отделах грудного отдела позвоночного столба (в 2 – метастатическое поражение железистого рака, в 1 - миелома, в 1 - остеобластокластома); в 1 случае при аномалии развития позвоночника (клиновидный полупозвонок ThXII). Во всех случаях проведена ламинэктомия с целью декомпрессии структур спинного мозга.

Применялись конструкции фирм производителей: Aesculap (Germany), De Pye Jonson&Jonson (USA). При спондиллолистезах транспедикулярная фиксация дополнялась кейджированием межпозвоночного диска. При опухолях и последствиях травм проводилась передняя декомпрессия со спондилодезом сетками типа Mesh, De Pye Jonson&Jonson (USA). Оценка степени неврологических нарушений по шкале ASIA выявило следующее распределение по группам: A – 6 пациентов, B – 5, C – 7, D – 4, E – 2 случая. При аномалии позвоночника помимо передней декомпрессии для коррекции оси позвоночника дополнительно к ТПК применяли ламинарные крючки для сохранения зоны роста (фиксация составила 9 позвонков). Установка конструкций проводилась по стандартной методике по контролем флюроскопической С-дуги.

Результаты: Анализ ранних послеоперационных исходов лечения показал: у всех пациентов группы А отмечено уменьшение спастических явлений в нижних конечностях; в группах B, C, D – ощутимое нарастание силы и объема движений от 0,5 до 2 баллов. Рентген (КТ) контроль показал во всех случаях правильное расположение винтов в телах позвонков. За счет дистракции удавалось в раннем периоде позвоночно-спинномозговых травм и опухолях скорректировать ось позвоночного столба и устранить кифотическую деформацию.

Заключение: Установка транспедикулярных конструкций при заболеваниях и повреждениях позвоночника и спинного мозга является наиболее оптимальным и надежным методом стабилизации поврежденного сегмента, позволяющим восстановить физиологическую ось позвоночного столба и обеспечить раннюю послеоперационную активизацию пациентов.

МИКРОХИРУРГИЧЕСКОЕ УДАЛЕНИЕ ГРЫЖ ДИСКОВ ПОЯСНИЧНОГО ОТДЕЛА ПОЗВОНОЧНИКА С ЭНДОСКОПИЧЕСКИМ ВИДЕОМОНИТОРИНГОМ

Т.Т. Керимбаев, Р.Ш. Танкачеев, В.Г. Алейников, С.М. Абдыкаримова
Республиканский научный центр нейрохирургии, Астана, Казахстан

Актуальность: Несмотря на последние достижения хирургии при лечении грыж межпозвоночных дисков из экономных щадящих задних доступов с использованием современных микрохирургических методов количество больных с рецидивными болями составляет до 20-25% от всех оперированных. В 1998 г. Smith and Foley впервые описали технику эндоскопической микродискэктомии (ЭМД), сочетающую преимущества микрохирургической дискэктомии и дополнительного эндоскопического контроля радикальности удаления грыжи диска.

Цель исследования: анализ результатов лечения пациентов с грыжами межпозвоночного диска на поясничном отделе позвоночника оперированных методом микроскопической дискэктомии с эндоскопическим видеомониторингом.

Материал и методы: Период наблюдения составил с октября 2008 года по май 2009 года. Всего было оперировано 94 пациента, из них женщин было 43 пациента, мужчин 51, в возрасте от 23 до 71 года в среднем 46,5 лет. По локализации, наибольшее количество грыж дисков было на уровне LIV-LV (50 пациентов), меньше на уровне LV-SI (35 пациентов), LIII-LIV и LII-LIII (7 и 2 соответственно).

Алгоритм предоперационного исследования состоял из данных клинико-неврологического исследования, МРТ - данных (в единичных случаях КТ). Длительность симптоматики корешковой компрессии составило от 2 месяцев до 10 лет, в среднем 12 месяцев. Двигательные нарушения в виде пареза умеренной степени составили 30%, в виде плегии у 5 больных. Каудасиндром имел место у 4 пациентов. В остальных случаях наблюдался различной степени выраженности корешковый болевой синдром с чувствительными нарушениями.

Всем пациентам произведена микродискэктомия на поясничном уровне с использованием операционного микроскопа Karl-Zeis по стандартной методике Gaspar. Положение пациентов на операционном столе колено - локтевое. Уровень вмешательства определялся по флюроскопической С-дуге. Доступ осуществлялся расширителями Gaspar или тубусом Destando по стандартной методике. При отсутствии в поле видимости грыжевого выпячивания применялся гибкий миниатюрный эпидуроскоп (0,5 мм в диаметре с углом зрения 0°, угловой апертурой 70° и рабочей длиной 100 сантиметров) для выявления локализации грыжи диска. После ее удаления проводился видеоконтроль для выявления секвестрированных фрагментов крупноформатной оптикой «HopkinsII» передне-бокового видения 30°. Кюретаж дисков не проводился, удалялась секвестрированная часть грыжи диска и свободно лежащие фрагменты пульпозного ядра. Наиболее часто проблемы рецидивирования грыж дисков возникают вследствие недостаточного их удаления при центральной локализации и расположения в подсвязочном пространстве из-за недостаточной визуализации операционного поля в этих участках. Применение эндоскопического оборудования решает эту проблему.

Результаты: Проведенный анализ ранних послеоперационных результатов лечения у данной группы пациентов показал купирование корешкового болевого синдрома во всех случаях. У 3 больных отмечалось транзиторное (до 10-12 дней) ухудшение чувствительности по пораженному корешку. Ухудшений двигательных функций не отмечалось. Рецидивов грыжи диска не отмечено. Интраоперационно у 33% (34 пациента) использование эндоскопического оборудования позволило выявить дополнительные фрагменты пульпозного ядра после проведенной ранее дискэктомии.

Выводы: Применение методики микрохирургического, микроскопического удаления грыж дисков с эндоскопическим видеомониторингом крупноформатной оптикой передне-бокового видения 30° и гибкого миниатюрного эпидуроскопа позволяет провести их полноценное удаление с возможностью интраоперационной визуализации эпидурального пространства, что позволяет избежать повреждения нервных структур спинного мозга и является профилактикой рецидивов.

ПРИМЕНЕНИЕ МЕТОДИКИ ЭНДОСКОПИЧЕСКОЙ ЭПИДУРАЛЬНОЙ ИНФИЛЬТРАЦИИ НАРОПИНА В ЛЕЧЕНИИ ВЕРТЕБРОГЕННЫХ БОЛЕВЫХ СИНДРОМОВ

Т.Т. Керимбаев, Р.Ш. Танкачеев, А.Ш. Жумадилов, В.Г. Алейников, С.М. Абдыкаримова
Республиканский научный центр нейрохирургии, Астана, Казахстан

Актуальность: Высокая частота встречаемости хронических и острых болей позвоночника (30 - 80%) в возрасте от 20 до 69 лет (Cassiry, Carroll, 1998) вследствие дегенеративно-дистрофических изменений, и чаще всего дисковых пролабаций является актуальной проблемой в современном обществе. Осложнения, возникающие после так называемых неудачных хирургических операций (Failed Back Surgery Syndrome) снижающий качество жизни и трудовую активность пациентов встречается по данным различных авторов от 5 до 50% случаях (Devis, 1994). Так называемое пограничное место занимает интервенционная терапия, включающая в себя различные виды обезболивающих блокад. Но проведение блокад имеет не продолжительный эффект. В этой связи на современном этапе развития медицины ведется активный поиск новых эффективных и малоинвазивных методов лечения данной патологии.

Цель исследования: оценка результатов применения эпидуроскопической инфильтрации наропина в лечении грыж поясничных межпозвонковых дисков.

Материал и методы: В период с октября 2008 по май 2009 года в РНЦНХ нами была применена методика эндоскопической инфильтрации эпидурального пространства у 20 больных, из них у женщин имело место 8 случаев, у мужчин 12. Показанием к проведению операции являлись грыжи диска небольших размеров с сохранением задней продольной связки и отсутствием секвестрации и преобладанием в клинике отраженного рефлекторного болевого синдрома. Использовался гибкий, обеспеченный катетером эпидуроскопический узел, с наружным диаметром 2,8 мм, состоящий из очень тонкого (наружный диаметр 0,75 мм) фиброскопа с системой катетеров, защиты и промывания в комплекте с видеотехническими устройствами (Karl Storz, Германия). Операция проводилась под местной анестезией. В крестцовый канал по методу Seldinger в эпидуральное пространство вводился гибкий управляемый эпидуроскоп. Большой угол обзора и высокая подвижность дистального конца облегчают ориентировку и позиционирование. Далее, через инструментальный канал вводился микрокатетер Port Perivix (B.Braun Germany). Под контролем эндоскопа микрокатетер проводился к месту вертебро-радикулярного конфликта. Эндоскоп удалялся, микрокатетер фиксировался к коже. По нему вводился препарат наропин 1% в дозировке 12-15 мг/ч в течении 3-4 дня.

Результаты: У всех больных отмечался хороший результат лечения в виде купирования болевого синдрома и социально-трудовой адаптации (по шкале Карновского 90-100 баллов). Ухудшений двигательных функций не отмечалось. Длительность оперативного вмешательства составила до 35-40 минут. Среднее продолжительность стационарного пребывания до 6-7 дней.

Выводы: Эндоскопия эпидурального пространства или эпидуроскопия представляет собой новый наглядный метод для диагностики и терапии болевого синдрома в области спинного мозга. В качестве микроинвазивного эндоскопического метода чрескожная эпидуроскопия расширяет как эпидуральные диагностические возможности, так и терапевтический спектр обезболивающего лечения.

ПРИМЕНЕНИЕ ХОЛОДНОПЛАЗМЕННОЙ НУКЛЕОПЛАСТИКИ ДЛЯ ЛЕЧЕНИЯ БОЛЕВЫХ СИНДРОМОВ ОСТЕОХОНДРОЗА ПОЗВОНОЧНИКА

А.В. Крутько, А.Н. Кудратов
ФГУ ННИИТО, Новосибирск, Россия

К настоящему времени холодноплазменная хирургия заслужила признание и доверие специалистов во многих странах. Эта хирургическая манипуляция с использованием энергии ионов Na+ (низкотемпературной плазмы) в среде электропроводящей жидкости. В результате этой процедуры происходит уменьшение внутридискового давления и ликвидируется раздражение спинномозговых корешков, что приводит к купированию боле-вого синдрома.

Цель: оценить эффективность холодно-плазменной нуклеопластики в лечении пациентов с болевыми синдромами остеохондроза позвоночника.

Материалы и методы: Изучены результаты лечения 77 пациентов методом холодноплазменной нуклеопластики, в возрасте от 16-ти до 45 лет. До операции выполнено клиническое, рентгенологическое и МРТ обследование. Болевой синдром оценивали по ВАШ до и после процедуры.

Показанием к хирургической манипуляции был компрессионный и/или рефлекторный болевой синдром, морфологическим субстратом которого служила протрузия диска на поясничном уровне.

Пункцию диска проводили под местным обезболиванием раствором лидокаина под ЭОП контролем, при этом использовали способ De Seze. Процедуры мы выполняли электрохирургическим аппаратом System 2000 мощностью "2" на базовом блоке, последовательно выполняя 6-8 расходящихся каналов.

Результаты: Большинство больных (59,2%) были с рефлекторными болевыми синдромами, 20,4% с компрессионными болевыми синдромами и 20,4% больные с сочетанием рефлекторных и компрессионных болевых синдромов.

До поступления в клинику неоднократно пациенты получали курсы комплексного консервативного лечения не менее 1,5- 2 месяцев (в т. ч. с медикаментозными блокадами и мануальной терапией), которые оказались безуспешными или давали временное улучшение.

У больных в 82% выявлены повышенный тонус и болезненность паравертебральных мышц на уровне поражения, в 95% ограничение движения в поясничном отделе позвоночника, в 68% сглаженность поясничного лордоза. В неврологическом статусе отмечалось боль, гипестезия в зоне иннервации компремированного корешка у 20,4% у больных. Интенсивность болевого синдрома до операции по десятибалльной визуально-аналоговой шкале составила 7+1,4 баллов.

Инфекционных и воспалительных осложнений не наблюдали.

Все пациенты были выписаны в течение 2-х суток после проведенного хирургического лечения, из них 63 пациента с отличным результатом; 14 пациентов со значительным улучшением, один пациент с удовлетворительным результатом и в одном случае пациенту после холодноплазменной нуклеопластики понадобилось открытое хирургическое вмешательство

Результат лечения через 3мес после операции прослежен нами у 30 больных. У 26 пациентов мы наблюдали стойкий регресс болевого синдрома по ВАШ (0-1 балл), у двух пациентов отметили возобновление болевого синдрома, но меньшей интенсивности, и у 2–х пациентов улучшения не наступило.

Таким образом, применение метода холодноплазменной нуклеопластики позволило добиться хороших результатов, которые стимулируют интерес к детализации механизма купирования болевого синдрома.

К ВОПРОСУ О СПИННОМОЗГОВОЙ ГРЫЖЕ

Г.П. Макеева, Б.Н. Надиров, Р.К. Бишманов
Кафедра детской хирургии Каз.НМУ им. С.Д. Асфендиарова,
Алматы, Казахстан

В настоящее время, несмотря на высокий уровень развития медицинской науки и практики, отмечаются высокие показатели рождения детей с врожденными пороками развития (ВПР) центральной нервной системы (ЦНС). Врожденные спинномозговые грыжи (СМГ) являются тяжелым и еще недостаточно изученным пороком развития центральной нервной системы. Проблема диагностики и хирургического лечения спинномозговых грыж привлекает себе пристального внимания детских хирургов, нейрохирургов, ортопедов, невропатологов и врачей других специальностей, но далека от решения.

Большинство ВПР ЦНС СМГ обусловлены мультифакториальной этиологией, то есть взаимодействием генетических и средовых факторов. Считается, что 10% из них обусловлены действием вредных факторов окружающей среды, 10% хромосомными изменениями, а остальные 80% обычно носят смешанный характер, не следует забывать о большом вкладе в данную патологию внутриутробной инфекции.

Нами проведен анализ данных полученных при ретроспективном изучении историй болезней 80 детей с ВПР ЦНС СМГ, которые находились в №1 ДГКБ в период с 2006-2008 гг. Возрастная группа от 0 до 5 лет. В распределении по годам: 2006-29, 2007-22, 2008-29 детей, что составляет от общего количества ВПР в 2006-10,2%, 2007-10,5%, 2008-13,8%. Среди них 48 девочки, 32 мальчика. Всем больным был проведен комплекс обследования включавшее клинико-неврологическое, рентген-лабораторное и ультразвуковое обследование, компьютерную томографию с 3D реконструкцией. Структура больных по локализации СМГ: шейный отдел-2, грудной отдел-3, поясничный-28, поснично-крестцовый-35, крестцовый-9, у 3 больных обширная СМГ занимала грудной и пояснично-крестцовый отделы позвоночника.

В 56 случаях СМГ сочеталась с гидроцефалией, в 5 случаях с пороками ЦНС и опорно-двигательного аппарата, изолированная СМГ была у 19 пациентов.

Клинико-неврологически СМГ проявлялись нижним парапарезом в 90%, энкопрезом-85%, энурезом-81% наблюдений. Клиническое течение СМГ осложнялось инфицированием оболочек грыжи (12 больных), нарушением целостности оболочек с ликвореей и риском восходящей инфекции (10 больных), что потребовало экстренного оперативного вмешатель-ства в первые сутки после госпитализации. В плановом порядке, в прошествии периода адап-тации, предоперационной подготовки или после вентрикулоперитонеального шунтирования по поводу гидроцефалии оперировано 55 детей. Послеоперационный период проходил глад-ко, без осложнений.

Выписаны в удовлетворительном состоянии 77 детей. Летальный исход наступил у 3 больных поступивших в декомпенсированном состоянии в сочетании с грубыми пороками развития систем (рахишизис, анэнцефалия и др.).

Таким образом, с 2006 по 2008 гг. в динамике доля СМГ среди ВПР увеличилась, чаще встречались формы СМГ с вовлечением в патологический процесс нервных структур, что характеризовалась грубым неврологическим дефицитом. Увеличился объем СМГ в сочетании с другими ВПР, особенно с гидроцефалией, что влияет на дальнейшую тактику ведения больного, предложенной и применяемой нами в практике. В послеоперационном периоде, после устранения спинномозговой грыжи, необходимо проведение длительного поэтапного восстановительного лечения, с привлечением команды мульдиспансерного наблюдения, и социальной адаптации в организованных группах или ассоциациях детей СМГ. Из-за увеличения общего количества и доли сложных форм СМГ следует, что изучение данной патологии актуально и требует дальнейшего исследования.

НАШ ОПЫТ ЭНДОСКОПИЧЕСКИХ ВМЕШАТЕЛЬСТВ ПРИ ЛЕЧЕНИИ ГРЫЖ МЕЖПОЗВОНКОВЫХ ДИСКОВ ПОЯСНИЧНОГО ОТДЕЛА ПОЗВОНОЧНИКА

Г.Д. Махамбаев, Н.И. Турсынов, В.В. Балковой, Ш.М. Кауынбекова, Ж.К. Калкабаев, О.М. Ли
Областной Медицинский Центр, Караганда, Казахстан
Карагандинский Государственный Медицинский Университет, Караганда, Казахстан

Актуальность: Последние десятилетия резко возрос интерес нейрохирургов к минимально инвазивным вмешательствам на позвоночнике. Это обусловлено желанием уменьшить операционную травму, минимизировать послеоперационные боли, сократить сроки госпитализации и нетрудоспособности, и, таким образом, расходы на хирургическое лечение. Особое место в их ряду занимают эндоскопические вмешательства, которые во многих случаях стали операцией выбора.

Материалы и методы: В период с 2005 по 2008 г. было обследовано и подвергнуто хирургическому лечению 150 пациентов с грыжами межпозвонковых дисков пояснично-крестцового отдела позвоночника. Работа была проведена на базе клиники кафедры неврологии, нейрохирургии и восточной медицины КГМУ, в нейрохирургическом отделении ОМЦ. В исследовании принимали участие взрослые в возрасте от 18 до 75-ти лет, 66 (44%) мужчин и 84 (56%) женщин. Средний возраст пациентов составил 41,5 года.

В зависимости от типа произведенной операции пациенты были разделены на 3 группы. Пациенты 1-й группы, 50 больных (22 мужчин и 18 женщин) были прооперированны, используя традиционный интраламинарный доступ в положении на боку без средств увеличения; пациенты второй группы (18 мужчин и 32 женщины) были прооперированны, используя стандартную микрохирургическую технику; пациенты 3-й группы (26 мужчин и 24 женщины) были прооперированны используя эндоскопический метод по Дестандо. Контингент пациентов в сравниваемых группах был идентичен: существенного различия состава групп по полу, возрасту, степени выраженности клинических проявлений, давности корешкового болевого синдрома и локализации грыжи не было выявлено ($p > 0,05$).

Результаты и обсуждение: Регресс клинических симптомов заболевания во второй и третьей группе не различался. Сравнительный анализ сроков пребывания в стационаре больных показал, что средний койко-день у больных, оперированных эндоскопически (7,2±0,23) был ($p<0,05$) меньше, чем у оперированных микрохирургическим методом (8,5±0,26) и методом традиционной хирургии (8,8±0,39). Сравнивая осложнения эндоскопического (16%), микрохирургического (12%) и метода открытой хирургии (18%) было отмечено меньшее их число после микрохирургических операций.

Нами проведена сравнительная оценка качества жизни по шкале Euro-QUAL-5D у пациентов с грыжами пояснично-крестцовой локализации, прооперированных эндоскопической, микрохирургической и открытой техникой дискэктомии. Результаты данной оценки показали, что в микрохирургической группе было достигнуто существенно большее улучшение качества жизни (0,82±0,01) при сравнении с эндоскопическим методом (0,78±0,01) и открытым методом (0,74±0,01). В соответствии со второй частью опросника EQ-5D - результаты выглядели следующим образом: в микрохирургической группе этот параметр составил 86,3, в эндоскопической группе - 78,5 и в группе оперированных традиционным доступом - 76,2.

Выводы: Анализ результатов оперативных вмешательств показал, что миниинвазивная эндоскопическая и микрохирургическая дискэктомии являются эффективными методами хирургического лечения грыж межпозвонковых дисков пояснично-крестцового отдела позвоночника, которые сопровождаются меньшим количеством операционных и послеоперационных осложнений, приводят к значительному сокращению сроков активизации и пребывания в стационаре, а также обеспечивают меньшую функциональную несостоятельность больных и более высокое качество жизни пациентов.

ИНТРАОПЕРАЦИОННЫЙ ХЕМОНУКЛЕОЛИЗ, КАК ПРОФИЛАКТИКА РЕЦИДИВА ГРЫЖИ ОПЕРИРОВАННОГО МЕЖПОЗВОНКОВОГО ДИСКА НА ПОЯСНИЧНОМ УРОВНЕ

А.Д. Олейник, В.Н. Малышко, Н.В. Фирсова
Областная клиническая больница Святителя Иоасафа, Белгород, Россия

Самой частой причиной болевого синдрома в послеоперационном периоде хирургического лечения поясничного остеохондроза является рецидив грыжи оперированного межпозвонкового диска. Как правило, данная патологии является следствием отсутствия гарантии удаления во время оперативного вмешательства всех фрагментов измененного межпозвонкового диска. Оставшаяся часть пульпозного ядра способна сформировать новую грыжу, т.к. при подъеме больного на ноги (при увеличение внутридискового давления) возникает патологическая ситуация в виде выпадения не удаленных фрагментов дегенеративно измененного диска в искусственно созданный дефект задней продольной связки в область корешка спинного мозга. Следствием этого является повторная компрессия корешка спинного мозга с первых дней послеоперационного периода, приводящая к рецидиву заболевания и частой инвалидизации больных.

Учитывая данный факт цель нашей работы - разработать способ интраоперационной профилактики рецидива грыж поясничных межпозвонковых дисков.

Сущность способа заключается в том, что после удаления патологически измененного межпозвонкового диска во время оперативного вмешательства по поводу остеохондроза пояснично - крестцового отдела позвоночника проводится орошение образовавшейся полости и оставшейся в ней не удаленной части пульпозного ядра хондролитическим ферментом

В качестве хондролитического фермента используется карипазим (35 ПЕ растворенных в 1мл изотонического раствора), который вводится в полость оперированного межпозвонкового диска с помощью специального устройства для орошения хондролитическим ферментом полости оперированного межпозвонкового диска, Орошение полости оперированного межпозвонкового диска, производится в положении больного на животе, что исключает попадание фермента в эпидуральное пространство. В таком положении больной находится в течение часа, т.к. активность вводимого фермента составляет 60 мин. Подъем больного на ноги проводится после завершения некробиотического процесса через 3 – 4 дня.

Данный способ использован при лечении 24 больных поясничным остеохондрозом. Всем больным в послеоперационное периоде была проведена МРТ поясничного отдела позвоночника в срок от 2-х до 6-ти недель. Признаков рецидива грыжи оперированного межпозвонкового диска выявлено не было.

Таким образом, интраоперационный хемонуклеолиз оперированного межпозвонкового диска является способом интраоперационной профилактики рецидива грыж поясничных межпозвонковых дисков, который позволяет исключить в послеоперационном периоде повторную компрессии корешка спинного мозга на уровне оперативного вмешательства и способствует улучшению результатов лечения и снижению инвалидизации больных.

К ВОПРОСУ О ХИРУРГИЧЕСКОМ ЛЕЧЕНИИ МЕТАСТАТИЧЕСКИХ ОПУХОЛЕЙ ПОЗВОНОЧНИКА

С.В. Перфильев
Республиканский научный центр нейрохирургии, Ташкент, Узбекистан

Проблема хирургического лечения больных с метастатическими опухолями позвоночника остается сложной, дискутабельной и далеко не решенной. Многие хирурги отказывают в хирургической помощи этой категории больных, ссылаясь на бесперспективность лечения на конечной стадии основного заболевания, особенно при присоединении неврологических нарушений.

В течение 3-х последних лет в РНЦНХ прооперировано 12 больных с метастазами в позвоночник, осложненных проводниковыми неврологическими нарушениями и выраженным корешковым болевым синдромом.

Методы параклинической диагности включали: ультозвуковую диагностику внутренних органов, сцинтиграфию, рентгенографию, компьютерную и магнитно-резонансную томографии. Показанием к хирургическому лечению служили: выраженный болевой синдром, не купирующийся большими дозами ненаркотических анальгетиков, нарастание проводниковых нарушений со стороны спинного мозга (при наличии неполного нарушения его проводимости), признаки нестабильности в пораженном сегменте. Противопоказанием к хирургическому лечению были тяжелое общесоматическое состояние и множественное многоуровневое поражение позвоночника с признаками сдавления спинного мозга на удаленных друг от друга уровнях.

Декомпрессивная ламинэктомия позволила устранить компрессию спинного мозга, нервных корешков и их сосудов, а стабилизация пораженного сегмента (краниальнее и каудальнее очага поражения) восстановить стабильность в позвонках, выключить неопороспособный сегмент из осевых нагрузок.

Проведение декомпрессивно - стабилизирующих хирургических вмешательств у больных с метастатическим поражением позвоночника позволила значительно улучшить качество жизни у оперированных больных, значительно уменьшить прием анальгетиков. Тенденция к регрессу неврологических нарушений отмечена у 9 из 12 больных. 3-е больных вновь начали самостоятельно передвигаться с ходунками. У 6 улучшилась функция тазовых органов.

БЛОКАДА ЗАБРЮШИННОГО ПРОСТРАНСТВА, КАК СРЕДСТВО ПРОФИЛАКТИКИ КИШЕЧНОЙ НЕДОСТАТОЧНОСТИ ПОСЛЕ ОПЕРАЦИИ ПО ПОВОДУ ГРЫЖ МЕЖПОЗВОНОЧНЫХ ДИСКОВ

Б.Н. Садыков, С.А. Салехов, Х.А. Мустафин, М.Б. Молдахметов, К.М. Молдахметова
Республиканский научный центр нейрохирургии, Астана, Казахстан

Актуальность исследования. Тяжелым осложнением в раннем послеоперационном периоде является развитие и прогрессирование синдрома энтеральной недостаточности, которая возникает на фоне нарушения моторно-эвакуаторной функции кишечника. Механизм его развития сводится к тому, что на фоне угнетения моторики присоединяются нарушение кровообращения в кишечной стенке, гиперколонизация несвойственных для данного отдела желудочно-кишечного тракта микроорганизмов, резкие нарушения всасывательной способности слизистой оболочки тонкой кишки. Все это приводит к избыточному скоплению в просвете тонкой кишки желудочно-кишечного содержимого насыщенного токсинами и метаболитами. При этом тонкая кишка становится одним из основных источников прогрессируемого эндотоксикоза.

Во многом состояние моторно-эвакуаторной функции кишечника зависит от состояния «водителей ритма кишечника», к которым относятся привратник желудка и илеоцекальный угол. Кроме того, следует учитывать общность иннервации различных отделов желудочно-кишечного тракта. За счет возникновения очага патологической импульсации в зоне оперативного вмешательства угнетение перистальтики распространяется на различные отделы кишечника и в первую очередь на зону илеоцекального угла. Илеоцекальный отдел кишечника расположен на границе тонкой и толстой кишок и соединяет между собой конечный отрезок подвздошной кишки, слепую с червеобразным отростком и баугиниевой заслонкой, а также начальную часть восходящей ободочной кишки.

По своему строению илеоцекальный отдел кишечника представляет собой единую функциональную анатомическую структуру, обеспечивающую пассаж химуса из тонкой кишки в толстую (3, 4). Ядра симпатической иннервации тонкой и толстой кишок расположены в Th6-Th12 и Th10-L2 соответственно. Локализация ядер парасимпатической иннервации дистальных отделов толстой кишки локализуется в сакральных сегментах спинного мозга (S2-S4), а тонкой, слепой, восходящей и поперечно-ободочной кишок в n.dorsalis n.Vagi, то есть в различных зонах. Анатомической особенностью его является формирование илеоцекального сфинктера за счет циркулярных мышц подвздошной и слепой кишок, а источником иннервации илеоцекальное сплетение, расположенное несколько медиальнее и выше илеоцекального угла. При раздражении этой зоны развивается баугинеоспазм, который даже при восстановлении перистальтики верхних отделов тонкой кишки препятствуют пассажу кишечного содержимого из подвздошной кишки в слепую (Корабельников А.И. 1991) , ликвидация которого способствует нормализации функции желудочно-кишечного тракта.

Цель исследования – в клинических условиях разработать и обосновать наиболее оптимальный способ профилактики и лечения кишечной недостаточности в раннем послеоперационном периоде после операций по поводу грыж межпозвоночных дисков. М ы разработали способ катетеризации забрюшинного пространства с последующей блокадой местноанестезирующим раствором, который позволяет снять баугинеоспазм и способствует раннему восстановлению моторно-эвакуаторной функции кишечника. Методика заключается в следующем: в правой подвздошной области на 2 см ниже и медиальнее Spina iliaca anterior superior проводят прокол кожи и мягких тканей брюшной стенки до крыла подвздошной кости. Затем скользя по внутренней поверхности подвздошной кости продвигают иглу в забрюшинное пространство. Затем через иглу по методике Сельдингера проводят проводник, удаляют иглу и по проводнику вводят эластичный катетер. Вводят от 80 мл раствора, обладающего местноанестезирующим действием 4-6 раз в сутки. Экспериментальное подтверждение и отработка методики проводилась на трупном материале (n-12) весом 75-80 кг, которым проводилась катетеризация забрюшинного пространства по описанной методике. При введении по катетеру 60 мл окрашивающего раствора отмечается инфильтрация зоны толстой кишки, слепой кишки и терминального отдела подвздошной кишки. При введении по катетеру 80 мл окрашивающего раствора отмечается окрашивание зоны илеоцекального сплетения и распространение красителя в тазовую клетчатку.
В клинических условиях данная методика

применялась у 36 нейрохирургическх больных после операций по поводу грыж позвоночного отдела. Результаты применения указанной методики в клинических условиях выявили следующие преимущества:

1. Не требуется специальной аппаратуры для стимуляции кишечника и контроля эффективности.
2. Инфильтрация местным анестетиком большей зоны приводит к блокаде значительного большего количества нервных окончаний, тогда как при известных методиках блокада носит местный локальный характер, не распространяясь за пределы илеоцекального угла.
3. Применение указанной методики возможно в послеоперационном периоде без вскрытия брюшной полости
4. Возможность получить гарантированный эффект без применения дополнительных лечебных мероприятий.
5. Использовать способ у пациентов, у которых не прогнозировалась, но развилась кишечная недостаточность в послеоперационном периоде.
6. Значительно упростить процедуру катетеризации и увеличить зону действия вводимого местного анестетика.

Таким образом, на основании экспериментальных и клинических данных, мы считаем: целесообразным после операций по поводу грыж межпозвоночных дисков производить катетеризацию зоны илеоцекального сплетения с последующим проведением перманентной блокады в раннем послеоперационном периоде, что обеспечивает восстановление моторно-эвакуаторной функции кишечника.

ПАТОГЕНЕЗ НАРУШЕНИЙ МОТОРНО-ЭВАКУАТОРНОЙ ФУНКЦИИ КИШЕЧНИКА У БОЛЬНЫХ С ГРЫЖАМИ ПОЯСНИЧНОГО ОТДЕЛА ПОЗВОНОЧНИКА

Б.Н. Садыков, С.А. Салехов, М.Б. Молдахметов, К.М. Молдахметова, Х.А. Мустафин, М.Ж. Шекимова
Республиканский научный центр нейрохирургии, Астана, Казахстан

Актуальность исследования. Парезы и параличи кишечника – проблема не только абдоминальной хирургии. С этой патологией в своей повседневной работе сталкиваются хирурги, гинекологи, урологи, реаниматологи, травматологи. Нередко паралич кишечника осложняет течение ожоговой болезни, инфаркта миокарда, даже пневмонии. Не являются исключением и грыжи межпозвоночных дисков поясничного отдела позвоночника.

Несмотря на то, что консервативное лечение грыжи межпозвоночного диска предпочтительней, в большинстве случаев в клиниках предлагают хирургический метод лечения грыжи, считая консервативное лечение трудоемким и длительным. Разумеется, оперативное вмешательство дает быстрый результат, но оно таит в себе угрозу развития заболевания в других отделах позвоночника, так как не устраняет причину появления межпозвоночной грыжи и несет риск послеоперационных осложнений, одним из которых является нарушение моторно-эвакуаторной функции кишечника. И если хирургические аспекты лечения грыж межпозвоночных дисков освещены достаточно полно как в отечественной, так и в зарубежной медицинской литературе, то на наш взгляд, проблеме коррекции нарушений моторно-эвакуаторной функции кишечника в послеоперационном периоде при данной патологии должного внимания не уделялось.

Цель исследования. В клинических условиях изучить патогенез нарушении функции кишечника. Ретроспективный анализ течения послеоперационного периода 314 пациентов спинального отделения показал, что в первые сутки после операции практически у всех пациентов отмечались более или менее выраженные нарушения моторно-эвакуаторной функции кишечника.

Результаты исследования показали на следующие причины развития нарушения моторно-эвакуаторной функции кишечника в послеоперационном периоде:

1. Следует учитывать, что даже после безупречно выполненной операции, сохраняется остаточное реактивное воспаление тканей, вовлеченных в патологический процесс. Близость их к источникам вегетативной иннервации толстого и тонкого кишечника определяет сохранение источника патологической симпатической импульсации, приводящего к угнетению перистальтики кишечника. Преобладание тонуса симпатической нервной

системы обусловливает поступление тормозной импульсации к гладкой мускулатуре кишечной стенки.

2. Определенное отрицательное воздействие на тонус кишечника оказывает и послеоперационное обезболивание наркотическими аналгетиками, в частности промедолом, особенно в раннем послеоперационном периоде.

3. Исследования патогенетических механизмов развития кишечной недостаточности в послеоперационном периоде показали, что повышение тонуса симпатической системы следует рассматривать лишь как пусковой механизм развития как пусковой механизм развития нарушений моторно-эвакуаторной функции кишечника. Угнетение перистальтики кишечника не означает само по себе развитие пареза.

4. Однако на этом фоне происходит замедление пассажа химуса из проксимальных отделов кишечника в дистальные, имеет место застой кишечного содержимого . Застой химуса, в свою очередь, создает благоприятные условия для неуправляемого размножения кишечной микрофлоры , активизации процессов брожения и гниения, сопровождается газообразованием и скоплением в просвете кишечника энтеротоксинов (скатол, индол, када-верин и т.д.), замене пристеночного пищеварения на симбиотное .

Все это приводит к повышению внутрипросветного давления, растяжению и ишемии кишечной стенки, развитию энтеральной недостаточности и,собственно, к парезу кишечника. Учитывая, что на ранних фазах угнетения перистальтики и образования энтеротоксинов, всасывание из просвета кишечника не нарушено, происходит их поступление в кровоток и поражение ими интрамуральных нервных образований кишечной стенки, что усугубляет нарушение моторно-эвакуаторной функции кишечника .

Пациенты с грыжами межпозвоночных дисков не являются исключением, и у них изначально имеются анатомо-функциональные предпосылки для развития нарушений моторно-эвакуаторной функции кишечника. У этой категории больных на состояние моторики кишечника будут оказывать влияние несколько, различных по интенсивности, источников патологической импульсации.

Частота развития нарушений моторно-эвакуаторной функции кишечника в послеоперационном периоде у больных с грыжами межпозвоночных дисков достигает по литературным данным 16-19%, причем при осложненном течении послеоперационного периода возможно развитие функциональной непроходимости кишечника.

Соответственно, больных с предстоящей операцией по поводу грыж дисков, следует отнести к группе риска развития нарушений моторно-эвакуаторной функции кишечника в послеоперационном периоде.

ЭНДОСКОПИЧЕСКИЕ ВМЕШАТЕЛЬСТВА ПРИ СПИНАЛЬНОЙ ПАТОЛОГИИ

К.А. Самочерных, Г.М. Еликбаев
ФГУ РНХИ им. проф. А.Л. Поленова, Санкт-Петербург, Россия

Нейроэндоскопия особенно актуальна в детской хирургии. В настоящее время эндоскоп все чаще используется как инструмент для визуализации и манипуляций.

Эндоскопическая визуализация позволяет получить точные данные о микроанатомии при пороках развития, гидроцефалии, патологических образованиях спинного мозга.

Нами проведен ретроспективный анализ результатов обследования и лечения у 35 больных с сирингомиелией, сочетавшейся с аномалией краниовертебральной области и гидроцефалией, с липомами спинного мозга, находившихся в клинике с 2001 по 2008г. Воз-раст колебался от 4 месяцев до 14 лет. Девочек было 37%.

В методику обследования входили ЭЭГ, вызванные потенциалы, ТКДГ, электромиография. При оценке морфометрических данных проводилась компьютерная и магниторезонансная томография спинного мозга.

Проведено 24 операций, при которых нейроэндоскоп был использован в качестве метода интраскопии - при сирингомиелии во время оценки проходимости спинального канала, ревизии позвоночного канала во время и после удаления липомы спинного мозга (приоритетна справка на изобретение № 2008129257 от 16.07. 2008).

Эндоскопические операции (11) выполнялись в основном при кистах и новообразованиях небольших размеров поясничного и грудного отделов, вызывающих нарушение ликворооттока.

Преимущества данного подхода очевидны, так как позволяют достигнуть минимальной травматизации тканей, снижают продол-жительность послеоперационного койко-дня, на ранних сроках проводится активизация пациента.

При состоявшемся эндоскопическом вмешательстве, но сохраняющейся водянке – методом выбора остаётся ликворошунтирующая операция. При прочих равных условиях предпочтение должно быть отдано патогенетическим методам лечения.

ЧРЕСКОЖНАЯ ВЕРТЕБРОПЛАСТИКА В ЛЕЧЕНИИ ПАТОЛОГИИ ПОЗВОНОЧНИКА

Е.А. Урунбаев, Р.Ш. Ишмухаметов, Н.С. Смаилов, А.С. Культуманов
Медицинский центр Семипалатинской государственной медицинской академии, Семей, Казахстан

Чрезкожная вертебропластика является нейрорентгенологической процедурой, в ходе которой в тело позвонка с помощью костной иглы вводят быстротвердеющий костный цемент. Основной целью вертебропластики является стабилизация пораженного сегмента,достижение анальгетического эффекта. В отделении нейрохирургии МЦ.СГМА выполнены оперативные вмешательства 23 больным с травмами позвоночника и 2 больным с гемангиомой позвонка. Нами использовалась костная игла фирмы “Cook” и костный цемент “Polocost”. Исследования последнего времени доказывают высокую эффективность вертебропластики в лечении больных с травматическими компрессионными переломами тел позвонков,патологических переломов вследствии остеопороза,агрессивными гемангиомами тел позвонков, опухолей позвоночника.

Чрезкожная вертебропластика выполнялась в условиях операционной, оснащенной рентгеноскопическим аппаратом фирмы “Shi-matsu” Opeskop 50M. Результатами операции во всех случаях являлось достижение стойкого анальгетического эффекта, сокращение сроков лечения, ранняя активизация и социальная адаптация больных. Чрезкожная вертебропластика является малоинвазивным, высокоэффективным методом лечения при различных патологиях тел позвонков.

АНАЛИЗ РЕЗУЛЬТАТОВ ЛЕЧЕНИЯ ВЕРТЕБРОГЕННЫХ БОЛЕВЫХ СИНДРОМОВ

Е.А. Урунбаев, С.Д. Карибай
Республиканский научный центр нейрохирургии, Астана, Казахстан

Были выделены группы больных находившихся на стационарном лечении в отделении общей нейрохирургии РНЦНХ . Первая группа из 67 больных получали консервативное лечение. Во второй группе наблюдались 49 больных преимущественно третьего периода остеохондроза . Третья группа в количестве 21 человек подверглись оперативному лечению,в том числе трое больных по поводу рецидива грыж дисков.Проводились декомпрессивные операции в зависимости от особенностей грыжи диска. Хорошие и отличные результаты хирургического лечения наблюдались в третьей группе в 20 случаях.В одном случае отмечено усиление болевого синдрома,что потребовало повторного оперативного вмешательства. В группе больных получавших комплексное консервативное лечение хорошие результаты у 52 больных.У 12 больных удовлетворительные результаты.В 3 случаях положительного эффекта не отмечено.

Таким образом,эффективность лечения дискогенных болевых синдромов зависит от соблюдения принципов комплексной терапии с применением современных медикаментозных препаратов,физиопроцедур и своевременного выбора адекватного метода оперативного лечения.

ХИРУРГИЧЕСКОЕ ЛЕЧЕНИЕ НЕСТАБИЛЬНЫХ ПОВРЕЖДЕНИЙ ПОЗВОНОЧНИКА С ПРИМЕНЕНИЕМ НИТИНОЛОВЫХ ИМПЛАНТАТОВ, ПОРИСТЫХ И С ПАМЯТЬЮ ФОРМЫ.

Н.У.Чабдаров, Т.Т.Керимбаев, А.М.Садыков, Е.Б.Адильбеков, Е.И.Шульга, Е.А.Есетов, Н.В.Щедрова
Республиканский научный центр нейрохирургии, Астана, Казахстан
ГККП «Областная клиническая больница», Уральск, Казахстан

Актуальность проблемы острой позвоночно-спинномозговой травмы обусловлена большой ее распространенностью, высокой летальностью и инвалидизацией, отсутствием единых представлении о диагностической и лечебной тактике, о способах операции и показании к ним. Доля травмы позвоночника составляет 3-5 % в структуре закрытой травмы и 5,5 – 17,8 % - среди повреждений опорно-двигательного аппарата (А.А.Луцик, 2007 г.). С целью изучения эффективности применения имплантатов из сплавов никелида титана при декомпрессивно-стабилизирующих операциях на различных отделах позвоночника нами проанализированы результаты 114 операции у 87 пациентов с позвоночно-спинномозговой травмой с применением имплантатов из сплавов никелида титана, оперированных в нашей клинике. Структура травм: шейный отдел - у 47 (53,58%) пострадавших, грудной отдел - у 13 (14,82%), пояснично-крестцовый отдел - у 27 (30,78%) пострадавших. Мужчин-71 (80,94%), женщин-16 (19,06%). Травмы, полученные в результате ДТП – 54 (61,56%), «ныряльщики» - 16 (18,24%), спортивные - 5 (5,7%), прочие (умышленная, бытовая) - 12 (13,68%). Возраст больных от 16 до 68 лет, из них - 62 (70,68%) активного трудоспособного возраста. Неврологический дефицит(по Френкель): группа «А» - 8 (9,12%), группа «В» - 7 (7,9%), группа «С» - 16 (18,24%), группа «Д» - 38 (43,32%), группа «Е» - 18 (20,52%). При вывихах С3-С7 позвонков применяли стягивающие скобы с термомеханической памятью , предварительно обрабатывая последние хладагентом для достижения элластичности. Внешнюю фиксацию осуществляли мягким воротником типа Шанца сроком на 8 недель. При применении стягивающих скоб компрессионных переломах нижнегрудных и поясничных позвонков достигали максимальной реклинаций поврежденного сегмента и ранней активизации больных после операции. Вертикальную нагрузку разрешали на 10-е сутки после операции в полужестком съемном корсете. Для переднего межтелового спондилодеза при вывихах шейных позвонков, также при передних

травматических спондилолистезах поясничных позвонков эффективно применяли винтовые пористые имплантаты из нитинола различного диаметра. При переднем спондилодезе L5-S1 применяли гораздо менее травматичный передний надлобковый поперечный забрюшинный доступ. Для опорного спондилодеза после передних декомпрессирующих операции применяли пористые цилиндрические или армированные имплантаты из нитинола. После опорного спондилодеза нитинолом шейного отдела позвоночника на 3-е сутки разрешали вертикальную нагрузку в глубоком воротнике типа Шанца. При вентральном спондилодезе грудного и поясничного отделов позвоночника переводили больных в вертикальное положение через 18-25 дней в жестком съемном корсете. При повреждениях позвоночника типа «С» (по Magerl) были вынуждены выполнять у 27(30,78%) пациентов, комбинированный передний и задний спондилодез, в том числе у 8(9,2%) пациетов в ходе единой операции. В послеоперационном периоде умерли 2(2,28%) больных. Все пациенты с травмами шейного отдела позвоночника: один со скользящим вывихом С5 позвонка с ушибом и сдавлением спинного мозга, которому было выполнено открытое вправление, ревизия спинного мозга и задний спондилодез скобами. У второго переломовывих на уровне С4 позвонка, которому также было выполнено задний спондилодез стягивающими скобами с термомеханической памятью. Во всех остальных случаях нам удалось стабилизировать общее состояние больных и достичь постепенного регресса неврологической симптоматики. У 4 из 8 пациентов из группы «А» в сроки до 12 месяцев регресса неврологической симптоматики не было отмечено. У 3-х пациентов регресс до уровня «В». У одного пациента регресс до уровня «С». У 4 из 7 пациентов из группы «В» регресса наврологической симптоматики не было отмечено. У 3-х пациентов регресс до уровня «С». Из группы «С» у 3-х пациентов без заметной динамики, у остальных пациентов восстановление до уровня «Д» и «Е». Из группы «Д» у всех пациетов полный регресс неврологической симптоматики. Воспалительных явлений в области имплантата мы не наблюдали. У 2-х пациентов послеоперационная кифотическая деформация до 8□ без нарастания неврологического дефицита и вертеброспинального конфликта. Сдвиговых деформаций не наблюдали. У 3-х пациентов в сроки свыше 12 месяцев поломка скоб без развития деформации и неврологического дефицита. Скобы были удалены. По нашим наблюдениям, стягивающие скобы с термомеханической памятью обеспечивали достаточную реклинацию и прочную фиксацию поврежденного позвоночно-двигательного сегмента, предупреждая и ротационные смещения, благодаря омегообразным виткам, расположенным во взаимно перпендикулярных плоскостях. Пористые имплантаты из никелида титана благодаря способности первичной самофиксаций в тканях обеспечивали качественный вентральный спондилодез. При повреждениях позвоночника типа «С» (по Magerl) комбинированный переднезадний спондилодез скобами и пористым нитинолом обеспечивали достаточно жесткий спондилодез, значительно облегчая уход за тяжелыми больными после операций и сокращая тем самым сроки стационарного лечения. Благодаря активной хирургической тактике, при нестабильных повреждениях позвоночника, нам удалось значительно снизить летальность и такие грозные осложнения, как пролежни, тяжелая пневмония и достигали ранней активизаций пациентов, что способствовало в свою очередь улучшению неврологического статуса. Преимуществом имплантатов из никелида титана, пористых и с памятью формы является отсутствие противопоказании для магнитно-резонансной томографий, что позволяло нам, проводит МРТ исследование спинного мозга и в позднем периоде травматической болезни для определения состояния спинного мозга. Применение данных имплантатов по показанию, с учетом каждой конкретной ситуации сокращает сроки стационарного лечения больных, и соответственно финансовых затрат больницы значительно повышая качество лечения.

ТРАВМЫ ПОЗВОНОЧНИКА И СПИННОГО МОЗГА ВСЛЕДСТВИЕ ПАДЕНИЯ С ВЫСОТЫ

Р.М. Юлдашев, С.Н. Ишмухамедов, Х.М. Алимов
Республиканский научный центр нейрохирургии, Ташкент, Узбекистан

Травмы позвоночника и спинного мозга диагностируются в 30% несчастных случаев вследствие падения с высоты. Интенсивная терапия и хирургическое лечение сохраняют жизнь больного, тогда как нейроортопедический подход решает вопрос о его возвращении к активной жизни в обществе. Цель работы: найти связь между степенью повреждения спинного мозга, повреждениями позвонков и изменениями со стороны спинного мозга по данным МРТ. Клинический материал составляют 60 больных, оперированных в РНЦНХ в 2002-2008гг по поводу травм позвоночника и спинного мозга после падения с высоты. Для оценки тяжести сочетанной травмы использованы шкалы AIS и ISS. Рентгенография позвоночника (боковая, переднезадняя), а также КТ в аксиальной и сагиттальной проекции производились для оценки состояния костной части позвоночника. МРТ производились в сагиттальной и аксиальной проекциях в режимах Т1 и Т2 для оценки повреждения спинного мозга. Высота, с которой произошло падение, составляла от 1 до 12м. Падения с высоты более 2-х метров отмечены у 50 (83%) больных. Распределение травматических изменений по отделам позвоночного столба было следующим: шейный – 21 (35%), грудной – 13 (22%) и поясничный – 26 (43%) случаев. Повреждения на границе грудного и поясничного отделов (Th12,L1) составили 20 (33%) больных от всех травм позвоночника. По шкале AIS наблюдались повреждения спинного мозга при изолированных травмах, в степенях от 1 до 5, соответственно, в 3, 5, 9, 17, 6 случаях. Тяжесть повреждения спинного мозга по шкале AIS была аналогичной при сочетанных травмах и представляется так: повреждения в степенях от 1 до 4 получены, соответственно, у 2, 2, 9, 7 больных. Сочетанная травма касалась 2-х частей тела у 11 (18%), а 3-х и 4-х – у 9 (15%) пострадавших. Наиболее часто повреждались конечности – 23%, голова – 17%, грудная клетка – 10%. Реже отмечались травмы органов брюшной полости – 3%. Тяжесть изолированной травмы по шкале ISS составляла менее 29 баллов у 15 (75%) больных, или равнялась этому, более 29 баллов – у 5 (25%) больных. На основе радиологических исследований (RTG, КТ, МРТ) выделено 2 типа повреждений позвоночника. Это переломы с преобладанием компрессии позвонков – отмечались у 45 (75%) больных и переломы с преобладанием клиновидной деформации позвонков – у 15 (25%) больных. МРТ позвоночника, произведенное 55 больным, выявило у всех компрессию нервных образований в позвоночном канале, а в 31 (56%) случае визуализированы сопутствующие компрессии изменения в виде очагов кровоизлияния, ишемии, ушиба и отека в спинном мозге. Эти повреждения характеризовались изменением интенсивности сигнала на МРТ в режимах Т1 и Т2. Неврологическое улучшение после операции декомпрессии спинного мозга и стабилизации позвоночника наблюдалось у 38 (63%) больных. В проведенных исследованиях не было выявлено достоверной зависимости между степенью деструкции костных структур позвоночника и наличием изменений в спинном мозге по данным МРТ. Получена зависимость между степенью повреждения спинного мозга (AIS), тяжестью сочетанной травмы (ISS) и имеющимися травматическими изменениями в спинном мозге на МРТ. Больший объем регресса неврологических симптомов имел место у больных с частичным поперечным повреждением спинного мозга, во некоторых случаях доходило до полного восстановления функций. В то же время симптомы полного поперечного повреждения спинного мозга регрессировали спорадично. В нашем материале получена корреляция между имеющимися изменениями в спинном мозге на МРТ в режимах Т1 и Т2 и результатом лечения. Проведенные исследования выявили также зависимость между ISS и результатом лечения.

ЦЕРЕБРОВАСКУЛЯРНАЯ ПАТОЛОГИЯ

НОВЫЕ ПОДХОДЫ В ХИРУРГИЧЕСКОМ ЛЕЧЕНИИ БОЛЬНЫХ С ГЕМОРРАГИЧЕСКИМ ИНСУЛЬТОМ

М.К. Агзамов
Кафедра нейрохирургии, Медицинская академия последипломного образования, Санкт-Петербург, Россия

Лечение больных с геморрагическим инсультом (ГИ) является актуальной проблемой нейрохирургии. Наиболее сложными и дискутабельными являются вопросы хирургического лечения ГИ. В последние годы все шире используют минимально инвазивные методы лечения пациентов с этой патологией.

Целью исследования был сравнительный анализ эффективности хирургического лечения больных с применением минимально инвазивного метода удаления внутримозговых гематом.

В период с 2005 по 2008 гг. обследовано 99 больных в возрасте от 41 до 76 лет. Мужчин было 67, женщин – 32. Основным этиологическим фактором заболевания была гипертоническая болезнь. Тяжесть состояния больных оценивали по шкале ком Глазго (ШКГ). Всем больным при поступлении и в динамике проводили КТ головного мозга.

В зависимости от вида хирургического вмешательства больные были разделены на 2 группы.

Первой группе, 48 человек, проводили открытое удаление гематом при помощи костно-пластических и резекционных трепанаций. С 15 баллами по ШКГ поступило 5, с 12-13 баллами - 16, с 9-12 баллами - 15, с 6-8 баллами –12 больных. С латеральными гематомами было 29 больных, с медиальными-1, со смешанными-12, с лобарными - 6. Объем гематомы до 40 см³ был у 4 больных, 41-60 см³– у 14, объем 61-90 см³– у 21, свыше 91 см³– у 9 больных.

Второй группе, 51 человек, проводили минимально инвазивное удаление внутримозговых гематом с применением нового устройства - воронкообразной канюли и трубок-расширителей мозговой ткани. Удаление внутримозговой гематомы осуществляли через трефинационное отверстие диаметром 2,5 см. После специальной разметки с использованием данных КТ при помощи трубок-расширителей воронкообразную канюлю вводили в полость и проводили удаление гематомы с использованием операционного микроскопа, микрохирургического инструментария и отсоса. С 15 баллами по ШКГ поступило 3, с 12-13 баллами - 16, с 9-12 баллами - 16, с 6-8 баллами –16 больных. С латеральными гематомами было 27 больных, с медиальными – 1 больной, со смешанными - 15, с лобарными – 8 больных. С объемом менее 40 см³ было 4 больных, 41-60 см³- 19, 61-90 см³- 17, свыше 91 см³- 11 больных.

Результаты лечения больных оценивали по показателю госпитальной летальности.

В 1 группе благоприятный исход отмечался в 52,1% случаях (25 человек), смертельный исход - в 47,9% (23 человек). Во 2 группе благоприятный исход был в 72,5% случаях (37 человек), смертельный исход - в 27,5% случаях (14 человек).

Результаты хирургического лечения показали, что уровень расстройства сознания и тяжесть состояния были определяющими в оценке тяжести и достоверно влияли на исход заболевания. Так, в 1 группе в ясном сознании и оглушении летальность составила 38,1%, в сопоре и коме – 55,6%, во 2 группе в ясном сознании и оглушении - 15,8%, в сопоре и коме - 34%.

Объем и в меньшей степени локализация также влияли на исход заболевания. В 1 группе с латеральными гематомами летальность была 51,7%, во 2 группе – 25,9%, с лобарными гематомами в 1 группе – 33,3%, во 2 группе-12,5%. Высокая летальность отмечалась у больных с медиальными и смешанными гематомами, в 1 группе 100% и 41,7% и во 2 группе 100% и 33,3% соответственно. С объемом менее 60 см³ летальность в 1 группе была 27,8%, выше 60 см³ – 54,6%, во 2 группе – объемом менее 60 см³ – 13,0%, выше 60 см³ – 39,3%.

Результаты лечения показали, что вид оперативного вмешательства определенно влиял на госпитальную летальность. Открытая краниотомия была необходима в случаях нарастания дислокационного синдрома.

Применение минимально инвазивного метода позволило значительно улучшить результаты лечения в основном за счет уменьшения послеоперационной летальности среди больных с латеральными и смешанными гематомами, составляющими основной контингент пациентов с геморрагическим инсультом. Разработанный минимально инвазивный способ удаления внутримозговых гематом позволяет его использовать во всех случаях, когда производится открытое удаление с минимальным риском нарастания отека и дислокации в послеоперационном периоде. Малотравматичность метода с применением воронкообразной канюли в сочетании с небольшой длительностью операции и возможностью отказа от сложных видов наркоза и продленной ИВЛ, позволяет расширить контингент больных и показания к хирургическому лечению.

КЛИНИЧЕСКИЙ ОПЫТ ПРИМЕНЕНИЯ СИМВАСТАТИНА У БОЛЬНЫХ С ГЕМОРРАГИЧЕСКИМ ИНСУЛЬТОМ

М.К. Агзамов, Н.Е. Иванова***
**Кафедра нейрохирургии, Медицинская академия последипломного образования,*
***Российский научно-исследовательский нейрохирургический институт*
им. проф. А.Л. Поленова, Санкт-Петербург, Россия

Цереброваскулярные заболевания представляют одну из наиболее актуальных проблем современной медицины. Одно из основных мест среди сосудистых заболеваний головного мозга занимает геморрагический инсульт (ГИ), характеризующийся высокой летальностью и инвалидизацией. Известно, что до 70-80% ГИ возникает на фоне артериальной гипертонии в сочетании с атеросклерозом. Метаболические нарушения, такие как дислипидемия, характерные для атеросклероза, воздействуют на важнейший барьерный орган – эндотелий, приводя к его дисфункции.

Установлено, что некоторые виды терапии оказывают отчетливое влияние на функциональное состояние эндотелия. Доказано, что статины могут оказывать корригирующее влияние на эндотелиальную дисфункцию. Данные крупномасштабных многоцентровых исследований (HPS, 4S, Care, LIPID) убедительно доказывают эффективность применения статинов у больных с сердечно-сосудистыми заболеваниями. Общий риск сердечно-сосудистых осложнений (инфаркт миокарда, инсульт) снизился среди принимавших статины на 24-50%. В литературе в основном имеются данные о применении липидкоррегирующих препаратов у больных с ИБС и ишемическим инсультом и лишь единичные сообщения об использовании статинов у больных с аневризматическим субарахноидальным кровоизлиянием.

Целью исследования был анализ результатов лечения больных с ГИ с применением симвастатина.

Обследовано 40 больных с гипертоническими внутримозговыми кровоизлияниями в возрасте от 41 до 74 лет. Мужчин было 26, женщин – 14. Больных со 2 стадией гипертонии было 12, с третьей -28. Латеральные и медиальные гематомы были у 36, лобарные- у 4 больных. Объем в среднем составил 16,3±3,7 см³.

Первая, контрольная группа, 22 человек, получала базисную терапию, включавшую нормализацию артериального давления, купирование психомоторного возбуждения, рвоты, гипертермии, обезвоживания, коррекцию нарушений дыхания и кровообращения, борьбу с отеком мозга, профилактику и лечение соматических осложнений, адекватное питание.

Вторая, исследуемая группа, 18 человек, в комплексе с базисной терапией получала симвастатин 20 мг в сутки в течение месяца.

Исследовали липидный спектр крови. Функциональное состояние эндотелия изучали по определению эндотелийзависимой вазодилатации плечевой артерии и уровню десквамированных циркулирующих эндотелиоцитов в периферической крови. Исходы заболевания определяли по модифицированной шкале Rankin.

Выявлено, что у больных с ГИ имеются нарушения липидного обмена и признаки дисфункции эндотелия, проявляющиеся в снижение эндотелийзависимой вазодилатации плечевой артерии и увеличением циркулирующих в крови десквамированных эндотелиальных клеток.

Применение симвастатина через месяц у большинства больных нормализует уровень холестерина и его фракций, улучшает функциональное состояние эндотелия. Улучшение функции эндотелия может объясняться как нормализацией липидного спектра крови, в основном, за счёт снижения концентрации атерогенной фракции липопротеидов низкой плотности, так и за счёт плеотропных эффектов, а именно улучшением продукции оксида азота эндотелием, то есть восстановления баланса между вазодилатирующими и вазоконстрикторными медиаторами, и ангиопротекторным эффектом на сосудистую стенку.

У больных 2 группы отмечено снижение доли неблагоприятного исхода (4-5 уровень инвалидизации по шкале Rankin и смертельный исход) на 19%.

РЕЗУЛЬТАТЫ ХИРУРГИЧЕСКОГО ЛЕЧЕНИЯ АРТЕРИОВЕНОЗНЫХ МАЛЬФОРМАЦИЙ В БЛИЖАЙШЕМ И ОТДАЛЕННОМ ПОСЛЕОПЕРАЦИОННОМ ПЕРИОДАХ

С.К. Акшулаков, Е.Т. Махамбетов, Ф.Х. Смагулов, М.С. Бердиходжаев
Республиканский научный центр нейрохирургии, Астана, Казахстан

Изучены ближайшие и отдаленные результаты хирургического лечения 21 пациента с артериовенозными мальформациями головного мозга. Возраст пациентов от 16 до 53 лет. Мужчин 12, женщин 9 пациентов. Сроки катамнеза составили от 3 месяцев до 7 лет, в среднем 2,7 лет. Клиническая симптоматика была представлена кровоизлиянием в анамнезе у 9 (43%) пациентов и судорожным синдромом у 15 (71%) пациентов. По классификации Спетцлер-Мартин АВМ распределились в следующем процентном соотношении: 1 степень – 1 (4,8%), 2 степень – 17 (81%), 3 степень – 2 (9,5%), 4 степень – 1 (4,8%), 5 степень – 0. У 19 пациентов была произведена тотальная резекция АВМ, в 2 случаях произведено клипирование основного афферента АВМ.

Послеоперационные осложнения в виде развития неврологического дефицита развились у 5 (24%) пациентов, у 2 (9,5%) пациентов имели стойкий характер. Преходящий или стойкий неврологический дефицит возникал в случаях расположения АВМ в функциональных зонах головного мозга (моторная область, зона Брока). Летальных случаев в послеоперационном периоде не отмечено. Из 15 пациентов, у которых имел место судорожный синдром, в послеоперационном периоде у 7 (46%) отмечен полный медикаментозный контроль судорожных приступов. У 5 (33%) отмечено урежение частоты судорожных приступов, у 3 (20%) отмечено сохранение или учащение прежней частоты судорожных приступов.

Вывод: Микрохирургическая резекция артериовенозных мальформаций головного мозга является достаточной эффективной методикой лечения судорожного синдрома и профилактики внутричерепных кровоизлияний.

ХИРУРГИЧЕСКОЕ ЛЕЧЕНИЕ КАВЕРНОЗНЫХ АНГИОМ ГОЛОВНОГО МОЗГА

С.К. Акшулаков, Е.Т. Махамбетов, Ф.Х. Смагулов, М.С. Бердиходжаев, И.М. Есмуханов
Республиканский научный центр нейрохирургии, Астана, Казахстан

Кавернозные ангиомы представляют собой наиболее часто встречаемые сосудистые новообразования головного мозга, которые могут выявляться в любом возрасте, как случайные находки или быть причиной серьёзных неврологических нарушений. Кавернозные ангиомы состоят из патологических полостей, разделённых перегородками и заполненных кровью. Они могут располагаться в любой части мозга, преимущественно в полушариях, но могут так же локализоваться области ствола мозга, базальных ганглиев или мозолистого тела.

Материалы и методы исследования: Основным методом диагностики являлась МРТ головного мозга. Диагностировались ангиомы после кровоизлияний 6 случаев, эпилептических приступов 14 случаев, болевого синдрома 1 случай.

С 2008 по 2009г в отделе сосудистой и функциональной нейрохирургии АО «РНЦНХ» выполнена 21 операция по поводу удаления кавернозных ангиом головного мозга (8 мужчин, 13 женщин), 2 больных не оперировались. Возраст больных варьировал от 20 до 70 лет. У одного больного были множественные каверномы головного мозга. У 5 больных каверномы локализовались в стволе головного мозга. У остальных больных была полушарная локализация каверном. Показанием к операции являлись: эпилептические припадки, плохо поддающиеся противосудорожной терапии, профилактика повторных кровоизлияний.

В 5 случаях использовалась нейронавигация с помощью установки Medtronik Stealth Station Treon: при локализации каверном в глубине полушарий мозга - 4, стволе мозга – 1. В трёх случаях использовалась УЗИ навигация. Летальности в послеоперационном периоде не было. До и после операции всем больным производились МРТ исследования, с клиникой эписиндрома ЭЭГ.

При изучении катамнеза больных в сроки от 3 до 11 месяцев, у 9 из 14 больных уменьшилась частота судорожных приступов. У 3 больных в течении 6-8 месяцев эпиприступов не наблюдается. У 1 больного приступы возобновились через 2 месяца после операции (резкая отмена противосудорожных препаратов). При операциях после кровоизлияний, рецидива кровоизлияний не отмечено.

Вывод: Хирургическое удаление является основным методом лечения симптоматических кавернозных ангиом.

ЦЕРЕБРОВАСКУЛЯРНОЕ СОПРЯЖЕНИЕ У БОЛЬНЫХ С ГИДРОЦЕФАЛИЕЙ

*Б.С. Бодыкова, **В.А. Хачатрян, **И.А. Саввина, **К.А. Самочерных,
**Д.А. Симонян, **А.В. Ким, **Ю.А. Атисков, **К.И. Себелев,
*М.Р. Рабандияров
*Республиканский научный центр нейрохирургии, Астана, Казахстан
**ФГУ РНХИ им. проф. А.Л. Поленова, Санкт-Петербург, Россия

Одним из основных патогенетических механизмов, обусловливающих возникновение клинических проявлений и развитие декомпенсации у больных гидроцефалией, является снижение перфузионного давления мозга. Механизмы регуляции цереброваскулярного сопряжения у больных гидроцефалией, однако, изучены недостаточно.

Цель работы: Изучить взаимосвязь между гемодинамикой и гидроцефально-гипертензионным синдромом у больных гидроцефалией различного генеза.

Материал и методы: У 362 пациентов в возрасте от 1 мес. до 54 лет изучены параметры ликворного давления в боковых желудочках, скорость продукции и сопротивление резорбции СМЖ, кефаловентрикулярные коэффициенты, артериальное давление в лучевой или сонной артериях, венозное давление в синусах твердой мозговой оболочки, скорость мозгового кровотока. Произведился мониторинг ВЧД, инфузионно-ликворные тесты, мониторинг артериального и венозного давления, КТ, МРТ-вентрикулометрия, УЗИ-вентрикулометрия, ТКДГ-мониторинг, ЭЭГ-мониторинг, клинико-нейропсихологическое исследование.

Результаты: Декомпенсированная гидроцефалия отмечена у 96,6% больных, ликворная гипертензия – 84,5%, внутренняя выраженная гидроцефалия – 90,7%. Увеличение внутричерепного давления при нагрузочном тесте сопровождалась параллельным увеличением артериального давления в 1/4 случаев, с ускорением мозгового кровотока – у 2/3 больных гидроцефалией. В 2/3 наблюдений на фоне ликворной гипертензии отмечено стойкое, значительное снижение перфузионного давления мозга. Увеличение ликворного давления сопровождалось у 2/3 пациентов повышением венозного давления в системе «верхний сагиттальный синус – сигмовидный синус» и лишь у 1/10 части больных при этом отмечен подъем давления в яремной вене.

Допплерографическое обследование больных гидроцефалией до и после ликворошунтирующих операций выявляет отчетливую нормализацию скоростных показателей мозгового кровотока в группе больных с положительным исходом лечения. Окклюзия шунта, сопровождающаяся рецидивом проявлений гидроцефалии, сочеталась увеличением сосудистого сопротивления.

Таким образом, для больных с гипертензионной гидроцефалией на фоне ликворной гипертензии имеет место хроническая ишемия мозга. Адекватная коррекция гидроцефалии приводит к нормализации перфузии мозга. Клинико-допплерографический мониторинг позволяет оценить адекватность коррекции гидроцефалии и диагностировать окклюзию шунта.

РОЛЬ КТ-АГ С ОБЪЕМНОЙ РЕКОНСТРУКЦИЕЙ В ПЛАНИРОВАНИИ «KEYHOLE» ХИРУРГИИ ИНТРАКРАНИАЛЬНЫХ АНЕВРИЗМ

И.В. Гладков, Б.А. Аминжанов, М.И. Бурнашев
Республиканский Научный Центр Нейрохирургии, Ташкент, Узбекистан

Небольшие размеры операционного поля в «keyhole» хирургии аневризм предполагают под собой тщательное дооперационное планирование вмешательства, что невозможно без четкого понимания хирургом трехмерной пространственной анатомии комплекса аневризмы, несущих артерий и костных структур основания черепа. Вообще, что мы понимаем под планированием? Это точное представление хирургом пространственной анатомии области интереса. В принципе планирование не является этапом диагностики, планирование это этап хирургии, базирующийся на диагностике. Тщательное планирование вмешательства необходимо для выбора адекватного доступа, который представляет собой не только трепанацию черепа, а все манипуляции от разреза кожи до препаровки шейки аневризмы. Также планирование необходимо для прогнозирования возникновения возможных интраоперационных осложнений, таких, как разрыв аневризматического мешка стенозирование клипсом несущего сосуда и попадание в зону клипирования перфорантных артерий. Для диагностики и последующего планирования мы применяем весь спектр доступных диагностических методик - КТ, МРТ, транскраниальная допплерография, МР-АГ, АГ, КТ-АГ. С декабря 2008 года предложен алгоритм многокомпонентного ангиографического обследования пациентов с интракраниальными аневризмами. Всего с использованием данного алгоритма обследован 31 пациент.

В качестве скринингового метода на амбулаторном этапе всей серии больных проводили магнитно-резонансную томографию в режимах TW1, TW2, TOF с MIP реконструкцией. На основании результатов томографии устанавливали факт наличия аневризмы (или аневризм) того или иного артериального ствола, очагов геморрагии или ишемии мозга.

На стационарном этапе выполняли цифровую субтракционную ангиографию для уточнения формы и размера аневризматического мешка, определяли наличие дочерних выпячиваний, признаков пристеночного тромбирования. Оценивали состояние сосудистых стенок ветвей третьего и четвертого порядков. На основании полученных данных принимали решение о выборе эндоваскулярного или прямого оперативного способа лечения. Во многих случаях этого объема информации было достаточно.

В серии из 7 пациентов, имевших одиночные аневризмы артерий передних отделов Вилизиева круга, при дальнейшем планировании оперативного лечения использовали КТ-АГ с последующей объемной реконструкцией изображения.

Хочется отметить, что, наличие в клинике возможности проведения именно многокомпонентного, комплексного ангиографического обследования, наряду с современными оптическими системами, инструментарием, позволяет оказывать более качественную помощь больным с аневризмами на хирургическом этапе. Наиболее интересным аспектом планирования, по нашему мнению, является КТ-АГ с объемной реконструкцией изображения.

При анализе объемных КТ-ангиограмм мы оценивали:

1. Локализацию аневризмы.
2. Направление аневризматического мешка, его геометрию.
3. Наличие клипируемого варианта шейки аневризмы.
4. Взаимоотношение аневризмы с несущим сосудом и его ветвями.
5. Взаимоотношение аневризмы с костными структурами основания черепа.
6. Варианты строения и трехмерную анатомию интракраниальных сосудов аневризмы, в том числе, из предполагаемого положения головы пациента на операционном столе, с позиции доступа.

С помощью данной нейровизуалиционой методики было прооперировано 7 больных. Пациенты этой серии наблюдений были прооперированы птериональным доступом. Все аневризмы были клипированы.

СЛУЧАЙ АНЕСТЕЗИОЛОГИЧЕСКОГО ОБЕСПЕЧЕНИЯ СИМУЛЬТАНТНОЙ ОПЕРАЦИИ УДАЛЕНИЯ ГЕМАТОМЫ ГОЛОВНОГО МОЗГА С РЕЗЕКЦИЕЙ АВМ И КЕСАРЕВА СЕЧЕНИЯ

А.Ш.Жумадилов, А.З.Нурпеисов, М.А.Нурдинов
Республиканский научный центр нейрохирургии, Астана, Казахстан

Больная У.23 лет., вес 60 кг. поступила в родильный дом г.Астана с диагнозом: беременность 35 недель, эклампсия? Правосторонняя гемиплегия. Уровень сознания 7-8 баллов по шкале Глазго. Со слов родственников беременность протекала нормально, среди полного здоровья больная упала дома, потеряла сознание и каретой скорой помощи была доставлена в родильный дом. После консультации нейрохирургом больная была переведена в нейрохирургический центр, где было произведено компьютерная томография (КТ) головного мозга. На КТ выявлена артериовенозная мальформация (АВМ) с внутримозговой гематомой в левой теменной области. Консилиум врачей в составе нейрохирургов, акушер-гинекологов и анестезиологов-реаниматологов решил провести экстренную сочетанную операцию: удаление внутримозговой гематомы с иссечением АВМ и кесарева сечение двумя бригадами.

Методы исследования: интраоперационно проводился мониторинг гемодинамики (инв. АД, ЧСС, ЭКГ, SpO2) с помощью монитора Nihon Kohden, Япония. Параметры вентиляции поддерживали на уровне PaCO2 – 32-35 mm.Hg, FiO2 – 0,5, PaO2 – 210 mm.Hg с помощью аппарата Primus (Draeger, Германия). Метод анестезии: индукция – до извлечения плода - рекофол - 2,5 мг/кг., затем фентанил 2,5 мкг/кг болюсно; с целью поддержания анестезии - фентанил 1,5 мкг/кг/час, рекофол 7 мг/кг/час. Инфузионная терапия составила - NaCl 0,9% 4 мл/кг/час. Длительность операции составила 365 минут. Интраоперационная гемодинамика была стабильной.

Послеоперационный период протекал тяжело. В течение недели после операции проводилась нейровегетативная защита (фентанил, мидазолам), антибактериальная терапия, нутритивная поддержка, инфузионно-трансфузионная терапия, вспомогательная вентиляция в режиме BIPAPassist, симпоматическая терапия. Через неделю медикаментозная седация прекращена. Больная пришла в сознание. В раннем послеоперационном периоде у больной отмечался правосторонний гемипарез и моторная афазия с последующим полным регрессом в процессе послеоперационной реабилитации. На контрольной ангиографии: интрацеребральные сосуды без патологии. Больная была выписана на 25 сутки после операции на дальнейшее лечение и наблюдение по месту жительства у невропатолога. Ребенок выписан на 7 сутки после операции кесарева сечение в удовлетворительном состоянии.

АНАЛГОСЕДАЦИЯ БОЛЬНЫХ С НЕТРАВМАТИЧЕСКИМИ ВНУТРИЧЕРЕПНЫМИ КРОВОИЗЛИЯНИЯМИ

А.Ш. Жумадилов, М.А. Нурдинов, А.К. Амиржанова, С.Д. Карибай, Е.Т. Махамбетов, К.М. Молдахметова
Республиканский научный центр нейрохирургии, Астана, Казахстан

Все пациенты, находящиеся в критическом состоянии, имеют право на адекватную аналгезию и лечение болевого синдрома. Снижение гормональных и метаболических реакций на стресс, уменьшение внезапных изменений сознания, улучшение адаптации к ИВЛ, нормализация частоты повышения внутричерепного давления (ВЧД), сокращение использования нейромышечных блокаторов достигается с помощью адекватного уровня аналгезии-седации-амнезии. Такая терапия получила в последнее время название аналгоседация.

Целью нашего исследования является разработка технологии адекватного обезболивания и седации больных, находящихся в бессознательном состоянии с нетравматическими внутричерепными кровоизлияниями.

Материалы и методы: Нами обследовано 26 больных в остром периоде (по Hunt-Hess 4-5ст) субарахноидально–паренхиматозных и субарахноидально-вентрикулярных кровоизлияний нетравматического генеза. Больные были разделены на три группы. Первая (n=11) получала аналгетик фентанил и седативный компонент мидазолам болюсом по возникшим клиническим показаниям. Во второй группе (n=8) фентанил вводился с дозы насыщения 3мкг/кг до достижения эффекта с последующим введением от 0,2 до 0,4мкг/кг/ч и мидазолама от 0,15 до 0,45 мг/кг/ч методом постоянной инфузии. Третьей группе (n=7) фентанил вводился в указанной выше дозе с последующим введением пропофола от 2 до 3,5 мг/кг/ч. В точках измерения (исходно 1 час после фентанила, 1час после начала седации и через 6часов на фоне достигнутой седации) контролировались показатели среднего артериального давления (САД) инвазивным методом, частота сердечных сокращений (ЧСС), частота дыхания (ЧД), МОД, раО2, раСО2, pH, гликемия, ВЧД (n=4), степень адаптации с респиратором по шкале Adams (1987).

Результаты: У больных всех трех групп на 2-м и 3-м этапах применения аналгоседации удалось достичь нормализации показателей среднего артериального давления (с 124+21,5 до 97,3+12,7мм.рт.ст. при $p<0.05$), ЧСС (с 123+29,1 до 78+15 в мин при $p<0.05$), РаСО2 (с 29,48+3,7 до 37,4+2,8 мм.рт.ст. при $p<0,05$), ВЧД (с 28,3+4,9 до 19,2+3,1). На 4-м этапе в первой группе наблюдалось возвращение показателей к исходным значениям (РаСО2 - 29,67+3,2 мм.рт.ст., ВЧД - 27,2+3,3 мм.рт.ст.). Показатели второй и третьей групп оставались стабильными (рСО2 во второй группе 37,5+2,1, в третьей - 37,9+4,4 мм.рт.ст. при $p<0,05$, ВЧД-19,6+2,2). После постепенного прекращения аналгоседации для окончательной оценки уровня сознания во второй группе требовалось 36-48 часов, в третьей группе 12-24 часа. Отмечалось ажитация у трех пациентов второй группы.

Выводы: У больных в бессознательном состоянии с тяжелыми нетравматическими внутричерепными кровоизлияниями аналгоседацию необходимо проводить в непрерывном режиме и под контролем гемодинамики. Для более быстрой оценки уровня сознания показаны компоненты аналгоседации короткого действия.

ПЕРВЫЙ ОПЫТ АНЕСТЕЗИОЛОГИЧЕСКОГО ОБЕСПЕЧЕНИЯ ПРИ РЕНГЕНЭНДОВАСКУЛЯРНЫХ ОПЕРАЦИЯХ ПО ПОВОДУ АНЕВРИЗМ И АРТЕРИО-ВЕНОЗНЫХ МАЛЬФОРМАЦИЙ СОСУДОВ ГОЛОВНОГО МОЗГА

А.Ш.Жумадилов, А.З.Нурпеисов
Республиканский научный центр нейрохирургии, Астана, Казахстан

Операции по поводу аневризм и мальформаций сосудов головного мозга проводятся как у новорожденных, так и пожилых пациентов с широким диапазоном сопутствующей патологии и различной тяжестью основного заболевания. Несмотря на это, принципы и задачи анестезиологического пособия весьма схожи. Прежде всего, это поддержание адекватного мозгового кровообращения, оптимального перфузионного давления мозга (ПДМ), уменьшение риска кровотечения и кровоизлияний, предупреждение гиперперфузии мозга. Замедленное пробуждение у этих больных делает невозможным проведение раннего неврологического обследования, затрудняет диагностику возможных нарушений, приводит к потере времени и снижает шанс на полное восстановление неврологических функций.

Материалы и методы: В Республиканском научном центре нейрохирургии проведен показательный мастер-класс профессором Ш.Маймоном из Израиля двум пациентам с артерио-венозной мальформацией правой лобной доли и правой височно-затылочной области и одной пациентке с аневризмой кавернозного отдела левой внутренней сонной артерии. Произведены следующие операции:

Б-ой Ж. 40 лет – ренгенэндоваскулярная эмболизация артерио-венозной мальформаци правой лобной доли;

Б-ая Х. 17 лет – ренгенэндоваскулярная эмболизация артерио-венозной мальформации височно-затылочной доли справа;

Б-ая Х. 48 лет – ренгенэндоваскулярная окклюзия гигантской аневризмы кавернозного отдела левой внутренней сонной артерии спиралями.

Во время анестезии проводился стандартный мониторинг центральной гемодинамики с помощью монитора “Nihon Kohden”, Япония. Для проведения ингаляционного наркоза и искусственной вентиляции легких (ИВЛ) использовали наркозно-дыхательный аппарат «Primus» (Drager, Germany). ИВЛ проводилась в режиме нормовентиляции, под контролем газового состава крови воздушно-кислородной смесью с мониторингом герметичности дыхательного контура, пикового давления, FiO2 и ETCO2. Всем пациентам проведены многокомпонентная анестезия с использованием газового анестетика изофлюрана в условиях ИВЛ. Индукция анестезии производилась диприваном. Миоплегию осуществляли введением недеполяризующего миорелаксанта ардуана.

Результаты: Длительность операций составила от 4 часов до 6 часов. Во время операции гемодинамика у всех пациентов была стабильной. Пробуждение всех больных было на операционном столе по окончании операции. После восстановления адекватного самостоятельного дыхания больные были экстубированы. В сознании, с адекватным самостоятельным дыханием и стабильной гемодинамикой больные были переведены в палату. Послеоперационный период протекал гладко и на 3-е сутки больные были выписаны по месту жительства.

Заключение: Проведение ренгенэндоваскулярных операций на сосудах головного мозга в условиях общей анестезии и ИВЛ с использованием газовых анестетиков, в частности изофлюрана, обеспечивает безопасность пациента во время проведения нейрохирургических манипуляций, стабильность гемодинамических показателей, обеспечивает быстрое пробуждение пациентов после операции для проведения раннего полноценного неврологического обследования.

ПОКАЗАТЕЛИ ЦЕРЕБРАЛЬНОЙ ГЕМОДИНАМИКИ У БОЛЬНЫХ С АТЕРОСКЛЕРОТИЧЕСКИМИ ПОРАЖЕНИЯМИ АРТЕРИЙ В СОЧЕТАНИИ С АРТЕРИАЛЬНОЙ ГИПЕРТОНИЕЙ

Ж.Ш. Жумадилов, А.Ж. Бекбосынов, А.К.Акижанов
Павлодарский филиал Государственного медицинского университета Семей, Казахстан

Патогенетические связи артериальной гипертонии с атеросклерозом артерий различной локализации обуславливают высокую частоту одновременного выявления гипертонии и атеросклероза церебральных сосудов.

Артериальная гипертония вызывает поражение всех звеньев кровообращения. Поскольку гипертония способствует прогрессированию атеросклеротических процессов в крупных артериях, образованию их патологических деформаций и извитостей, а также прогрессированию различной патологии сердца, приводящей к его функциональной недостаточности, весь этот комплекс изменений способствует углублению хронической ишемии мозга, развитию острых нарушений мозгового кровообращения.

Цель исследования: Определить некоторые особенности церебральной гемодинамики у больных с сочетанием артериальной гипертонии и атеросклероза экстра- и интракраниальных артерий.

Материалы и методы: Обследованы 40 больных основной группы. В ее состав включены 22 женщины и 18 мужчин в возрасте от 47 до 70 лет (средний возраст – 60,3±1,9 года).

Сочетание артериальной гипертонии и атеросклеротических поражений церебральных артерий установлено на основании комплекса клинико-инструментальных и лабораторных исследования, включающего анализ анамнеза и показателей артериального давления (повторные суточные мониторирования), ультразвуковое исследование состояния церебрального кровотока, пробы на маркеры атеросклероза.

Контрольную группу составили 40 лиц аналогичного возрастно-полового состава (подобранных по принципу «случай-контроль»), не страдающих артериальной гипертензией и клинически манифестированным атеросклерозом церебральных и коронарных сосудов.

Состояние церебральной гемодинамики определяли по результатам транскраниальной ультразвуковой допплерографии (ТКУЗДГ) на аппарате Aloka-5000. Оценивались следующие параметры: А – максимальная систолическая скорость кровотока, В – конечная диастолическая скорость кровотока, М – средняя скорость кровотока, RI – индекс резистентности, PI – пульсовый индекс и индекс межполушарной асимметрии (ИМПА).

Результаты исследования: Изменения МАГ, выявленные при дуплексном сканировании, были представлены различными деформациями (изгибы, извитости внутренней сонной артерии у (77,5±6,6)% больных). Наличие атеросклеротических поражений во всех случаях исследования определялось подбором пациентов в основную группу. (41,4±9,1%). Плоские атеросклеротические бляшки выявлялись у (45,0±7,9)% больных, стенозирующие изменения – у (55,0±7,9)% пациентов.

По данным транскраниальной ультразвуковой допплерографии у больных основной группы наблюдалось достоверное увеличение пиковой систолической скорости кровотока по всем трем исследованным артериям.

Так, в ПМА степень превышения максимальной скорости в систолу достигала 39,5%, в СМА – 41,4% и в ЗМА – 30,6% ($p<0,05$ во всех случаях). В то же время, минимальная диастолическая скорость имела превышение только в одном случае (средняя по ЗМА, на 28,8%, $p<0,05$).

Достоверное превышение средней скорости кровотока было выявлено во всех артериях (на 30,3%, 35,2% и 30,0% соответственно, $p<0,05$ во всех случаях).

Одновременно с ростом скоростных показателей мозгового кровотока у обследованных больных увеличивался индекс резистентности (на 29,7% - по передней, 25,8% - средней и 34,1% - задней мозговой артериям, $p<0,05$ во всех случаях).

Пульсационный индекс также имел значительное превышение у обследованных больных в сравнении с контрольной группой. По передней мозговой артерии степень такового превышения составила 53,5%, средней – 60,8% и задней – 50,0% ($p<0,05$; $p<0,01$; $p<0,05$ соответственно).

Наконец, у обследованных больных наблюдалась значительная межполушарная асимметрия магистрального кровотока. Степень превышения ИМПА в основной группе над показателями контроля была высокодостоверной по всем исследованным артериям, и достигала 94,7% - в ПМА, 112,9% - в СМА и 150,5% ($p<0,01$ во всех случаях).

Таким образом, при сочетании артериальной гипертонии и атеросклероза интра- и экстракраниальных артерий наблюдалось достоверное повышение максимальной систолической и средней линейной скорости кровотока в передней, средней и задней мозговых артериях без существенного превышения диастолической скорости.

Отмечалось достоверное повышение пульсационного индекса и индекса резистентности, наиболее выраженное в средней мозговой артерии, отмечается асимметрия церебрального кровотока, не компенсируемая имеющимися механизмами взаимосвязи системы артериального кровоснабжения головного мозга.

НЕТРАВМАТИЧЕСКИЕ ЦЕРЕБРОВАСКУЛЯРНЫЕ РАССТРОЙСТВА У ДЕТЕЙ

Р.Б. Исаева, Н.А. Дьяченко, К.А. Пушкарев, Б.Н. Надиров
ГККП "ДГКБ№1", Алматы, Казахстан

По материалам ГККП «ДГКБ№ 1» в последние годы в городе Алматы отмечается рост сосудистых заболеваний головного мозга и становятся одной из важнейших проблем общественного здравоохранения, так как наносят огромный ущерб обществу, являясь наиболее частой причиной утраты трудоспособности и инвалидизации населения.

По данным опубликованного доклада ВОЗ "Всемирная статистика здравоохранения 2008" 19 мая 2008 года в Женеве, вопросам цереброваскулярных расстройств (ЦВР) среди взрослого населения уделяется самое пристальное внимание, между тем указанные заболевания в детском возрасте не являются редкостью и требуют тщательного изучения.

Так, количество зарегистрированных инсультов у детей первого года жизни аналогично количеству этой же патологии у взрослых в возрасте от 50 до 60 лет, а различные нарушения функций центральной нервной системы, достаточно часто обусловлено поражением головного мозга в перинатальном периоде.

На Международной Конференции по инсульту в Сан-Диего (Калифорния), которая состоялась в январе 2009 года, организованной Американской Ассоциацией Инсульта (ААИ) были представлены статистические данные ВОЗ, которые показывают, что средняя заболеваемость детским инсультом в мире составляет около 7,8 случая на 100 тыс. детского населения, в возрасте от 1 месяца до 18 лет.

Проведен ретроспективный экспертный анализ историй болезней 279 детей в возрасте от 0 до 14 лет, с диагнозом острое нарушение мозгового кровообращения (ОНМК), которые находились на стационарном лечении в отделениях реанимации, интенсивной терапии и анестезиологии (ОРИТА) и нейрохирургии, в ДГКБ№1 г.Алматы, с 1999 по 2008 год. Изучению подлежали все случаи нетравматического геморрагического инсульта у детей.

В «Международной статистической классификации болезней и проблем, связанных со здоровьем» 10-го пересмотра (МКБ-10), опубликованной ВОЗ, геморрагические инсульты представлены в классе IX, "Болезни системы кровообращения", в блоках I60 – I64 "Цереброваскулярные болезни".

По результатам исследования архивных материалов были получены результаты формирования инсультов по их видам, согласно МКБ-10, не учитывался только класс I63 - инфаркт мозга, так как данный вид ЦВР был травматического генеза.

Результат анализа по распределению детей с ЦВР, в зависимости от различных видов геморрагических инсультов показал, что внутримозговые кровоизлияния составляют 35,1% (98 случаев); субарахноидальные кровоизлияния 31,9% (89); инфаркт, не уточненный как кровоизлияние или инфаркт был выявлен у 22,9% (64), другие нетравматические кровоизлияния 10,3 % (28).

Общая летальность при ЦВР составила 23,7% (66 детей) из которых: смерть от внутримозговых кровоизлияний наблюдалась у 43,9% (29), от субарахноидальных кровоизлияний – 36,4% (24); от инфаркта, не уточненного как кровоизлияние или инфаркт – 12,1% (8), другие нетравматические внутримозговые кровоизлияние составили – 7,6% (5).

Анализ распределения детей с диагнозом ЦВР в зависимости от паспортного возраста показал, что основным контингентом на формирование данной патологии явился возраст одного месяца жизни, что составило - 60,6% (169 больных), то следующим этапом было изучение распределение этого контингента в зависимости от различных видов геморрагических инсультов согласно классификации МКБ-10.

Внутримозговые кровоизлияния выявлены у 40,2% (68 больных); субарахноидальные кровоизлияния составили 34,9% (59); инфаркт, не уточненный как кровоизлияние или инфаркт диагностирован у 11,9% (20), другие нетравматические кровоизлияния 13% (22).

Общая летальность в этой группе больных составила 38,5% (65 детей) из которых: смерть от субарахноидальных кровоизлияний у 43,1% (28), от внутримозговых кровоизлияний наблюдалась – 41,5% (27); от инфаркта, не уточненного как кровоизлияние или инфаркт – 9,2% (6), другие нетравматические внутримозговые кровоизлияние составили – 6,2% (4).

Таким образом, нетравматические цереброваскулярные расстройства у детей представляют серьёзную проблему общественного здравоохранения, требующую дальнейшего изучения причин их возникновения и отработки методики оказания качественной медицинской помощи.

АНАЛИЗ ХИРУРГИЧЕСКОГО ЛЕЧЕНИЯ ГЕМОРРАГИЧЕСКОГО ИНСУЛЬТА

В.У. Кенжебаев, М.З. Уразжанов, О.Е. Агапов, М.К. Баймукашев, Д.Ю. Чернов
Западно-Казахстанский государственный медицинский университет имени Марата Оспанова, Актобе, Казахстан

Актуальность: Частота инсульта колеблется от 460 до 560 случаев на 100000 населения. В крупнейших городах ситуация с данным видом патологии крайне неблагоприятная. В Санкт–Петербурге, например, частота инсульта в 2007 году составила 528 случаев на 100000 населения, при этом летальность при геморрагическом инсульте в том же году равнялась 39%.

Кровоизлияние в мозг может произойти при разрыве сосуда у людей, страдающих гипертонической болезнью и атеросклерозом, геморрагическим диатезом, одиночными и множественными аневризмами сосудов головного мозга, обусловленные врожденной неполноценностью артерий, коарктацией аорты (выраженные склеротические изменения сосудистых стенок с последующим образованием аневризм). В 80-85% наблюдений аневризмы локализуются в системе внутренних сонных и 15% - в системе позвоночных и основной артерий, также при геморрагических диатезах.

Геморрагический инсульт в 60-75% случаев приводит к смерти больных. Характеризуется апоплектиформным развитием заболевания с потерей сознания и быстрым переходом в коматозное состояние. Дыхание больных становится хриплым, появляется рвота. Кожные покровы лица багрово-синюшной окраски, повышается температура тела. Зрачок на стороне полушарного кровоизлияния значительно расширяется, исчезает реакция на свет, появляются "плавающие" или маятникообразные движения глазных яблок, а также отведение глаз и поворот головы в сторону очага.

На противоположной кровоизлиянию стороне обнаруживаются гемиплегия с повышением сухожильных и периостальных рефлексов в первые часы заболевания. Очаговые симптомы зависят от обширности и расположения гематомы, тем более что по мере сдавления ствола головного мозга появляются нистагм, расстройство сердечно-сосудистой деятельности и дыхания.

Кровоизлияние в мозжечок проявляется головокружением, резким болевым синдромом в области затылка и мышц плечевого пояса, тошнотой, рвотой, гипотонией и нарушением координации. По мере ухудшения состояния отмечают различное положение глазных яблок в вертикальной плоскости (симптом Гертвига-Мажанди), менингеальные симптомы, нистагм, нарушение дыхания и сердечной деятельности.

Цель исследования: улучшение результатов лечения больных с острым геморрагическим инсультом путем оперативного удаления очага кровоизлияния, а точнее удаление сгустков крови внутримозговой гематомы.

Материал и методы исследования: Результаты оперативного лечения геморрагического инсульта изучены на 30 больных. Возраст больных колебался от 45 до 60 лет. Диагноз устанавливался на основании данных анамнеза, неврологического статуса, результатов исследования КТ – МРТ головного мозга.

Больные были разделены на 2 группы: 15 больных получавших консервативное лечение и 15 больных, которым было проведено оперативное лечение – декомпрессивная трепанация черепа, удаление внутримозговых гематом вследствие происшедшего геморрагического инсульта. Исследуемые группы были разделены по возрасту, по уровню утраты сознания (оглушение, сопор, кома), по топической локализации очага. Основная группа 15 больных получали традиционную консервативную терапию. В контрольную исследуемую группу включены 15 больных, которым проводилось оперативное лечение. Для исследования состояния больных изучали неврологический статус: восстановление уровня сознания, восстановление гемисимптоматики, а так же топическое расположение гематомы на КТ и МРТ сканах.

В исследуемой контрольной группе 15 больным на 1-3 сутки с момента заболевания произведена операция: декомпрессивная трепанация черепа удаление внутримозговых кровоизлияний. Исследовали неврологический статус, динамику КТ,- МРТ сканов головного мозга на 1-е, 3-е, 7-е сутки.

Результаты исследования и их обсуждение: В контрольной исследуемой группе сравнения в первые сутки после операции отмечалось прояснение уровня сознания больные с сопором, комой до оглушения, что выражалось адекватной реакцией на болевые раздражения. Выполняли простейшие односложные команды (открыть рот, повернуть голову в стороны, открыть-закрыть

глаза). На КТ и МРТ сканах определялась зона кровоизлияния не большие участки оставшейся крови после операции.

На 3 сутки симптомы восстановления сознания до – ясного. Осмысленный взгляд. Возможен контакт, появилась связанная речь. Отмечают отсутствие головной боли, которые были до операции. Активно двигают рукой, ногой не в паретичной половине. КТ и МРТ сканах определялась зона кровоизлияния и не большие участки оставшейся крови.

На 7 сутки в исследуемой группе отмечалось по сравнению с основной, где проводилось консервативное лечение еще более выраженные положительные изменения. Сознание ясное, ориентация во внешней среде и времени правильная. Контакт полный. Головная боль не беспокоит. Гемисимптоматика восстановлена до 3-4 баллов. КТ и МРТ сканах определялась зона кровоизлияния без остатков сгустков крови.

Заключение: Таким образом, операцию следует проводить в 1 - 3 день от начала заболевания, возраст наиболее благоприятный 45 – 55 лет. Хирургическому лечению кровоизлияний в мозг подлежат, в первую очередь, больные с латеральным расположением гематомы.

ЭНДОВАСКУЛЯРНАЯ ЭМБОЛИЗАЦИЯ АРТЕРИОВЕНОЗНЫХ МАЛЬФОРМАЦИЙ ГОЛОВНОГО МОЗГА. ПРЕДВАРИТЕЛЬНЫЕ РЕЗУЛЬТАТЫ ЛЕЧЕНИЯ

Е.Т. Махамбетов, Ф.Х. Смагулов, М.С. Бердиходжаев, Ш. Маймон
Республиканский научный центр нейрохирургии, Астана, Казахстан
Отделение интервенционной нейрорадиологии и нейрохирургии, Медицинский центр, г. Тель-Авив, Израиль

Изучены результаты эндоваскулярной эмболизации артериовенозных мальформаций головного мозга у 21 больного. Для эмболизации АВМ использовали клеевую композицию Onyx 18 (EV3). Сроки катамнеза составили от 1 месяца до 12 месяцев, в среднем 4,3 месяца. Возраст пациентов составил от 16 до 44 лет. Мужчин было 12, женщин 9 пациентов. Клиническая симптоматика была представлена кровоизлиянием в анамнезе у 12 (57%) пациентов и судорожным синдромом у 9 (43%) пациентов. По классификации Спетцлер-Мартин АВМ распределились в следующем процентном соотношении: 1 степень – 1 (4,8%), 2 степень – 5 (24%), 3 степень – 13 (62%), 4 степень – 2 (9,5%), 5 степень – 0.

У 2 пациентов с АВМ 1-2 степени по шкале Спетцлер-Мартин была произведена тотальная интранидальная эмболизация АВМ. В 4 случаях АВМ 2-3 степени по шкале Спетцлер-Мартин произведено полное выключение АВМ из кровотока с эмболизацией части узла АВМ и эмболизацией 1-3 афферентов. У 2 пациентов с АВМ 3 степени произведено 2 этапа эмболизаций. В результате достигнута эмболизация до 90-98% узла АВМ. У 10 пациентов произведена эмболизация 1-2 основных афферентов АВМ, как первый этап эндоваскулярного лечения. Данная тактика сопряжена с меньшим риском послеоперационных геморрагических осложнений.

Послеоперационные осложнения в виде развития неврологического дефицита развились у 2 (9,5%) пациентов, у 1 (4,8%) пациента имеют стойкий характер. Геморрагические осложнения после субтотальной эмболизации отмечены в 2 (9,5%) наблюдениях, и привели к летальному исходу в одном случае.

В сроки от 1 до 12 месяцев после эмболизации, случаев новых или повторных кровоизлияний не отмечено. Из 9 пациентов, у которых имел место судорожный синдром, в послеоперационном периоде у 4 (44%) на фоне противосудорожной терапии судороги не возобновляются.

ЛОКАЛЬНЫЙ ТРОМБОЛИЗИС ГИПЕРТЕНЗИВНОГО ВНУТРИЖЕЛУДОЧКОГО КРОВОИЗЛИЯНИЯ ГОЛОВНОГО МОЗГА

К.Э. Махкамов, Ж.М. Кузибаев
Республиканский Научный Центр экстренной медицинской помощи

Внутрижелудочковое кровоизлияние (ВЖК) является одной из наиболее частых причин летального исхода больных с геморрагическом инсультом. При первичных ВЖК летальность в первые 72 часа составляет от 64 до 80% (Крылов В.В., 2005). Современная нейрохирургия находится на этапе разработки малоинвазивных методов удаления ВЖК головного мозга. Одним из перспективных направлений малоинвазивной хирургии геморрагического инсульта является локальный фибринолиз (ЛФ) гематомы с помощью тромболитических препаратов. Многочисленные публикации, посвященные локальному фибринолизу у больных с ВЖК, подтверждают эффективность такой терапии в предотвращении осложнений (Крылов В.В., 2005; Mizoi K.,1993; Findlay J.M., 1995; Niewkamp D.J. 2000). Естественный процесс рассасывания ВЖК и очищения ликвора от крови продолжается от 20 дней до 1,5 -2 месяцев. Поскольку полное удаление сгустков крови из желудочков мозга хирургическим путем не всегда удается, послеоперационное местное введение тромболитиков, позволяющее лизировать гематомы в течение 1 - 2 суток, является физиологичной и целесообразной (Zabramski J.M.,1991; Sasaki O., 1995). Удаление ВЖК с использованием введения тромболитиков становится альтернативой открытой операции, причем риск повторных кровоизлияний минимальный, а хороший клинический эффект в раннем послеоперационном периоде и быстрый регресс неврологической симптоматики демонстрируется рядом авторов (Сарибекян А.С., 1998; Гущанский С.С., 2000,)

Целью настоящего исследования является улучшение результатов хирургического лечения больных с гипертензивными ВЖК путем ускорения лизиса крови в желудочках мозга методом локального фибринолиза (ЛФ).

Исследование основано на анализе результатов проведения ЛФ 32 больным с ВЖК (на фоне гипертонической болезни), находившимся на лечении в РНЦЭМП в период с 2006г. по 2008г. Возраст больных колебался от 38 до 68 лет (средний возраст 42,3), мужчин было 12, женщин – 20. Методы исследования больных включали клинико-неврологический осмотр с оценкой динамики неврологической симптоматики, КТ головного мозга в пред- и послеоперационном периоде по данным которых расценивалась степень заполнения кровью желудочков мозга. С целью оценки тяжести внутрижелудочкового кровоизлияния использовалась шкала Graeb (Graeb D.A.,1982), по которой каждые боковые, третий и четвертый желудочки мозга оценивались раздельно. По данной шкале используется балловая оценка по степени заполнения кровью желудочков:

- боковые желудочки: следы крови или незначительное кровоизлияние – 1 балл, менее половины желудочка заполнено кровью – 2 балла, более половины желудочка заполнено кровью – 3 балла, желудочек заполнен и растянут кровью – 4 балла;
- третий и четвертый желудочки: наличие крови, желудочек нормального размера – 1 балл, желудочек заполнен и растянут кровью – 2 балла. Максимальная сумма баллов – 12

Всем больным произведено наружное длительное дренирование желудочков мозга для проведения ЛФ. Показание к применению ЛФ нами определено при ВЖК по шкале Graeb выше 2 степени. Для ЛФ применялся тромболитический препарат первого поколения стрептокиназу. Введение препарата по дренажу производилось с интервалом 6 час в дозе 15 000 ЕД, разбавлением на физиологическом растворе натрия хлорида. После введения дренажная трубка закрывалась на 2 часа для экспозиции препарата. В последующем дренирование производилось пассивно с установлением «колена» дренажной трубки на уровне наружного слухового прохода в проекции третьего желудочка. Все сеансы ЛФ проведены строгим соблюдением правил асептики и антисептики. Динамику лизиса гематомы и дислокации мозга оценивали проведением динамических КТ исследований. Сеансы ЛФ прекращались при полной санации желудочков мозга от гематомы. Больным также для контроля внутричерепного давления производились динамическое измерение внутрижелудочкового ликворного давления по установленному вентрикулярному дренажу.

Из 32 больных, которым выполняли ЛФ, у 27 (84,3%) удалось добиться практически полного лизиса и эвакуации крови (до 95% первоначального объема) независимо от их локализации. Имеющиеся различия касались лишь продолжительности ЛФ в зависимости от

степени заполнения кровью желудочков мозга. Наименьшее время для растворения и аспирации свертков крови потребовалось пациентам с кровоизлиянием в боковых желудочках.

Быстрая эвакуация гематом сопровождалось уменьшением величины поперечной дислокации менее 5 мм уже в течение первых 24 час. фибринолиза и регрессом дислокационного и гипертензионного синдромов. Применение ЛФ при внутрижелудочковых кровоизлияниях позволяло санации желудочков мозга в течение менее 48 час от начала сеансов, что четко выразилось при динамической оценки тяжести кровоизлияния по шкале Graeb. Из 10 случаев лизиса данных гематом только в 2 наблюдениях с исходным кровоизлиянием более 10 степени тяжести по Graeb, потребовалось введение препарата более 48 час. Рецидив кровоизлияния и инфекционные осложнения в виде менингоэнцефалита не наблюдались. Мониторинг ВЧД показал, что после начала ЛФ происходит постепенное снижение ВЧД до нормальных величин в течение 3-х суток. Предопределяя вопросы о возможном риске декомпенсации внутричерепной гипертензии на фоне длительного по времени ЛФ, мы можем говорить о безопасности применения метода, опираясь на результаты мониторинга ВЧД, при котором было показано, что давление не выходит за пределы критического на протяжении всего фибринолиза.

Таким образом, применение локального фибринолиза у больных с ВЖК позволяет эффективно удалять даже глубоко расположенные гематомы в III и IV желудочках мозга, где возможности оперативного вмешательства ограничены из-за близкого расположения функционально значимых областей. Локальный фибринолиз в хирургии геморрагического инсульта может рассматриваться как один из перспективных методов лечебной тактики наряду с существующими традиционными и современными методами.

МАЛОИНВАЗИВНОЕ УДАЛЕНИЕ МЕДИАЛЬНЫХ МАЛЫХ ИНСУЛЬТНЫХ ГЕМАТОМ ГОЛОВНОГО МОЗГА

К.Э. Махкамов, Ж.М. Кузибаев
Республиканский Научный Центр экстренной медицинской помощи, Ташкент, Узбекистан

Геморрагический инсульт (ГИ) - полиэтиологическая нозологическая форма, характеризующаяся преимущественно паренхиматозным внутримозговым кровоизлиянием. В 70-90% случаях ГИ наблюдается образование инсульт-гематомы различной локализации (В.В. Крылов, 2005). Частота этой формы мозгового инсульта достигает 24,4 на 100 000 жителей и составляет от 10 до 15% в общей структуре инсульта. Несмотря на внедрение в клиническую практику современных методов диагностики и лечения, летальность при нетравматических внутримозговых гематомах остаётся высокой, варьируя по данным ряда авторов от 38% до 73%. (В.В. Крылов, 2005). Высокая летальность и инвалидность определяет актуальность поиска новых, основанных на данных фундаментальных исследований, методов рационального лечения ГИ. Эффективность хирургического лечения инсульт-гематом большого объема признана многочисленными авторами. Однако применение традиционных хирургических методов лечения глубинно расположенных малых инсульт-гематом (МИГ) объемом менее 40 см3 не дало значимых положительных результатов. Несмотря на отсутствие доказанного преимущества хирургического лечения МИГ перед консервативным методом, количество оперативных вмешательств по поводу данной патологии неуклонно растет. Это обусловлено высокими показателями летальности и инвалидизации при проведении только консервативной терапии. За прошедшее десятилетие лечение ГИ претерпело существенные изменения в связи с появлением новых минимально-инвазивных операций. Внедрение современной новой технологии и малоинвазивных методов лечения расширило возможности нейрохирургов, позволило оперировать больных с инсульт-гематомой малого объема и глубинного расположения. Применение нейрохирургами современной эндоскопической техники при удалении внутримозговых гематом позволило значительно уменьшить объем оперативного вмешательства за счет возможности ревизии операционного поля из небольшого операционного коридора (Miller C.M., 2008). В настоящее время также широко используется метод локального фибринолиза (ЛФ) для лечения ускорения лизиса гематом

при ГИ. Пункционное удаление внутримозговых гематом с использованием последующего введения тромболитиков становится альтернативой открытой операции, причем риск повторных кровоизлияний минимальный, а хороший клинический эффект в раннем послеоперационном периоде и быстрый регресс неврологической симптоматики демонстрируется рядом авторов (С.А. Буров, 2008).

Цель исследования – разработать и клинически апробировать малоинвазивный метод удаления малых инсульт-гематом глубинного расположения применением нейроэндоскопической техники и ЛФ гематомы.

Исследование основано на анализе результатов малоинвазинвного хирургического лечения медиальных инсульт-гематом (медиально от внутренней капсулы) объемом менее 40 см3 у 21 больного (10 мужчин и 11 женщины), находившихся на лечении в РНЦЭМП в период с 2007г. по 2009г. Средний возраст пациентов составил 42,1±3,2 год. 9 больных были оперированы объемом гематома от 10 до 20 см3 (средний объем 15,2±2,8 см3); 12 объемом от 20 до 40 см3 (средний объем – 33,2±3,1 см3). Методы исследования включали клинико-неврологический осмотр, проведение компьютерной томографии при поступлении, а также каждые 24 час после операции во время проведения сеансов ЛФ.

Для уменьшения травматизации мозга во время операции при медиальных инсульт-гематомах разработан и клинически апробирован специальный хирургический доступ, позволяющий подойти к области таламуса, не затрагивая наиболее функционально важные проводящие пути и базальные ядра головного мозга. Данная методика заключается в нейроэндоскопическом пункционном удалении и дренировании медиальной гематомы через передний или задний рог бокового желудочка. Методика производится двумя способами в зависимости от прорыва МИГ в желудочки мозга. Первый способ применялся при прорыве крови в желудочки мозга путем введения нейроэндоскопа на троакаре с направленной аспирацией и отмыванием внутрижелудочкого кровоизлияния (ВЖК) через рабочий канал нейроэндоскопа. Для этого накладывается фрезевое отверстие в стороне полушария с МИГ в проекционных точках переднего или заднего рога бокового желудочка и вводится троакар с эндоскопом. После удаления ВЖК производится пункция инсульт-гематомы. После пункции аспирируется жидкая часть гематомы дренажной трубкой, введенной через рабочий канал троакара. На заключительном этапе операции оставляется дренажная трубка в ложа гематомы с целью проведения ЛФ остаточной крови в послеоперационном периоде. Для ЛФ применялся тромболитический препарат первого поколения стрептокиназу. Введение препарата по дренажу производилось с интервалом 6 час в дозе 15 000 МЕ, разбавлением на физиологическом растворе натрия хлорида. После введения препарата дренажная трубка закрывалась на 2 часа для экспозиции.

Второй способ нейроэндоскопического пункционного удаления медиальной гематомы использовался при отсутствии прорыва крови в желудочки мозга, т.е. нет необходимости нейроэндоскопического удаления ВЖК. При этом бесканальный тонкий нейроэндоскоп с надетой на него тонкостенной дренажной трубкой введется через фрезевое отверстие, наложенные в проекционных точках переднего или заднего рога бокового желудочка. Производится пункция гематомы через передний или задний рог бокового желудочка под эндовидеонаблюдением с последующим извлечением эндоскопа и аспирацией крови через дренажную трубку. Установленная дренажная трубка используется для проведения ЛФ остаточной крови в послеоперационном периоде.

В каждом из 21 наблюдений удалось добиться полного удаления инсульт-гематом методом. У двух больных гематомы были эвакуированы через 12 ч после операции; у десяти — через 24; у семи — через 48 и у двух — через 72 ч. Из 21 пациента 18 больных (86%) были выписаны из стационара в удовлетворительном состоянии, у 2 пациентов (9,5%) к моменту выписки имелась очаговая неврологическая симптоматика и 1 больной (4,7%) умер. Рецидив кровоизлияния, потребовавшие повторного оперативного вмешательства, наблюдался у 1 пациента (4,7 %).

Таким образом, удаление глубинно расположенных малых инсульт-гематом головного мозга с применением нейроэндоскопического пункционного удаления гематомы и локального фибринолиза в послеоперационном периоде благодаря малоинвазивности позволяет значительно улучшить результаты хирургического лечения данной категории больных.

СОВРЕМЕННЫЕ ПОДХОДЫ К ФАРМАКОЛОГИЧЕСКОЙ КОРРЕКЦИИ РАССТРОЙСТВ МОЗГОВОГО КРОВООБРАЩЕНИЯ

Р.С.Мирзоян, Т.С.Ганьшина, Н.А.Хайлов, А.И.Турилова, А.В.Гнездилова
НИИ фармакологии им. В.В.Закусова РАМН, Москва, Россия

При разработке принципов фармакологической коррекции цереброваскулярных расстройствах, необходимо учитывать как особенности регуляции мозгового кровообращения, так и чувствительность мозговых сосудов к препаратам в условиях различных патологических состояний организма.

Известно, что ГАМК-ергическая иннервации, в отличие от норадренаргической и серотонинергической, оказывает сосудорасширяющее влияние на сосуды мозга. Поэтому, особое влияние мы уделяли, с одной стороны, изучению ГАМК-ергических механизмов в действии фармакологических веществ и, с другой – выявлению особенностей фармакологического эффекта на сосуды мозга при цереброваскулярных расстройствах ишемической, геморрагической природы и при сочетанных нарушениях мозгового и коронарного кровообращения.

Проведенные опыты позволили выявить у афобазола, лекарственной комбинации, содержащей пирролидон и пироглутаминовую кислоту, и конъюгата ГАМК с докозагексаеноилдофамином ГАМК-позитивные свойства, так как их цереброваскулярный эффект не проявлялся или значительно ослаблялся в условиях блокады ГАМК-рецепторов бикукуллином или пикротоксином.

Эксперименты, проведенные на крысах после глобальной преходящей ишемии головного мозга позволили установить, что афобазол, лекарственная комбинация, содержащая пирролидон и пироглутаминовую кислоту, конъюгат ГАМК с докозагексаеноилдофамином и нимодипин вызывают значительное улучшение состояния микроциркуляции в коре головного мозга. Ишемию у крыс вызывали 15-минутной окклюзией обеих общих сонных артерий с одновременным снижением артериального давления до 40-50 мм рт. ст. методом кровопускания с последующей реинфузией. Цереброваскулярные эффекты агонистов ГАМК, в отличие от нимодипина, в условиях глобальной ишемии выражены в значительно большей степени по сравнению с интактными животными, что указывает на особенности цереброваскулярных эффектов этих соединений в условиях ишемического поражения мозга.

Дальнейшее исследование было посвящено изучению влияния препаратов на мозговое кровообращение в условиях геморрагического поражения мозга. Интрацеребральную геморрагию или «геморрагический инсульт» воспроизводили у наркотизированных крыс по Макаренко А.Н и соавт. (2002). Исследование локального кровотока в коре головного мозга в контралатеральном полушарии в симметричной повреждению зоне коры головного мозга позволило установить, что геморрагическое поражение вызывает значительное понижение уровня мозгового кровотока. В этих условиях афобазол, лекарственная комбинация, содержащая пирролидон и пироглутаминовую кислоту, конъюгат ГАМК с докозагексаеноилдофамином и нимодипин существенно, но в разной степени и с неодинаковой продолжительностью увеличивают мозговое кровообращение, нарушенное геморрагическим поражением мозга. Следовательно, агонисты ГАМК проявляют более выраженную цереброваскулярную активность не только при ишемическом поражении мозга, но и в условиях «геморрагического инсульта». Известно, что в клинической практике довольно часто встречаются сочетанные нарушения кровоснабжения двух важнейших органов - мозга и сердца. В соответствии с этим, исследовалось влияние блокатора кальциевых каналов нимодипина, который широко применяется в неврологической практике, на мозговое кровообращение в условиях нарушений коронарного кровообращения и при кардионеврологической патологии. Как следует из представленных выше данных, реакция сосудов мозга на нимодипин не претерпевает изменений при нарушениях мозгового кровообращения как ишемической, так и геморрагической природы. Однако, при экспериментальном инфаркте миокарда цереброваскулярный эффект препарата существенно ослабляется, а в условиях сочетанных нарушениях коронарного и мозгового кровообращения чувствительность к нимодипину церебральных сосудов полностью блокируется. Можно полагать, что при сочетанной патологии сосудов мозга и сердца полностью нарушается способность сосудов мозга реагировать на блокаду медленных кальциевых каналов.

Полученные данные позволили выявить особенности цереброваскулярных эффектов агонистов ГАМК при ишемических и геморрагических поражениях мозга. Вместе с тем, неодинаковая чувствительность сосудов мозга к нимодипину в зависимости от патологических изменений мозга и сердца указывает на необходимость изучения цереброваскулярных эффектов препаратов не только при расстройствах мозгового кровообращения, но и при сочетанной патологии сосудов мозга и сердца. Такой подход представляется важным для рационального применения фармакологических средств при кардионеврологических нарушениях.

КЛИНИКА И ДИАГНОСТИКА ГЕМОРРАГИЧЕСКИХ ИНСУЛЬТОВ У ДЕТЕЙ

К.С. Ормантаев, А.Е. Курманбеков
Кафедра детской хирургии КазНМУ, ДГКБ № 1, Алматы, Казахстан

На сегодняшний день идентификация геморрагических инсультов головного мозга в детском возрасте представляют собой актуальную проблему в связи со сложностью клинико-инструментальной диагностики, необходимостью дифференцировки с обширной группой различных неотложных состояний. В период с 1980 по 2008 года на стационарном лечении в ДГКБ № 1 находилось 308 больных с геморрагическими инсультами головного мозга. Дети в возрасте до 1 года – 243(78,9%) больных, 1 - 5 лет – 22(7,1%), 6 -10 лет – 20(6,5%), 11 – 15 лет – 23(7,5%) больных. Основной пик манифестации патологии приходится на возраст 1,5 – 2 месяца. По количественному показателю преобладают мальчики – 194(63%), девочек – 114(37%). Субарахноидальные кровоизлияния выявлены у 31(10,1%) больных, субдуральные гематомы у 63(20,5%), внутримозговые гематомы у 39(12,7%), внутрижелудочковые кровоизлияния у 23(7,5%), внутримозговые гематомы с прорывом в желудочки мозга у 88(28,6%), множественные внутричерепные гематомы обнаружены у 64(20,8%) больных. Схема обследования представлена клинико-неврологическим исследованием, нейросонографией, компьютерной и магнитно-резонансной томографией, офтальмоскопией, ликворографией, иммуноферментным анализом, для исключения ряда тяжелых неотложных состояний, связанных с непрофильной патологией, к диагностическому процессу привлекались узкопрофильные специалисты (инфекционисты, гематологи, токсикологи, нейроонкологи). Клинико-неврологическая симптоматика также определялась фоновой патологией, степенью клинической компенсации, клинической формой и возрастом больных. В неврологическом статусе у всех 308 больных были проявления общемозговой симптоматики: периодическое беспокойство, адинамия, многократная рвота. У них обнаруживались различные степени угнетения сознания, при этом превалировали глубокие нарушения сознания: оглушение выявлено у 43(14%) больных, сопор у 147(47,7%), кома у 118(38,3%) больных. Очаговая неврологическая симптоматика отличалась сложностью и полиморфизмом, перекрывалась прогрессирующей стволовой симптоматикой. Глазодвигательные расстройства у 135(43,8%) больных представлены спонтанным тоничным нистагмом. У 128(41,6%) больных глазодвигательные расстройства дополнялись корковым парезом взора по горизонтали, который имел фазный характер развития. Парез взора по вертикали и угнетение корнеальных рефлексов выявлен у 178(57,8%) детей обеих возрастных групп поступавших в фазе клинической декомпенсации. Парезы черепно-мозговых нервов были представлены дисфункцией глазодвигательного нерва у 138(44,8%) больных и отводящего нерва у 23(7,5%) больных. Плавающие движения глазных яблок обнаруживались 147(47,7%) больных в состоянии оглушении и сопора, фиксированные глазные яблоки с угнетением корнеальных рефлексов у 118(38,3%) больных находившихся в состоянии комы. В комплексе очаговой симптоматики ведущее значение имел пирамидный гемисиндром. Со стороны рефлекторно-двигательной сферы происходили изменения мышечного тонуса, сухожильных и периостальных рефлексов. Контралатеральный гемипарез выявлен у 257(83,4%) больных. Парезы лицевого нерва по центральному типу неизменно сопровождали проявления всего комплекса пирамидного гемисиндрома у 257(83,4%) больных. Патологические знаки Бабинского, Гордона и Оппенгейма с асимметрией, у всех 308 больных явились наиболее чувствительным симптомом из группы пирамидных расстройств. Оболочечная симптоматика обнаружена у всех 308 больных. Тонико-клонические генерализованные судороги отмечались у 227(73,7%) больных. При отслеживании динамики процесса при геморрагических инсультах головного мозга обнаружено превалирование неблагоприятных форм клинического течения. Выделены острый, подострый и хронический типы клинического течения. Клинико-неврологическая картина недостаточно информативна и сложна у детей первого года жизни, поэтому чрезвычайно важное значение, в процессе обследования имеет инструментальная диагностика. В общем анализе крови у всех больных первого года жизни обнаруживалась постгеморрагическая гипохромная анемия 2-3 степени, что расценивается как патогномоничный симптом внутричерепной гематомы. Нейросонография-скрининг, у детей грудного возраста чаще выявляла картину отека мозга. Визуализация образований задней черепной ямки, определение хронологии и четкой локализации внутричерепного процесса,

дифференциальная диагностика по данным УЗИ невозможна. НСГ имела негативный результат у 31(11%) больных, дефективность и искажение полученных данных в 56(19,9%) случаев. Недостаточная разрешающая способность предопределила статус ультразвукового, как скринингового исследования. Основным методом диагностики была компьютерная томография головного мозга. На томограммах выявлялась исчерпывающая картина нейроинсультной патологии, визуализировались все компоненты внутричерепных гематом их состояние, локализация, объем и вторичные изменения структур головного мозга в виде отека, дислокации ствола мозга, формирования окклюзионной гидроцефалии с деформацией желудочковой системы. КТ продемонстрировала высокую результативность у 105(37,4%) больных, негативные результаты у 5(1,8%) больных обусловлены изоденсивностью внутричерепных кровоизлияний с малым объемом в подостром периоде. Ей отводится роль базисного исследования в диагностике нейроинсультных поражений головного мозга. Магнитно-резонансная томография обладала высокой разрешающей способностью. Особая ценность МРТ представляется на этапе дифференциальной диагностики с объемными образованиями различного происхождения, а также возможностью бесконтрастной визуализации магистральных сосудов головного мозга. МРТ также имела высокую информативность в 58(20,6%) случаях. Негативный результат наблюдался в 5(1,8%) случаях, что связано с изоинтенсивностью внутричерепных кровоизлияний и мозгового вещества первые сутки заболевания. Сложность интерпретации томограмм и высокая стоимость обследования обусловили её ролевую позицию и ценность в рамках дифференциальной диагностики.

Таким образом, клинико-неврологическая картина геморрагического инсульта у детей грудного и раннего возраста характеризуется недостаточной информативностью, что обусловлено анатомо-физиологическими особенностями и превалирующей соматической фоновой патологией. Проявляется нарушениями сознания по сопорозно-коматозному типам в (86%), общемозговыми и вегетативными расстройствами в (100%), также очаговыми: глазодвигательной симптоматикой и пирамидным гемисиндромом в (83,4%), оболочечной симптоматикой в 100% случаев. Геморрагический инсульт у детей характеризуется неблагоприятным течением с превалированием острого (51,3%), подострого (40,3%) типов, прогрессирующего (43,8%) и интермиттирующего (34,1%) вариантов клинического течения. Отличительной чертой клинического течения у детей первого года жизни была двухфазность: синдром ирритации, сменяющийся синдромом угнетения. Информативная ценность компьютерной томографии составила (90,5%), магнитно-резонансной томографии (92,1%), нейросонографии (14,7%). Позитивность нейросонографии ограничена рамками скрининга, компьютерная томография является базисной, магнитно-резонансная томография ценна возможностями дифференциальной диагностики. В комплексе они позволяют с максимальной достоверностью диагностировать все клинические формы нейроинсульта, четко определить показания и объективно оценить эффективность лечения в динамике.

ГЕМОРРАГИЧЕСКИЙ ИНСУЛЬТ У ДЕТЕЙ, КЛИНИКА, ДИАГНОСТИКА И ЛЕЧЕНИЕ

А.А. Разумов, У.Е. Асилбеков, В.Д. Кузьмин, Х.Б. Кульманов, Е.О. Козбагаров
Городская детская больница №2, Астана, Казахстан

В основу настоящей работы положены наблюдения за 23 детьми с острым нарушением мозгового кровообращения находившихся с 2006 по 2009 год на лечении в нейрохирургическом отделении ГДБ № 2 г. Астана.

По половому признаку преобладали мальчики – 70 %, соотношение составляет 3:1. Возраст больных составлял от первых дней жизни до 1 года.

В возрастном аспекте на лечении находилось до 1 месяца 7 детей, от 1 месяца до 3 месяца 10, от 3 месяца до 1 года 6. Новорожденные до 1 месяца в послеродовом периоде лечились в отделение патологии новорожденных в ГДБ № 1 (пневмонии и ППЦНС гипоксического-ишемического генеза). Дети старше 1 месяца ране наблюдались участковым педиатром в поликлинике с диагнозом ОРВИ, пневмония, конюгационная желтуха. 1 ребенок переведен из ГДИБ. У 19 детей неблагоприятный акушерский анамнез (ВУИ, СДР в родах).

В основном в клинике инсультных детей преобладали следующие симптомы: выраженная бледность кожных покровов, иктеричность, вялость, сонливость, отказ от груди и еды, срыгивание, температура, беспокойство, напряжение родничка и судороги клонико-тоического характера. Очаговая симптоматика в виде поражение ЧМН и пирамидной недостаточности отмечались у 8 детей. У всех детей отмечались выраженная постгеморрагическая анемия 2-3 степени.

Нами разработан алгоритм обследования: анамнез заболевания, подробный акушерский анамнез, оценка неврологических симптомов, нейросонография, осмотр глазного дна, эхо-энцефалоскопия, КТ головного мозга. У 20 детей выявлена внутримозговая гематома, 3 детей субдуральная гематома.

В 20 случаях выполнена краниотомия с удалением внутримозговых гематом (объем гематом колебался от 30-80 см/3). При субдуральной гематоме в 3 случаях выполнено дренирование через трефинационное отверстие. С гемостатической целью применяли местно Тахокомб и Серджесил, в\в СЗП, Ново-севен. Интенсивная терапия проводилась в реанимационном отделении. Проводились ежедневно НСГ контроль. По стабилизации состояние лечение продолжено в нейрохирургическом отделении. Летальный исход наступил у 3 детей. Причина летального исхода - по данным патолого-анатомического заключения отек мозга.

После выписки дети находились на диспансерном учете у невропатолога в поликлинике.

Выводы: Таким образом, решающим в диагностике больных с инсультом раннего возраста является клиника заболевания, нейросонография, КТ. В выборе метода лечения необходим дифференцированный подход.

К ВОПРОСУ О ПАТОГЕНЕЗЕ ИНСУЛЬТОВ У НОВОРОЖДЕННЫХ

А.Д. Сапаргалиева, И.А. Шерник, Р.И. Исабекова
Казахский национальный медицинский университет им.С.Д.Асфендярова, Городское патологоанатомическое бюро, Алматы, Казахстан

Актуальность: Среди патологических процессов центральной нервной системы у новорожденных и детей раннего возраста особое место занимают геморрагические поражениия головного мозга, возникновение которых обычно связывают с гипоксическо-ишемическими состояниями головного мозга, или с вирусными инфекциями. Эти поражения клинически проявляются широким спектром тяжелых неврологических нарушений, и становятся причиной смерти.

Цель исследования: установление причины острого нарушения мозгового кровообращения по геморрагическому типу у детей раннего возраста.

Материалы и методы: нами проведен ретроспективный анализ 15 случаев смерти детей в возрасте от 25 дней до 1 мес. 17 дней по материалам детской прозектуры г.Алматы за период 2007-2008 гг. с клиническими диагнозами: острое нарушение кровообращения по геморрагическому типу.

Результаты: при морфологическом исследовании во всех случаях клинический диагноз был подтвержден. Острое нарушение мозгового кровообращения проявилось в виде:

- массивного кровоизлияния в лобные доли обеих полушарий с размягчением вещества головного мозга (5 случаев);
- массивного внутрижелудочкового кровоизлияния с расширением боковых желудочков и перивентрикулярной лейомаляцией (5 случаев);
- массивного кровоизлияния в ткань мозга с прорывом в боковые желудочки с тотальной энцефаломаляцией (3 случая);
- внутримозговой гематомы левого полушария мозга с прорывом крови в полости боковых желудочков и в Ш, IV желудочков (2 случая).

Только у одного ребенка по поводу внутримозгового кровоизлияния была проведена операция краниотомия, удаление субдуральной гематомы левой гемисферы, ревизия, дренирование субдурального пространства. Морфологическими находками во всех взятых для анализа случаях стали изменения в ткани надпочечников в виде узловая гиперплазия коры надпочечников, имевшей вид крупного узла или множественные узелки гиперплазии.

Заключение: ретроспективный анализ секционного материала случаев смерти детей с мозговыми инсультами позволяет предположить, что во всех случаях у детей имела место артериальная гипертензия, морфологическим проявлением которой стала узловая гиперплазия коры надпочечников. Как осложнение артериальной гипертензии можно рассматривать развитие внутримозговых кровоизлияний, ставших причиной смерти детей. В этой связи, необходимо определить причины развития гипертензионного синдрома у детей раннего возраста, что потребует, по-видимому, тщательного анализа всех медикаментозных назначений, которые получали беременные женщины, находясь на диспансерном учете в женских консультациях.

ЭТНИЧЕСКИЕ И ПОЛОВОЗРАСТНЫЕ ОСОБЕННОСТИ РАСПРОСТРАНЕННОСТИ ГЕМОРРАГИЧЕСКОГО ИНСУЛЬТА ПО ДАННЫМ НЕЙРОСОСУДИСТОГО СТАЦИОНАРА

Т.Н. Хайбуллин, Р.М. Бикбаев, Р.Ш. Ишмухаметов,
Д.П. Брыжахин, Р.Г. Мансуров, А.К. Тусупбекова
Семипалатинская государственная медицинская академия, Семей, Казахстан

Актуальность: обусловлена высоким уровнем летальности и инвалидизации у больных ОНМК и, особенно, при геморрагическом типе инсульте. Изучение распространенности и структуры мозгового инсульта в отдельно взятом климатогеографическом регионе, с учетом особенностей проживающего населения, позволяет выработать адекватную тактику профилактики и организации лечебной помощи больным с указанной патологией (Липовецкий Б.М., 2001).

Цель работы: изучить этнические и половозрастные особенности распространенности геморрагических инсультов среди населения Семипалатинского региона Восточного Казахстана.

Материалы и методы исследования: Проведено сплошное углубленное исследование 3112 историй болезни пациентов, госпитализированных с диагнозом мозговой инсульт (МИ) в нейрососудистое отделение БСМП г. Семей. Из них 1411(45,3%) – мужчин и 1701(54,7%) – женщин. Из них ишемические инсульты выявлены у 2272 (73,0%), а геморрагические – у 840 больных (27,0%). Доля лиц казахской субпопуляции составила 20,2 и 20,6%, а русскоязычной – 25,1 и 34,1%, соответственно мужчин и женщин. В группу представителей русскоязычной субпопуляции кроме русских, составивших 53,4%, вошли больные других национальностей (5,8%). Предварительные результаты, полученные в последней группе, не обнаружили статистических различий по отношению к представителям русской этнической группы.

Результаты: Индекс соотношения между ишемическим (ИИ) и геморрагическим инсультами (ГИ) среди всех больных составил 2,6 у мужчин и 2,8 – у женщин. Вместе с тем внутримозговые кровоизлияния (ВМК), независимо от пола, отмечены в 1,5 раза чаще среди больных казахской субпопуляции по отношению к русскоязычным (соответственно 25,0 и 16,8% – у мужчин и 23,2 и 16% – у женщин). В отличие от ВМК, достоверных различий по распространенности субарахноидальных кровоизлияний (САК) у мужчин не выявлено (7,2 и 6,9% соответственно у казахов и русскоязычных). Тогда как у женщин, САК среди казашек более чем в 2,5 раза превалировало по отношению к русскоязычным больным. Индекс отношения ИИ к ГИ у больных казахской субпопуляции составил 2,1 и 1,9, а у русскоязычных пациентов – 3,2 и 3,5, соответственно у мужчин и женщин. При ВМК, средний возраст больных казахской субпопуляции, независимо от пола, составил 56,7 лет. Тогда, как среди русскоязычных больных аналогичный показатель оказался равным у мужчин – 60,6, а женщин – 63,8 лет. В соответствии с этим, возрастная разница между казахами и русскоязычными пациентами составила у мужчин 3,9 лет, а у женщин – 7,1 года. Средний возраст больных САК оказался значительно ниже, чем при других типах инсульта, составив у мужчин 49,7 и 54,7 лет, а у женщин – 54,3 и 60,6 лет, соответственно среди больных казахской и русскоязычной субпопуляций. При этом межэтническая разница между искомыми показателями составила у мужчин 5 лет, а у женщин – 6,3 года. Так в возрасте до 60 лет среди всех случаев ВМК доля данного типа ОНМК у мужчин составила 58,0 и 38,9%, а у женщин – 55,0 и 31,8%, а САК у мужчин 66,7 и 50,0%, а у женщин – 62,3 и 46,2% соответственно среди представителей казахской и русскоязычной субпопуляций. Наиболее существенные различия выявлены в возрастной категории до 40 лет среди больных САК. Здесь на долю указанного типа инсульта от всех случаев заболевания у мужчин пришлось 31,1 и 11,1%, а у женщин – 13,0 и 1,5%, соответственно среди больных казахской и русскоязычной субпопуляций.

Таким образом, существенное «омоложение» геморрагических инсультов среди представителей казахской субпопуляции, доминирование среди представителей казахской субпопуляции, независимо от пола, внутримозговых кровоизлияний, а также оболочечных кровоизлияний у женщин требует проведения комплексной оценки влияния различных факторов риска, обусловивших выявленную специфичность. Особое внимание необходимо уделить раннему выявлению и лечению артериальной гипертензии, а также изучению генетических, психофизиологических и многих других факторов, включающих аномалии развития сосудистой системы мозга. Полученные данные должны учитываться при планировании и проведении профилактических мероприятий, направленных на снижение распространенности геморрагических инсультов.

К ВОПРОСУ ОБ ЭФФЕКТИВНОСТИ ЭМБОЛИЗАЦИИ АРТЕРИАЛЬНЫХ АНЕВРИЗМ ОТДЕЛЯЕМЫМИ МИКРОСПИРАЛЯМИ

М.В. Шевчук, В.Я. Рудман, К.Е. Пошатаев, Ким Вон Ги, Е.А. Шубин, И.О. Панфилов, М.В. Космачев
Институт повышения квалификации специалистов здравоохранения Хабаровского края, Краевая клиническая больница № 2, Хабаровск, Россия

Цель: Изучение первого опыта эмболизации аневризм отделяемыми микроспиралями.

Материалы и методы: Оперировано 27 пациентов: 26 – с мешотчатой аневризмой, 1 – с фузиформной. Локализация: внутренняя сонная артерия – 8 больных, передняя соединительная – 4, передняя мозговая – 2, средняя мозговая – 9, базилярная – 2, позвоночная (фузиформная) – 1.

Возраст от 30 до 65 лет. Мужчин – 16, женщин – 11. Нейровизуализация: МРТ и КТ-ангиография, ТКДГ. Состояние по Ханту-Хессу: I степень – 9 больных, II – 10, III – 4, IV – 2. Из 24 с разорвавшимися аневризмами в ранние сроки (до 14 суток) оперированы 8 пациентов, в отсроченном – 16. Операции проводились на кардиоваскулярном комплексе экспертного типа Innova-3100. Для эмболизации применялись отделяемые спирали BALT, Boston Scientific, Trufill Cordis. В двух случаях (при мешотчатой и фузиформной аневризмах) эмболизация выполнялась со стент-ассистенцией, применялись саморасширяющиеся стенты Neuroform (Boston Scientific).

Результаты: Во всех случаях выполнена тотально-субтотальная эмболизация аневризм с сохранением проходимости несущей артерии. В одном случае часть спирали выпала в просвет артерии, назначена терапия ЗИЛТ. Контроль через 6 месяцев: проходимость артерии сохранена, аневризма не контрастируется. В 2-х случаях отмечена перфорация дна аневризмы, исход благоприятный. Исходы: 19 пациентов выписаны с состоянием I по шкале исходов Глазго, у 6 больных умеренные очаговые и когнитивные нарушения. Два пациента с массивным базальным кровоизлиянием и ишемией ствола умерли.

Выводы: Наш небольшой опыт и предварительные результаты подтверждают мнение об эффективности и относительной безопасности внутрисосудистой эмболизации аневризм отделяемыми микроспиралями.

НЕЙРОТРАВМА

ОСОБЕННОСТИ КЛИНИЧЕСКОГО ТЕЧЕНИЯ МНОЖЕСТВЕННЫХ ТРАВМАТИЧЕСКИХ ВНУТРИЧЕРЕПНЫХ ГЕМАТОМ

Ф.Х. Абдурасулов, М.Д. Мирзабаев, Ш.М. Кариев
Республиканский научный центр нейрохирургии, Ташкент, Узбекистан

Множественные внутричерепные гематомы характерны для тяжелой черепно-мозговой травмы и составляют 20-30% всех внутричерепных гематом. К множественным травматическим внутричерепным гематомам относят случаи одновременного образования двух или более объемных кровоизлияний, различных по отношению к оболочкам и веществу мозга или по локализации.

Материалы и методы: В Республиканском научном центре нейрохирургии обследовано 117 больных с множественными гематомами в возрасте от 14 до 72лет, из них 100 мужчин, 17 женщин. С учетом локализации и взаиморасположения множественных гематом все больные были разделены на 2 группы:

1 группа: однополушарные гематомы - 70 больных, 2 группа: двуполушарные гематомы - 47 больных. Всем больным проведено клинико-неврологический осмотр, краниография , эхо - энцефалоскопия, осмотр окулиста, КТ-исследование головного мозга.

Результаты и обсуждения: Клиническая картина множественных травматических внутричерепных гематом, как и других внутричерепных гематом, складывается из общемозговых, очаговых и стволовых симптомов. Для них характерно прогрессирующее нарастание внутричерепного давления со сдавлением головного мозга и раннее присоединение стволовых симптомов. Сочетание нескольких очагов кровоизлияния на фоне ушиба головного мозга тяжелой степени обуславливает своеобразие клинического течения заболевания, определяемое локализацией гематом, очагов ушиба и их взаиморасположением. При поступлении в клинику в обеих группах имело место нарушение сознания от сопора до комы. Наличие головной боли и тошнота у больных, находящихся в тяжелом сопорозном и коматозном состоянии, как правило, не определялись. Генерализованные судороги наблюдались у 12 больных 1 группы и у 6 больных 2 группы. Рвота при поступлении наблюдалась у 23 больных 1 группы, у 2 больных 2 группы. Важное диагностическое значение имело изменение частоты пульса. Брадикардия отмечалась у 32 больных 1 группы и 15 больных второй группы.

Изменения на глазном дне наблюдались у всех больных, ангиопатия сетчатки - у 98 больных, начальные явления застоя диска зрительного нерва - у 20 больных. Малую частоту застоя на глазном дне можно объяснить быстрым развитием заболевания, вследствие чего застойные явления на глазном дне не успевают развиться.

Менингеальный синдром (ригидность мышц затылка и симптом Кернига) обнаружен у 46 больных 1 группы и 15 больных 2 группы.

Гемипарез и гемиплегия выявлены у 34 больных с однополушарными гематомами и у 20 больных двухполушарными гематомами. Очаговая симптоматика при однополушарных множественных гематомах была более выраженной, чем при двухполушарных гематомах. Это объясняется значительным объемом кровоизлияния при сочетанной гематоме и быстрым развитием сдавления мозга при сопутствующих ушибах головного мозга. Наряду с этим, при однополушарных гематомах двигательные нарушения наблюдались на противоположной гематоме стороне. Во второй группе несмотря на двухстороннюю локализацию гематом, двигательные нарушения, как правило, проявлялись по гемитипу на противоположной стороне, большей по объему гематомы; реже наблюдалась двусторонняя пирамидная патология, однако она была более выражена на контралатеральной стороне по отношению к большей по объему гематомы.

Двигательные нарушения обычно сочетались с повышением или снижением сухожильных рефлексов (45 наблюдений) или появлением патологических рефлексов (70 наблюдений).

Выраженная асимметрия сухожильных рефлексов была отмечена при однополушарных «поэтажных» гематомах (30 наблюдений).

Стволовые симптомы наблюдались у 28 больных 1 группы, у 25 больных 2 группы.

В первой группе пациентов наблюдалось боковое смещение мозга, что привело к сдавлению моста и ножек мозга на уровне намета мозжечка. При изучении вторичной стволовой симптоматики при острых множественных гематомах были выявлены две основные формы вторично стволовых симптомов: мезенцефальная

(26 наблюдений) и бульбарная (32 наблюдения).

Клиника вторичного мезенцефального синдрома характеризовалась наличием анизокории, вялости зрачковых реакции, глазодвигательных нарушений, изменением мышечного тонуса, появлением менингеального синдрома, двусторонних патологических рефлексов, горметонии, а также учащенного дыхания, что наблюдалось у 14 больных первой группы и 6 больных второй группы.

Таким образом, однополушарные множественные гематомы характеризовались наличием грубо выраженной общемозговой и очаговой неврологической симптоматикой, к которым сравнительно быстро присоединялись стволовые симптомы. При однополушарных гематомах в клинической картине на первый план выступала грубо выраженная очаговая симптоматика с выраженными глазодвигательными и двигательными нарушениями.

Особенностью клинического течения двуполушарных гематом явилось то, что двусторонняя очаговая симптоматика практически не наблюдалась, и определялась на противоположной стороне, большей по объему гематомы. При двуполушарных гематомах часто встречалась общемозговая симптоматика.

При однополушарных гематомах часто отмечалось боковое смещение мозга, а при двуполушарных гематомах - аксиальное смещение.

Симптомы поражения ствола мозга и их выраженность определялись фазой развития заболевания. Прогностически неблагоприятными стволовыми симптомами явились: общая мышечная атония, горметония, арефлексия, отсутствие роговичных рефлексов. Все больные с наличием указанных симптомов вскоре погибли после поступления в лечебное учреждение (22 наблюдения).

Однако следует указать что, несмотря на неблагоприятное прогностическое значение некоторых стволовых симптомов, их появление нельзя рассматривать как противопоказание к хирургическому вмешательству, ибо до устранения сдавления мозга нельзя с уверенностью определить, чем они вызваны.

НАРУШЕНИЕ АУТОРЕГУЛЯЦИИ В МОЗГОВЫХ СОСУДАХ ПРИ ЧЕРЕПНО-МОЗГОВОЙ ТРАВМЕ

А.С.Акмалов
1-ТашГосМИ, Республиканский нейрохирургический центр, Ташкент, Узбекистан

Оценка мозгового кровообращения (МК) после черепно-мозговой травмы (ЧМТ) имеет важное клиническое значение. Явление ауторегуляции может быть оценено по выраженности гиперемических изменений после более или менее длительного периода регионарной гипотензии, вызванной временной окклюзией магистрального сосуда (Giller C.A., 1991). Преходящий гиперемический ответ в средней мозговой артерии (СМА) по прекращении пальцевой компрессии сонной артерии на шее обнаруживается как кратковременное повышение линейной скорости кровотока (ЛСК), что позволяет рассчитать ряд индексов, характеризующих резерв вазодилататорного ответа на снижение перфузионного давления (Свистов Д.В., 1998).

Нами обследованы 168 больных в возрасте от 14 до 72 лет (122 муж. и 44 жен.) с ушибом головного мозга тяжелой степени. ТКУЗДГ проводили аппаратом “Logidop 4”. Осуществляли инсонацию М1-2 сегментов СМА из височного ультразвукового окна. Для определения величины вазодилататорного резерва ауторегуляции мозгового кровообращения проводился каротидный копрессионный тест. В процессе мониторирования осуществляли бережную компрессию ипсилатеральной общей сонной артерии (ОСА) на протяжении пяти сердечных циклов. Компрессия прекращалась в диастолу. При этом регистрировали изменения ЛСК в СМА. Учитывали исходную среднюю ЛСК (V1), среднюю ЛСК во время компрессии (V2), среднюю ЛСК первого – второго пиков после компрессии (V3).

Рассчитывали: - коэффициент Овершута (Свистов Д.В., 1998): КО = V3 / V1

У 18 здоровых мужчин в возрасте от 20 до 40 лет определены нормальные средние значения КО и САР. Их значения составили 1,37 ± 0,10 и 0,790 ± 0,228 соответственно.

Показатели ауторегуляции у всех больных оказались существенно ниже, чем в контрольной. Результаты наших исследований показывает, что в поврежденном полушарии ауторегуляция нарушена больше, чем в интактном полушарии. Увеличение внутричерепного давления сопровождалось возрастанием сопротивления в сосудах головного мозга и достоверным снижением коэффициента Овершута.

Также отмечено связь тяжести клинических проявлений вторичных ишемических нарушений и выраженности нарушений ауторегуляции – чем больше нарушена ауторегуляция, тем больше отмечается вторичные нарушения. По мере нарастания внутричерепного давления наблюдается усугубление ауторегуляторных нарушений сосудов головного мозга.

1. Преимуществом транскраниальной ультразвуковой допплерографии (ТКУЗДГ) является простота этого метода, неинвазивность, возможность длительной мониторизации МК, динамический контроль МК после ЧМТ.

2. Регистрация ДКУЗДГ параметров, в частности КО, позволяет выявить нарушение МК у больных ЧМТ.

3. При тяжелой ЧМТ ауторегуляция мозговых сосудов нарушена больше на стороне повреждения.

КЛИНИЧЕСКАЯ ОЦЕНКА ЭФФЕКТИВНОСТИ ПРИМЕНЕНИЯ КЕТОНАЛА В РАННЕМ ПОСЛЕОПЕРАЦИОННОМ ПЕРИОДЕ У БОЛЬНЫХ С ЧЕРЕПНО-МОЗГОВОЙ ТРАВМОЙ

С.К.Акшулаков, А.Ш.Жумадилов, А.З.Нурпеисов, А.К.Амиржанова
Республиканский научный центр нейрохирургии, Астана, Казахстан

Цель: Разработка рациональной послеоперационной анальгезии, обеспечивающей адекватное обезболивание и оценка эффективности обезболивающей терапии у больных с черепно-мозговой травмой (ЧМТ) в раннем послеоперационном периоде после резекционной трепанации черепа и удаления эпидуральной и субдуральной гематом.

Материалы и методы: Исследование проведено у 48 пациентов, оперированных по поводу удаления эпидуральной и субдуральной гематом. В основную группу вошли 22 пациента в возрасте 21-54 лет, где использовался кетонал в дозе 20 мг в/в. Максимальная суточная доза составила 80-100 мг. Контрольную группу составили 26 пациентов, которых обезболивали промедолом 20мг. Мониторинг гемодинамики проводился на аппарате «NIHON KOHDEN», Япония, где регистрировались следующие параметры: ЧСС, ЭКГ, АДср, SpO2. Газовый состав крови, лактат и КОС определяли на газовом анализаторе ABL- 5 «Radiometr», Дания.

Эффективность и качество обезболивания в послеоперационном периоде оценивали при помощи:

- шкалы вербальных оценок боли (ШВО: 0-4 балла);
- данных показателей гемодинамики, SpO2;
- количеству требовавшихся анальгетиков в послеоперационном периоде для достижения хорошего или отличного эффекта;
- длительности анальгетического эффекта.

Исследовалось время до первого требования анальгетика после пробуждения, общее количество анальгетиков (в том числе наркотических), потребовавшихся для обезболивания в послеоперационном периоде, эффективности обезболивания, интенсивности болевого синдрома по ШВО до и после применения анальгетика.

Эффективность обезболивания оценивали по трехбальной системе: нет боли -1 балл; сохранение незначительной боли-2 балла; умеренная боль-3 балла.

Результаты: В послеоперационном периоде, после экстубации трахеи, у больных в контрольной группе время первого введения кетонала составило 125,6+6 мин, тогда как в основной группе больных это время составило 250+10 мин. Длительность эффекта анальгетика в основной группе больных достоверно превышало таковую в контрольной группе: 70+7 мин в основной, 110+3 мин в контрольной ($p<0,05$). Обезболивающий эффект кетонала в основной группе больных оценивался по шкале эффективности как 1 и 2 балла, тогда как в контрольной группе больных эффективность обезболивания соответствовала 2 и 3 баллам. Так же у больных основной группы потребность введения наркотических анальгетивов (5,2+2,5 мг промедола) оказалось ниже, чем у больных основной группы (18,7+8,4 мг промедола).

Заключение: Применение кетонала в послеоперационном периоде у больных с ЧМТ улучшает эффективность обезболивания и позволяет уменьшить потребность введения наркотических анальгетиков.

АНАЛИЗ МИКРОХИРУРГИЧЕСКОГО ЛЕЧЕНИЯ ПОСЛЕДСТВИЙ ПОВРЕЖДЕНИЙ ПЕРИФЕРИЧЕСКИХ НЕРВОВ

В.Г. Алейников, Т.Т. Керимбаев, Р.Ш. Танкачеев, К.Б. Нургалиев, С.М. Абдыкаримова
Республиканский научный центр нейрохирургии, Астана, Казахстан

Актуальность: Частота повреждений периферических нервов довольно высока и составляет до 10% от всех видов травм, сопровождается высоким уровнем инвалидизации (до 60%). Переломы костей верхних конечностей и бедренной кости сопровождаются травмами периферических нервов в 95% и в 10% случаев соответственно. Формирование гематомы в области травмы увеличивает вероятность повреждения нерва в 4,4 раза. Несмотря на длительную историю изучения данной патологии, восстановление функции нервов при их повреждениях является актуальной проблемой, требующей дальнейшего поиска новых эффективных методов хирургического лечения.

Цель работы: оценка ближайших послеоперационных результатов микрохирургического лечения у пациентов с последствиями повреждений периферических нервов.

Материалы и методы: Изучены результаты лечения у 16 больных с последствиями травм периферических нервов в период с октября 2008 по май 2009 года, оперированных на базе отделения спинальной нейрохирургии и патологии периферической нервной системы РНЦНХ. Количество мужчин превалировало -12 больных, женщин соответственно - 4. В возрастном аспекте перепад был от 18 до 48 лет, в среднем 31 год. Этиологическим фактором в 15 случаях были открытые колото-резанные повреждения, в 1 случае закрытое, вследствие тракционного механизма при вывихе плеча. Алгоритм предоперационного исследования включал клинико-неврологический осмотр с оценкой силы мышц по 5 балльной шкале, обязательное проведение электромиографии в до- и послеоперационном периоде.

Методика хирургического лечения проводилась по общепринятой схеме: разрез мягких тканей проводился в проекции сосудисто-нервного пучка, но с соблюдением топографо-анатомических особенностей с целью профилактики образования спаечного процесса периферических нервов с окружающими мягкими тканями. Обязательным условием было применение операционного микроскопа. Использовался микрохирургический инструментарий, нить викрил 8,0-10,0. В 4 случаях проведен невролиз нерва, в остальных ушивание, причем в 2 случаях с транспозицией нерва в локтевую ямку. Наибольший дефект мы наблюдали при повреждении лучевого нерва длинной 12,0 см. Главным условием при ушивании считаем наложение шва нерва без натяжения, безупречно соединив их концы. Накладывались эпи-, периневральные швы с фиксацией в 4 - 5 местах.

Результаты: Исходы лечения были изучены в раннем послеоперационном периоде и через 6 месяцев. Выявлены две особенности последствий открытой травмы. Первое, значительный по протяженности дефект поражения; после резекции концов нерва он превышал 5 см, колеблясь от 6 до 12, в среднем 9 см. Вторая особенность, при отсутствии перерыва нерва он был вовлечен в грубый рубцовый процесс. Большая величина дефекта обусловила несколько вариантов операций: при дефекте до 7 см нерв ушивался с использованием его транспозиции и фиксации конечности с наименьшим натяжением нерва или без нее. При дефектах в 7-12 см приходилось мобилизировать нерв на значительном протяжении с сохранением отходящих ветвей выделяемого нерва. В одном случае приходилось накладывать шов с натяжением, без резекции рубцовых краев нерва, как первый подготовительный этап операции. В ближайшем послеоперационном периоде все больные отмечали положительную динамику в чувствительной сфере, нарастание силы мышц на 1-2 балла. При тракционном повреждении в раннем послеоперационном периоде до 6 месяцев положительной динамики проследить не удалось.

Выводы: Таким образом, последствия повреждений периферических нервов характеризуются развитием выраженного рубцово-спаечного процесса в зонах повреждения с образованием значительных по протяженности дефектов, что требует применения различных методик для их устранения. Применение операционного микроскопа и микрохирургического инструментария позволяет с наименьшей травматизацией нервных стволов произвести невролиз, оптимальное сопоставление концов нервов и их ушивание.

ХИРУРГИЧЕСКОЕ ЛЕЧЕНИЕ НЕРВНО-СУХОЖИЛЬНЫХ ПОВРЕЖДЕНИЙ

Ю.И. Аношин, Г.Л. Герантиди, В.И. Цветков, С.М. Погребицкий
Центральный военный госпиталь Пограничной службы
Комитета Национальной безопасности Республики Казахстан, Алматы, Казахстан

Бытовые, «банальные» повреждения периферических нервных стволов и сухожилий продолжают оставаться распространенной причиной инвалидизации.

Цель работы: Улучшение результатов оперативного лечения при изолированном и сочетанном повреждении периферических нервов и сухожилий конечностей.

Материал и методы: В период с 1993 по 2008 гг (16 лет) на лечении находился 51 больной с изолированными повреждениями нервных стволов и в сочетании с повреждениями сухожилий. Давность повреждения до момента оперативного лечения: до 10 суток - 11; до 3 месяцев -12; до 6 мес. -6, до 1 года - 16, от 1 года до 1,5 лет – 4, свыше 3 лет - 2 больных. Причины повреждений - резаные и колотые раны стеклом, ножом, ножницами, шилом, рублено-резаные винтом лодки , укус собаки, ятрогенные. Изолированные повреждения нервных стволов -19, сочетание повреждений нервов с сухожилиями сгибателей кисти -32. Виды нервов - срединный на уровне предплечья -13, на кисти в области тенара-гипотенара (зона Канавела) -4; локтевой – 12; срединный и локтевой – 15; седалищный – 4, малоберцовый -3. Причины поздних поступлений однотипны - дефекты диагностики и ПХО ран при оказании первичной помощи. Клинико-неврологическое проявление было типичным ля каждого из нервов – «когтеобразная кисть», «обезьянья лапа» и пр. Особенно тяжелой можно выделить категорию больных с повреждениями срединных нервов и развитием каузалгического синдрома. У всех наблюдаемых больных инвалидизация конечностей была выраженной и в различной степени являлась причиной нетрудоспособности.

Результаты и обсуждение: При оперативных вмешательствах выявлено, что первично не диагностировано повреждение нервов в 29 наблюдениях, в том числе и при обработанных сухожилиях; в 22 случаях имели место технические ошибки типа неправильного наложения шва нервов и сухожилий, сшивания сухожилий с нервами, прошивание ствола нервов при ушивании ран, пластика грубым шовным материалом и пр. Первичная помощь во всех наблюдениях была оказана общими хирургами или травматологами, отмечена общая распространенная ошибка - попытка ревизии и наложения швов из имеющихся кожных ран без необходимого расширения операционного доступа.

В результате анализа собственного опыта нами сформулированы и рекомендуются следующие принципы оперативного лечения:

1. Необходим инструментарий микронейрохирургического набора - скальпеля, диссекторы, препаровочные ножницы, пинцеты, иглодержатели для наиболее тонкой и щадящей работы с тканями, предпочтительно фирм Aeskulap, Templar и пр. Обязательно использование операционных налобных осветителей с оптикой или операционных микроскопов.
2. Операционные доступы должны быть внепроекционными - Z образными, штыкообразными, с иссечением краев кожных рубцов - данные доступы обеспечивают наиболее оптимальные условия для ревизии, невролиза, тендолиза и пластики поврежденного уровня нервов и сухожилий. Несмотря на внешнюю травматичность, данные доступы в итоге являются более физиологичными.
3. Препаровка всех слоев должна проводиться тонким инструментарием с применением приемов тупой, острой и гидравлической препаровки. Метакарпальная связка подлежит иссечению, фасции предплечья - продольному рассечению, сухожильные влагалища – максимальному сохранению.
4. Работа «под жгутом» и перевязка-лигирование сосудов недопустимы - создаются условия для гипоксии и вторично-рубцового перерождения тканей. Максимальное сохранение магистральных и периневральных питающих сосудов возможно только при применении оптики. Гемостаз должен проводиться биполярным током малого режима тонкими микронейрохирургическими пинцетами, ватниками с 3% H2O2.
7. В рубцово-спаечных конгломератах выделение сухожилий поверхностных, глубоких сгибателей и выделение нервных стволов должно быть функционально анатомично и строго маркировано резиновыми держалками или прошиванием атравматическими нитями этикон, пролен № 3-4/0.
8. После определения функциональной

принадлежности фрагментов глубоких и поверхностных сгибателей кисти - максимальное иссечение сухожилий поверхностных и сохранение глубоких сгибателей кисти. Возможны варианты сопоставления проксимальных поверхностных с дистальными глубокими сгибателями. Попытки сохранения малофункциональных сухожилий чреваты развитием грубых деформаций кисти.

9. При выделении нервных стволов обязательна субэпиневральная и периневральная блокада 2% новокаином тонкими шприцами диабетического или гепаринового типа. Иссечение проксимального и дистального сегментов должно производиться после наложения маркерных эпиневральных держалок мононитью пролен № 4-5/0 гильотинным приемом в поперечном направлении бритвенными высококачественными лезвиями. Иссечение должно быть максимально экономным, не превышая дефицита нерва 3 – 4 см, при этом должна хорошо определиться зона пучкового строения нерва с центрально-питающей артерией. При возникновении дефицита длины ствола выполняются приемы выделения, перемещения нерва, сгибание в суставах до 30 – 600.
10. Предпочтительно первоначальное сшивание функционально одноименных сухожилий проленом № 4-5/0 по Кюнео; как правило, проксимальные фрагменты поддаются хорошей тракции. При возникновении натяжения необходим прием этапной тракции проксимального сухожилия по А.Г Пугачеву.
11. После сшивания сухожилий накладывается отсроченный шов нерва. Наложение межпучкового шва нитями 8-10/0 мало оправдано и технически затруднительно. Более реально наложение 4 - 6 эпиневральных швов мононитью пролен № 5-6-7/0 - наложенный шов позволяет полностью адаптировать пучковый срез и эпиневрий.
12. Ушивание операционной раны двухслойное - редкие подкожные швы проленом № 5/0 и кожные швы проленом № 4-5/0 (возможен кетгут) что в последующем способствует формированию тонких, нежных рубцов.
13. Фиксация конечностей гипсовыми лонгетами на сроки 2-3 недели, при необходимости - дальнейшая смена с коррекцией, ранняя и длительная разработка на фоне медикаментозного лечения - прозерин, дибазол, вит.гр. В, иглорефлексотерапия, физиолечение –УВЧ, парафин, озокерит.

Хороший результат с восстановлением функций достигнут у 44 больных, в 7 наблюдениях результат неудовлетворительный в виду поздних операций или несоблюдения больными необходимых требований, что привело к развитию рецидивных контрактур.

Заключение: Оперативные вмешательства при нервно-сухожильных повреждениях, выполненные на высоком микрохирургическом уровне, в подавляющем большинстве обеспечивают удовлетворительный результат и минимальную инвалидизацию.

ОПТИМИЗАЦИЯ ТАКТИКИ ХИРУРГИЧЕСКОГО ПОСОБИЯ ТЯЖЕЛОЙ ЧЕРЕПНО-МОЗГОВОЙ ТРАВМЫ

А.К. Бахтияров
РНХИ им. проф. А.Л. Поленова, Санкт-Петербург, Россия

Цель исследования: Оптимизация тактики оказания нейрохирургической помощи больным в зависимости от выраженности травматического дислокационного синдрома (ТДС) при тяжелой черепно-мозговой травме (ТЧМТ).

Материал и методы: Проанализированы особенности клинического течения 287 клинических наблюдений ТЧМТ, сопровождавшихся супратенториальным сдавлением головного мозга. Среди них было 238 (83%) мужчин и 49 (17%) женщин в возрасте от 18 до 72 лет (средний возраст 36,4 ± 6,4 года).

Для оценки выраженности ТДС учитывали следующие признаки: уровень угнетения сознания, очаговая симптоматика, стволовые реакции: фоновая величина и фотореакции зрачков, анизокория, парез взора вверх, корнеальный рефлекс, вертикальный и горизонтальный компоненты окулоцефалического рефлекса, двигательная реакция конечностей на

боль, дыхание, пульс, артериальное давление. С целью диагностики гемодинамических нарушений использовали вегетативный индекс Кердо. Инструментальное обследование включало Эхо-ЭС, КТ и (или) МРТ головного мозга. Результаты лечения оценивали по шкале исходов Глазго (ШИГ).

Результаты: В группе больных с ТДС I стадии 110 (38,3%) случаях клиническая картина была представлена общемозговой, отчетливой очаговой симптоматикой и стабильными витальными функциями.

У 83 (29%) больных с ТДС II стадии на фоне стабильной витальной функции и с общемозговой и очаговой симптоматикой была отмечена и умеренная стволовая семиотика.

В 63 (22%) наблюдениях у больных с ТДС III стадии на первый план выходила грубая стволовая симптоматика, а очаговые симптомы определяли с трудом. Клинические признаки как гемипарез и анизокория позволяли предположить только латерализацию патологического субстрата. Витальные нарушения были представлены патологическим дыханием (периодизация и гиперфункция) и артериальной гипертензией с тенденцией к брадикардии.

В 19 (6,6%) случаях с ТДС IV стадии клиническая картина была представлена грубой стволовой симптоматикой, с нестабильностью витальных функций в виде патологического дыхания (периодизация и гипофункция) и артериальной гипотензии с тахикардией.

Во всех 12 (4,1%) случаях с ТДС V стадии отмечено терминальное состояние. Определение локальной симптоматики и стороны повреждения головного мозга на основании клинических проявлений были невозможны во всех случаях. Клинические признаки в данной группе больных соответствовали смерти мозга.

Декомпрессивная трепанация черепа с удалением травматического субстрата сдавливающий головной мозг было проведено 216 (75,3%) пострадавшим. Основанием являлось наличие признаков ТДС II - V стадий, а также симптомов раздражения головного мозга в проекции вдавленных переломов или импрессии костных отломков на глубину более 10 мм у больных с ТДС I стадии.

Нарастание общемозговой и стволовой симптоматики в динамике было отмечено у части больных с ТДС I – IV стадий, что указывало на прогрессирование дислокации.

Исходы ЧМТ в зависимости от стадии ТДС были следующими:

При ранних стадиях (ТДС I и II) хорошее восстановление (ХВ) и умеренные нарушения жизнедеятельности (УНЖ) установлены у 96,3 и 48,1 % пострадавших, грубые нарушения жизнедеятельности (ГНЖ) – 0 и 19,8 %, вегетативное состояние (ВС) – 0 и 5,7 %, летальный исход (ЛИ) – 3,7 и 26,4 % соответственно.

ТДС III стадии: ХВ и УНЖ отсутствовали во всех наблюдениях (0%), ГНЖ отмечали в 4,9 % случаев, ВС – 8 %, ЛИ – 87,1 %.

ТДС IV стадии: ХВ, УНЖ и ГНЖ не выявлены (0 %), ВС диагностировано у 3,6 % больных; ЛИ – 96,4 %.

При V стадии ТДС все пострадавшие (100%) погибали. При этом в 4 (33,3%) случаях с ТДС V смерть была констатирована до оперативного вмешательства, в 3 (25%) – во время операции, у оставшихся 5 (41,7%) больных летальный исход наступил в ближайшие сутки после операции.

Заключение: Выраженность повреждения (компрессии) головного мозга и состояния витальных функций определяют исход течения ТДС.

У больных с ТДС I – II стадий компенсированные витальные функции позволяют провести необходимый комплекс диагностических обследований с последующим решением вопроса об оперативном вмешательстве.

В случаях с ТДС III стадий требуется провести необходимое обследование и хирургическое лечение направленное на устранение патологического субстрата сдавливающего головной мозг в кротчайшие сроки, так как важно помнить, что в следующей стадии - ТДС IV витальные функции будут нестабильны.

Тактические мероприятия при ТДС IV – V стадий должны быть направлены, прежде всего, на стабилизацию витальных функций. На практике стабилизация среднего артериального давления на уровне ≥ 90 мм рт ст является очень трудной задачей у больных с ТДС V стадии. В связи с чем, целесообразность оперативного лечения, в наших наблюдениях, сомнительна.

ТЯЖЕЛАЯ СОЧЕТАННАЯ ТРАВМА ЦЕНТРАЛЬНОЙ НЕРВНОЙ СИСТЕМЫ И ОРГАНОВ ГРУДНОЙ КЛЕТКИ

А.Т. Болеген, А.Х. Пайзахметов, В.И. Нарижный,
С.А. Рахимбердиев, А.П. Джандарбеков, А.М. Кожамбеков
Шымкентская городская больница скорой медицинской помощи, Шымкент, Казахстан

Диагностика, тактика лечения и прогноз тяжелой сочетанной травмы центральной нервной системы является важнейшей проблемой настоящего времени.Главной ее причиной является дорожно-транспортные происшествия (ДТП).

Вашему вниманию предоставляются два интересных случая из нашей практической деятельности.

1. Мусалиев Д. Б. 1984 г.р. 24.03.08г. ночью сидя за рулем автомобиля врезался в стоящий на обочине эвакуатор.Получил тяжелую сочетанную ЧМТ,Ушиб головного мозга со сдавлением субдуральной гидромой левой лобной доли. Ушиб грудной клетки с вдавленным переломом рукоятки грудины.Госпитализирован в шоковом состоянии в отделение реанимации районной больницы села Карабулак.Консультирован дважды торакальным хирургом,нейрохирургом по линии центра медицины катастроф.

25.03.08г. произведена Операция – Открытая репозиция перелома грудины.

26.03.08г. произведена Операция - Костно-пластическая трепанация лобной кости слева с удалением субдуральной гидромы.

27.03.08г. произведена Операция – Наложение трахеостомы.

08.04.08г. больной транспортирован в ШГБСМП.На КТ головного мозга от 08.04.08г.:СПО-трепанации лобной кости слева. Энцефалопатия с рубцово- атрофическими процессами коры лобно-височных долей. Больной в сознании, выполняет команды. Легкие элементы моторной афазии.Правосторонний гемипарез верхней конечности.В связи с приступами удушья дважды производилась Ретрахеостомия. На бронхоскопии выявлена рубцовая стриктура нижней трети трахеи,через которую не проходит бронхоскоп.

По рекомендации областного торакального хирурга 24.04.08г. больной направлен в экстренном порядке на лечение в Республиканский Специализированный Центр Хирургии им.академика В.Вахидова,отделение хирургии легких и средостения г.Ташкент. В РСЦХ произведено 3 сеанса лазерной фотодеструкции рубцовых тканей трахеи с последующим бужированием и стентированием нижней трети трахеи силиконовым самофиксирующимся стентом Дюмона.

20.01.09г. в НХО ШГБСМП произведена Операция – Менингиолиз. Пластика дефекта лобной кости слева аутокостью.

30.04.2009г. в РСЦХ г.Ташкент произведена поднаркозная ригидная бронхоскопия,удаление стента. В настоящее время состояние больного удовлетворительное.

2. Шойбеков Б. Р. 1978 г.р. 05.04.09г. сидя за рулем автомобиля перевернулся. Доставлен и госпитализирован в шоковом состоянии в отделение реанимации ЦРБ с.Шолак корган.

06.04.09г. через 26 часов от момента травмы консультирован по линии центра медицины катастроф торакальным хирургом и нейрохирургом. Произведена Операция – Наложение дренажа Бюлау слева. Также произведена люмбальная пункция-ликвор розового цвета. Пробы на блок – полный блок ликворопроводящих путей. Однако снимки вышли не качественные (старый аппарат «Арман») и определить уровень и характер повреждения не удалось.

14.04.09г.транспортирован в ШГБСМП, госпитализирован в ОРИТ.

Объективно:Общее состояние больного тяжелое.Нормостеник. Покровы кожи бледной окраски.В легких слева затрудненное дыхание. Тоны сердца приглушены.Пульс- 120 уд. А/Д-110/70.Живот мягкий,слегка вздут.Сознание ясное.Критика и ориентация сохранена.Зрачки D=S.Гипостезия всех видов чувствительности с уровня Д11 по проводниковому типу. Тонус мышц и сухожильные рефлексы с нижних конечностей отсутствуют. Сила нижних конечностей -0 баллов. Нарушение функций тазовых органов по типу задержки. Гипсовая лонгета на левом предплечье.

На Р/гр. Грудной клетки от 14.04.09г.:Слева перелом латерального контура лопатки со смещением к/о,перелом V-VI-VII ребер по лопаточной линии.Легочная прозрачность снижена,по костальной плевре интенсивное затемнение.Синус не виден. На Р/гр.левого предплечья-поперечный перелом с/3-н/3 обеих костей со смещением.На Р/гр. Костей таза :слева перелом седалищной кости со смещением.

На МРТ грудной клетки и позвоночника от 16.04.09г.:Ушиб левого легкого.Компрессионно-оскольчатый перелом тела L1 позвонка со сдавлением спинного мозга.

После проведенной предоперационной подготовки 20.04.09г. произведена Операция – Декомпрессивная ламинэктомия L1 позвонка. Ревизия спинного мозга. Трансдуральное удаление клина Урбана. Ушивание разрыва твердой мозговой оболочки.Задний спондилодез проволокой.

Диагноз клинический: Тяжелая сочетанная травма.Проникающая позвоночно-спинномозговая травма.Компрессионно-оскольчатый перелом L1 позвонка III степени с ушибом и сдавлением спинного мозга,разрывом твердой мозговой оболочки.Полное нарушение проводимости спинного мозга с уровня Д12. Закрытый перелом IV-IX ребер слева. Гемопневмоторакс слева. Ушиб левого легкого. Закрытый перелом латерального контура левой лопатки.З/перелом обеих костей левого предплечья в средней трети слева.ЗЧМТ. Сотрясение головного мозга. Нижняя вялая параплегия. Нарушение функций тазовых органов по типу задержки. Травматический и спинальный шок.

Послеоперационный период осложнился нагноением послеоперационной раны. После ее очищения наложены вторичные швы по Донати. Выписан на долечивание у травматолога и уролога.

Заключение: Диагностика и лечение больных от дорожно-транспортных происшествий является актуальной проблемой нашего времени. ДТП чаще всего происходят вдали от специализированных лечебных учреждениях,поэтому пострадавшие изначально поступают в районные больницы,где и оказывается первая медицинская помощь, вызываются специалисты из областного центра. Специализированная помощь оказывается поэтапно с использованием современного диагностического оборудования(КТ,МРТ),которое имеется только в крупных городах. Иногда необходимо оказание высокоспециализированной медицинской помощи в условиях Республиканского центра. Выставление показаний к транспортировке больных с тяжелой сочетанной травмой также является актуальной.

ОПЫТ ИСПОЛЬЗОВАНИЯ КАРБАЛЕКСА ПРИ ОСТРЫХ ЧЕРЕПНО-МОЗГОВЫХ ТРАВМАХ.

И.Ж. Галиев, В.Ф. Чернов, Р.А. Маладаускайте, М.В. Ребров
Костанайская областная больница, Костанай, Казахстан

Лечение больных с острыми черепно-мозговыми травмами проводилось в условиях нейрохирургического отделения. Наряду с основной терапией, консультирование больных осуществлял врач психиатр. Показаниями для консультирования психиатром, явились жалобы больных на нарушение сна, повышенную тревогу, вспыльчивость, раздражительность, подавленость, плохое настроение, а так же жалобы астенического характера.

Наблюдение проводилось за 34 случаями больных с острыми ЧМТ, различной степени тяжести, в возрасте от 19 до 68 лет, принимавших препарат карбалекс. У 8 больных после перенесенной черепно-мозговой травмы, отмечались явления алкогольной абстиненции. В 4 случаях черепно-мозговые травмы спровоцировали развитие генерализованных судорожных припадков. Первоначальная доза карбалекса назначалась от 200мг. В сутки и в 5случаях, явилась достаточной для улучшения в состоянии больных. В 7 случаях достаточной была дозировка 400мг. в сутки, в два приема с 12часовым интервалом. В 8 случаях хороший, стойкий эффект был обеспечен дозировкой 600мг. в сутки и лишь в одном случае понадобилось увеличение до 1000мг. в сутки. Длительность терапии карбалексом составила не более 3 недель.

Улучшение в состоянии субъективно отмечали все пациенты на 2-3й день приёма карбалекса. Отмечали улучшения в виде продолжительности и глубины сна, чувство бодрости в утренние часы, снижение уровня тревоги. Объективно на 8-9 сутки фон настроения больных оценивался, как ровный. Лица, страдающие алкоголизмом (в 6 случаях имел место запойный характер употребления алкоголя), не отмечали тягу к приёму алкоголя.

Значительно менялось поведение больных – установился более доверительный контакт, повысилась их доброжелательность, способность к продуктивному взаимодействию с медперсоналом отделения. Больные с судорожными состояниями отметили улучшение общего комфорта, в сравнении

с приёмом транквилизаторов, не угнетались когнитивные функции. Все пациенты отметили обезболивающее действие препарата, так как в течении первого часа после приёма карбалекса головная боль значительно уменьшалась, а у части больных проходила полностью. Только 6 пациентов отметили дневную сонливость на дозе 600мг, но в условиях стационара, это состояние их полностью устраивало.

Положительной стороной при назначении карбалекса явились хороший терапевтический эффект на средних суточных дозах, что не усугубляло соматического состояния больных, отсутствие значимых побочных эффектов, быстрая стабилизация эмоционально аффективной сферы за счет нормотимического действия препарата, обезболивающее действие. Стойкий терапевтический эффект в катамнестическом наблюдении у категории больных, получавших карбалекс, делает его препаратом выбора при сочетанных травмах головного мозга с нарушением эмоционально-волевой сферы, депрессивно-астено-невротических, а так же судорожных состояниях.

Таким образом, использование карбалекса и привлечение психиатра в оказании помощи у больных с черепно-мозговой травмой является обоснованным.

НЕЙРОХИРУРГИЯЛЫҚ КЛИНИКАДАҒЫ ПЕРИФЕРИЯЛЫҚ ЖҮЙКЕ ЖҮЙЕСІНІҢ ЗАҚЫМДАНУЫҢ МИКРОХИРУРГИЯЛЫҚ ЕМНІҢ НӘТИЖЕСІ

Е.К.Дюсембеков, А.Р.Халимов, И.Т. Курмаев, В.А. Семеклитт,
А.Б. Джанкабаев, Р.С. Корабаев
Алматы мемлекеттік дәріжілік білім жоғары институты
№7 қалалық клиникалық аурухана, Алматы қаласы

Нейрохирургиялық клиникада 1996 жыл мен 2008 жыл аралығында жүйке жүйесінің зақымдануымен 507 науқасқа операция жасалған. Науқастардың жасы 3 жастан 67 жасқа дейін, олардың 95% еңбекке қабілетті жаста әйелдерден – 90, еркектерден – 417. Оның ішінде қолдардағы жүйке жүйесінің жарақаты 384 (олардың ішінде 174 тамырдың жарақаттануы және сіңірдің жарақаттануымен қосарланған), аяқтарда – 66 науқаста (тамырдың жарақатымен қосарлануы 12 науқаста), иық буынында жүйке жүйесінің жарақаттануы 42 – інде. Жарақаттан кейің белгілі бір уақыт аралығында операция жасалғаны 67% науқаста. Оның 18% жүйкенің невролиз және транспозиция болды, 14% жүйке жүйесінің аутопластикасы, 6% иық буйынындағы жүйке жүйесін тігу. 314 науқастарға жартылай немесе толық жүйке жүйесінің стволды тігісі салынды, ол электродиагностикада дәлелденді, микрохирургиялық тігісті түйінді жүйке жүйесінің түйінді құрылысы арқасында: түйін аралық тігіс 126 науқаста, эпиневралды тігіс 188 науқаста.

3 жылдың аралығында жақын және алыстау кезінде операциядан кейін жақсы және өте жақсы дәреже берді 86% науқастарда түйін аралық тігіс салу, 84% эпиневралды тігіс салу.

91 науқаста невролиз және транспозиция жүйке жүйесінде жасалуы. Оның қалыпты жағдайың бұзбай жүйке жүйесін тыртықты қысуы арқылы. Невролиз көпнесе кәрі жілік жүйке қысылғанда жасалынды - 36 науқаста.

32 науқаста транспозиция шынтақ жілік қысылғанда жасалынады. Операция жасалған 92% науқастарда жақсы және қанағатталық нәтиже болды.

71 науқаста екі жүйке тармақтарының жоғарғы 3 сантиметр жүйке аутопластика жасалынды. Көбінесе аутопластика кәріжілік жүйке зақымдануы 35 науқасқа жасалынды. Аутопластикаға иықтың, аяқтың терілік жүйке қолданылды. Аутопластиканың оперативтік емінің 62% науқастарда жақсы және қанағаттанарлық нәтиже болды. Емнің нәтижесінің қанағатсыздану беруі соңғы жүйке тармағының диастазы жоғарғы 6 сантиметр белгілінді.

31 науқаста иық жүйке жүйесінің преганглионарлы зақымдануы невротизация қабылданды, корешоктың жарылуында миелорадикулографиямен контраст заттармен (омнипак ультравист) верификация болды, корешоктың жарылуында менингоцелле анықтауда. 26 науқаста қабырға аралық внеплексусті невротизация өткізілді, ұзын кеуделік, қосымша жүйке қолданалуы зақымдануында. 6 науқаста ішкіплексусті невротизация (кәріжілік аймағында тері-булшықеттік жүйке) Эрба-Дюшенің паралич қолдаған. 18 науқаста бір уақытта лавсансуспензия иық буында қолданды. 42% науқаста жергілікті иық бөлімінің жақсы және қанағаттанарлық нәтиже берілді, ал жоғарғы

шекте толық паралич қанағаттанарсыз нәтиже берді.

Қорытынды:

1. Жүйке жүйесінің зақымдануында микрохирургиялық әдісті қолдану жақсару оның аумағың және оперативті араласуды және оларды орындау микрохирургиялық шігісті таңдау түйін аралық жүйке байланысты.

2. Көп жағдайда операцияның арты жақсы, микрохирургияның қолдануда, жүйке жүйесінің бағаналарында қан айналым сақталған, жүйке жұмсақ манипуляция және жүйке жақсы декомпрессия.

3. Жүйке зақымдануы микрохирургиялық емнің нәтижесі операцияның соңымен байланысты, кеш 4-6 айда жарақатты кейін, ауқымды жертін зақымдануы жүйке соңғы диастазымен 6 сантиметр жоғарғы, қалайсызды реконструктивті операция өткізілдеді.

ЭФФЕКТИВНОСТЬ ПРИМЕНЕНИЯ НЕЙРОПРОТЕКТИВНОЙ ТЕРАПИИ ПРИ ШЕЙНО-ЗАТЫЛОЧНОЙ ТРАВМЕ

Е.К. Дюсембеков, А.Р. Халимов, И.Т. Курмаев, А.А. Халимова,
А.А Айтмухамбетова, Е.А. Харченко, С.С. Камирдинов
Кафедра нейрохирургии АГИУВ, городская клиническая больница № 7, Алматы, Казахстан

Шейно-затылочная травма (ШЗТ) является особой разновидностью черепно-мозговой травмы и составляет до 20 % черепно-мозговых повреждений. Для нее характерно мультифокальное поражение в связи с воздействием травмирующей силы на шейно-затылочную область и повреждением супра-субтенториальных образований головного мозга, верхнешейного отдела позвоночника и спинного мозга, позвоночных артерий, симпатических ганглиев, мышц и связочно-суставного аппарата шеи. Клиника ШЗТ отличается сочетанием церебральных, цервикальных симптомов, сосудистых и ликвородинамических нарушений, развитием неврологического и ортопедического дефицита. С учетом вышеизложенного диагностическая и лечебная тактика при ШЗТ требует комплексного подхода, целенаправленного клинико-инструментального исследования и проведения дифференцированной патогенетической терапии.

В настоящее время недостаточно исследованы последствия ШЗТ, которые значительно снижают трудоспособность пациентов, ухудшают качество жизни. Достаточно полно разработана классификация последствий черепно-мозговой травмы (С.К. Акшулаков, 1998). Нами были выделены следующие клинические синдромы в отдаленном периоде ШЗТ:

Церебральные:

1. Общемозговой
2. Церебрально-очаговый.
3. Шейный спинально-очаговый.
4. Вестибулярно-мозжечковый.
5. Вегето-сосудистый.

Цервикальные:

1. Шейный мышечно-тонический..
2. Шейный мышечно-связочный.
3. Шейный радикулярный.

В рамках Научно-технической программы «Разработка и внедрение инновационных технологий диагностики, лечения, реабилитации в нейрохирургии» нами в городской клинической больнице № 7 г. Алматы было проведено обследование 134 пациентов, перенесших ШЗТ. В комплекс обследования входили: клинический осмотр, инструментальные методы обследования (МРТ головного мозга, ЭЭГ, ТКД, ВР), нейропсихологические методы исследования.

Основную группу составили 74 пациента, у которых в комплекс лечения входил антиоксидант природного происхождения «Танакан». Больные получали танакан по 40 мг 3 раза в день в течение 2 месяцев. Контрольную группу составили 60 пациентов, которые получили общепринятую восстановительную терапию.

Возраст обследованных пострадавших был от 15 до 60 лет, подавляющее большинство пациентов было в возрасте от 16 до 45 лет (80%), т.е. лица молодого и трудоспособного возраста. Среди обследованных нами пациентов преобладали женщины - 73, мужчин было 61.

При сравнительном исследовании было выявлено, что регресс церебральных нарушений наблюдался у пациентов основной группы в пределах от 77,1 до 94,6 %, а в контрольной группе – от 63,4 до 88,3 %. Регресс цервикальных симптомов отмечался у пациентов основной группы в пределах от 62,2 до 93,3 %, в контрольной группе – от 46,7 до 91,7 %.

Результаты ТКД выявили признаки сравнительного улучшения мозгового кровотока у пациентов основной группы с увеличением ЛСК до 31,4 в экстракраниальных и 29,7 см/сек в интракраниальных отделах позвоночных артерий, в контрольной группе – до 28,75 и 27 см/сек, 3 соответственно. ЛСК в основной артерии увеличилось до 53, 3 см/сек у пациентов основной группы и до 42,2 см/сек контрольной группы. Характерным для действия Танакана явилось улучшение венозного оттока по позвоночному венозному сплетению, что выразилось в показателях ТКД – 9,2 – 13,1 см/сек в основной группе и 11,4 – 16,8 см/сек в контрольной.

Сравнительные данные ЭЭГ показали, что курсовой прием Танакана сравнительно снижает интенсивность в диапазоне медленных ритмов и увеличивает частоту и интенсивность альфа-ритма, что свидетельствует о гармонизации корково-подкорковых взаимосвязей и повышает активность структур мозга, генерирующих альфа-ритм.

Данные изучения вегетативной реактивности, нейропсихологические тесты в сравнительном аспекте выявили нормализацию вегетативного статуса у 63,5 % пациентов основной группы и у 46,7 % контрольной, нормализацию психо-эмоционального статуса у 80 % основной и 63,3 контрольной группы.

Таким образом, лечение Танаканом пациентов с шейно-затылочной травмой оправдано в связи с полимодальным действием препарата, направленного как на церебральные, так и цервикальные нарушения. Танакан оказывает регулирующее действие на функциональное состояние ЦНС, что характеризуется улучшением психо-эмоционального тонуса, церебральной гемодинамики, улучшением венозного оттока из полости черепа, положительной реорганизацией биоэлектрической активности головного мозга. Особенностью действия Танакана является его благотворное влияние на купирование мышечно-связочных и радикулярных нарушений, способствующее восстановлению оптимального двигательного стереотипа шейного отдела позвоночника.

КРИТЕРИЙ ИНТРАОПЕРАЦИОННОЙ ОЦЕНКИ ДОСТАТОЧНОСТИ ОБЪЕМА ДЕКОМПРЕССИВНОЙ ТРЕПАНАЦИИ ЧЕРЕПА ПРИ РАЗВИТИИ ТРАВМАТИЧЕСКОГО ДИСЛОКАЦИОННОГО СИНДРОМА

Ж.М. Ермеков, Д.И. Дубчев, А.Е. Жалбагаев
АО «Медицинский университет Астана», Астана, Казахстан
Казахский национальный медицинский университет им. С.Д. Асфендиярова, Алматы, Казахстан

Лечение больных с тяжелой черепно-мозговой травмой основано на раннем выявлении и устранении факторов вторичного повреждения головного мозга, которые можно считать потенциально обратимыми. Все формы сдавления головного мозга с признаками вторичного гипертензионно-дислокационного поражения его ствола подлежат хирургическому лечению, целью которого является нормализация внутричерепного давления и устранение сдавления.

Декомпрессивная трепанация черепа (ДТЧ) с удалением посттравматического субстрата сдавления не всегда предотвращает развитие дислокационного поражения ствола мозга, в связи с этим нами решено изучить признаки, указывающие на достаточный объем хирургической наружной декомпрессии при развитии травматического дислокационного синдрома (ДС).

Проведено исследование 44 случаев хирургического лечения травматического ДС. Во всех случаях травматический субстрат сдавления локализовался супратенториально и представлен субдуральными гематомами (28 наблюдений, 63,6%), эпидуральными гематомами (11 наблюдений, 25,0%), вдавленными отломками костей черепа (3 наблюдения, 6,8%) и очагами ушиба (2 наблюдения, 4,5%). В клинической картине наблюдался боковой (латеральный) тип дислокационного синдрома и коматозное сознание (средний балл по ШКГ 5,45). Всем больным был удален патологический субстрат сдавления и выполнена декомпрессивная трепанация черепа с подвисочной декомпрессией. В 24 наблюдениях после проведенного хирургического вмешательства наблюдался регресс дислокационного синдрома (объем декомпрессии был адекватным), в 20 случаях нарастали симптомы ком-прессии ствола мозга

с угнетением жизненно-важных функций, и наступила смерть (объем декомпрессии оказался недостаточным). При патоморфологическом исследовании погибших больных дислокация миндалин мозжечка в большое затылочное отверстие выявлена в 18 на-блюдениях и височно-тенториальная дислокация в 16 наблюдениях на фоне диффузного увеличения объема вещества головного мозга.

Одним из признаков отражающих выраженность внутричерепной гипертензии и состояние мозга является наличие или отсутствие «пульсации мозга», которое определяется нейрохирургом визуально во время операции после удаления патологического субстрата сдавления. «Вялая пульсация мозга» наблюдалась в 30 наблюдениях, среди которых в 22 случаях проведенный объем декомпрессии оказался достаточным (A=22 – истинно-положительный результат) и в 8 случаях недостаточным (B=8 – истинно-отрицательный результат). В 14 наблюдениях пульсации мозга не определялось, при этом в 2 наблюдениях отмечалась положительная динамика (C=2 – ложно-отрицательный результат) и в 12 случаях наступила смерть (D=12 – истинно-отрицательный результат).

Полученные результаты свидетельствуют о том, что оценка наличия «вялой пульсации мозга» является одним из признаков, указывающих на достаточную эффективность ДТЧ с подвисочной декомпрессией в устранении дислокационного поражения ствола мозга на шейно-затылочном и тенториальном уровне при развитии травматического ДС.

Для определения точности оценки состояния мозга в прогнозировании эффективности ДТЧ с подвисочной декомпрессией, сопоставлены исходы ЧМТ в зависимости от наличия «вялой пульсации мозга» и выполнено сравнение частот бинарного признака в двух несвязанных группах и получены следующие результаты:

Диагностическая чувствительность (ДЧ)

ДЧ = a/(a+c) · 100% = 22/(22+2) · 100% = 91,7%.

Доля выживших пациентов, у которых после удаления субстрата сдавления и ДТЧ с подвисочной декомпрессией появилась вялая пульсация мозга, и проведенная декомпрессия оказалась достаточной.

Диагностическая специфичность (ДС)

ДС = d/(d+b) · 100% = 12/(12+8) · 100%= 60,0%.

Доля умерших пациентов, у которых после удаления субстрата сдавления и ДТЧ с подвисочной декомпрессией пульсации мозга не наблюдалось, и проведенная декомпрессия оказалась не достаточной для предотвращения дислокационного поражения ствола мозга.

Прогностическая ценность положительного результата (ПЦПР)

ПЦПР =a/(a+b) · 100% = 22/(22+8) · 100% =73,3%.

Вероятность выживания среди пострадавших, у которых после удаления субстрата сдавления и ДТЧ с подвисочной декомпрессией появится вялая пульсация мозга.

Прогностическая ценность отрицательного результата (ПЦОР)

ПЦОР = d/(d+c) · 100% = 12/(12+2) · 100% = 85,7%.

Вероятность летального исхода среди пострадавших, у которых после удаления субстрата сдавления и ДТЧ с подвисочной декомпрессией пульсации мозга наблюдаться не будет.

Таким образом, при развитии травматического дислокационного синдрома после хирургического удаления субстрата сдавления и проведения декомпрессивной трепанации черепа с подвисочной декомпрессией необходимо оценивать наличие или отсутствие «пульсации мозга». Наличие «вялой пульсации мозга» свидетельствует о достаточном объеме декомпрессии, а отсутствие «пульсации мозга» о необходимости выполнения дополнительных способов декомпрессии и противоотечной терапии.

ОЦЕНКА ФАКТОРОВ, ВЛИЯЮЩИХ НА ИСХОД ДИСЛОКАЦИОННОГО СИНДРОМА ПРИ ТЯЖЕЛОЙ ЧЕРЕПНО-МОЗГОВОЙ ТРАВМЕ

Ж.М. Ермеков, Д.И. Дубчев, А.Е. Жалбагаев
АО «Медицинский университет Астана», Астана, Казахстан
Казахский национальный медицинский университет им. С.Д. Асфендиярова, Алматы, Казахстан

Развитие дислокационного синдрома (ДС) при тяжелой черепно-мозговой травме (ТЧМТ) является основным звеном патогенеза, определяющим течение и исход травматической болезни. Изучение факторов, влияющих на исход травматического ДС, с позиции своевременного их выявления и устранения является одним из путей улучшения результатов лечения.

Нами проведен анализ зависимости исходов дислокационного синдрома при ТЧМТ от степени ушиба мозга в момент травмы, объема патологического субстрата сдавления, выраженности и длительности угнетения сознания. Для этого исследовано клиническое течение 86 случаев ТЧМТ со сдавлением мозга субстратом супратенториальной локализации, у которых наблюдалось коматозное сознание. Исследуемые больные находились на лечении в стационарах г. Алматы: в городской клинической больнице (ГКБ) №7 - 74 больных, в ГКБ №4 – 7 больных, в детской ГКБ – 3 больных, в областной клинической больнице – 2 больных. В 51 случае наблюдалось прогрессирование компрессии головного мозга с клиническими признаками поражения ствола и летальным исходом (основная группа). В 35 наблюдениях на фоне проводимого лечения отмечался регресс дислокационного синдрома (контрольная группа).

В абсолютном большинстве изучаемых случаев наблюдался ушиб мозга тяжелой степени (77,9%), средней степени 17,4% и легкой - 4,7% соответственно. Распределение больных основной и контрольной группы в зависимости от степени ушиба мозга показало, что тяжелая степень ушиба головного мозга не определяет фатальный исход ТЧМТ и подтверждает большую значимость своевременного и адекватного устранения факторов вторичного поражения ствола мозга. Исключение составили случаи тяжелого ушиба мозга, при котором у пострадавших при поступлении в стационар наблюдалась III и IV степень выраженности дислокационного синдрома.

Компрессия головного мозга и дислокационное поражение ствола в большинстве случаев развилось на фоне сдавления субдуральными (38 наблюдений, 44,2%) и эпидуральными (20 наблюдений, 23,3%) гематомами, реже отмечались очаги ушиба мозга (12 случаев, 14%) и вдавленные переломы костей черепа (9 случаев, 10,5%), в 1 наблюдении гидрома (1,2%). В 6 случаях (7%) дислокационное поражение ствола мозга наблюдалось на фоне диффузного отека и набухания вещества головного мозга без дополнительного субстрата сдавления. В зависимости от объема патологического субстрата сдавления все больные были объединены в группы с объемом субстрата до 100 мл, 100-200 мл, более 200 мл. Распределение больных в зависимости от объема субстрата сдавления показало, что при наличии субстрата сдавления объемом более 200 мл (9 наблюдений) в абсолютном большинстве случаев (8 наблюдений, 88,9%) наблюдался летальный исход.

Одним из ведущих симптомов поражения ствола головного мозга является угнетение сознания. В связи с этим нами проведен анализ зависимости исходов травматического ДС от степени выраженности и длительности угнетения сознания.

У большинства пострадавших при поступлении было коматозное сознание (58 случаев), среди которых в 21 наблюдении (24,4% случаев) умеренная кома, в 29 наблюдениях (33,7%) глубокая кома и в 8 наблюдениях (9,3%) терминальная кома. В 15 наблюдениях (17,4% случаев) отмечалось оглушение и в 13 случаях (15,1%) сопор. Исследование зависимости исходов ТЧМТ от степени выраженности угнетения сознания при поступлении (в диапазоне от оглушения до глубокой комы), достоверных различий не выявило. Наличие терминальной комы (8 наблюдений) во всех случаях закончилось летально.

Среди больных контрольной группы (n=35), когда у пострадавших наблюдался регресс симптомов поражения ствола мозга, проведен анализ зависимости исходов ТЧМТ от длительности глубокой комы. У этой группы больных регресс глубокой комы наблюдался в большинстве случаев в 1-е сутки (14 наблюдений, 58,3%), реже отмечался на 2-е сутки (в 4 наблюдениях, 16,7%), на 3-и сутки (в 1 наблюдении, 4,2%), на 4-е сутки (в 2 наблюдениях, 8,3%), позднее 4-х суток в 3 наблюдениях (12,5%). При этом среди больных

с хорошим восстановлением (4 наблюдения, 11,8%) и умеренной инвалидизацией (20 наблюдений, 58,8%) длительность глубокой комы в 23 случаев (95,8%) не превышала 2-е суток. Во всех наблюдениях (3 случая), когда длительность глубокой комы превышала 4 суток, наблюдалось вегетативное состояние.

Таким образом, проведенное исследование особенностей клинического течения травматического дислокационного синдрома показало, что исход заболевания имеет достоверную зависимость от выраженности и длительности поражения ствола мозга. Прогностически неблагоприятным явилось развитие терминальной комы, отсутствие регресса стволовой симптоматики с длительностью глубокой комы более 2-х суток, наличие патологического субстрата сдавления объемом более 200 мл.

ВЛИЯНИЕ АЛЬТЕРНАТИВНЫХ РЕЖИМОВ ИВЛ НА ВНУТРИЧЕРЕПНУЮ ГЕМОДИНАМИКУ У БОЛЬНЫХ С ЧЕРЕПНО-МОЗГОВОЙ ТРАВМОЙ

А.Ш.Жумадилов, Д.Д.Смагулова, Ж.Ж.Назарова, А.З.Нурпеисов, К.М.Жалимбетова
Республиканский научный центр нейрохирургии, Астана, Казахстан

Большинствоисследователей,занимающихся лечением повреждений мозга, сходятся на том, что основным фактором, определяющим эффективность интенсивной терапии черепно-мозговой травмы (ЧМТ), является восстановление уровня мозгового кровотока, соответствующего потребностям мозга. Определяющим условием поддержания мозгового кровотока является оптимальный уровень перфузионного давления мозга (ПДМ), которое является разницей между средним артериальным давлением (АДср) и внутричерепным давлением (ВЧД). При тяжелой ЧМТ рано развивается церебральная гиперемия, способствующая повышению ВЧД и снижению мозгового кровотока.

Одним из методов воздействия на ВЧД, по мнению ряда авторов, является применение различных видов ИВЛ, включая и высокочастотную (ВЧ ИВЛ).

Целью нашего исследования явилось изучение влияния различных режимов традиционной и высокочастотной ИВЛ на внутричерепную гемодинамику у больных с острой черепно-мозговой травмой.

Материал и методы: Нами было обследовано 34 больных (20 мужчин и 14 женщин) с острой черепно-мозговой травмой в возрасте от 18 до 55 лет (средний возраст 37+3,7 лет). Все больные были оперированы по поводу внутричерепных гематом различной локализации в разные сроки от момента получения травмы (из них 35% больных – в первые 6 часов, 60% - до 24 часов, 15% больных – позднее 24 часов). 6 больных умерли в различные сроки лечения.

Степень нарушения сознания у обследуемых нами пострадавших по шкале комы Глазго (ШКГ) было 6-8 баллов. Респираторная поддержка производилась Evita 2+ фирмы «Drager», высокочастотную ИВЛ проводили аппаратом «Спирон 601». ВЧ ИВЛ осуществляли при давлении 0,3-0,5 атм. с частотой 100-130 в минуту и отношением вдох : выдох, равным 1 : 2. Исследования газового состава крови и кислотно-основного состояния (КОС) проводились на аппарате ABL-510 фирмы «Radiometr», Дания. Церебральная оксиметрия осуществлялась аппаратом INVOS 5100 “Somanetics”, USA. Показания АДср, ЧСС, ЧД, ЭКГ регистрировали на мониторе “Nihon Kohden”, Япония. Данные о ВЧД мы получали на аппарате “Spiegelberg”, Германия от баллонного датчика, поставленного интра-, либо субтенториально во время операции по эвакуации внутричерепных гематом.

Результаты: По данным наших исследований установлено, что использование традиционной ИВЛ в стандартных режимах у больных 1-ой группы (больные с ЧМТ тяжелой степени) приводит к нормализации показателей внутричерепной гемодинамики (снижение ВЧД с 35-40 мм.рт.ст до 15-25 мм.рт.ст) в более поздние сроки, чем применение у этой категории больных струйной ВЧ ИВЛ ($p < 0,05$). Тогда как у больных 2-ой группы (больные с ЧМТ средней степени тяжести), мы не отметили достоверных отличий при использовании традиционной ИВЛ и струйной ВЧ ИВЛ. При анализе показателей газового состава крови и КОС по данным наших исследований установлено, что нормализация этих показателей наступает в более ранние сроки у больных обеих групп, находящихся на ВЧ ИВЛ, нежели находящиеся на аппаратах ИВЛ, работающих по объему и давлению.

Заключение: Применение струйной ВЧ ИВЛ в послеоперационном периоде у больных с ЧМТ, оперированных по поводу гематом различной локализации, нормализует внутричерепную гемодинамику, показатели КОС и газовый состав крови в более ранние сроки, нежели у больных, которым проводилась респираторная поддержка традиционной ИВЛ.

ВЛИЯНИЕ ИСКУССТВЕННОЙ ВЕНТИЛЯЦИИ ЛЕГКИХ НА ПЕРФУЗИОННОЕ ДАВЛЕНИЕ МОЗГА У БОЛЬНЫХ С ТЯЖЕЛОЙ ЧЕРЕПНО-МОЗГОВОЙ ТРАВМОЙ

А.Ш.Жумадилов, Д.Д.Смагулова, Ж.Ж.Назарова, А.З.Нурпеисов, К.М.Жалимбетова
Республиканский научный центр нейрохирургии, Астана, Казахстан
Городская клиническая больница №7, Алматы, Казахстан

При тяжелой черепно-мозговой травме (ТЧМТ) в большинстве случаев требуется проведение искусственной вентиляции легких (ИВЛ), которая оказывает влияние на внутричерепное и перфузионное давление мозга.

Целью нашего исследования явилось изучение различных видов режимов ИВЛ на динамику перфузионного давления мозга (ПДМ) и внутричерепное давление мозга (ВЧД) у больных с ТЧМТ различной степени тяжести, как во время операции, так и в раннем послеоперационном периоде.

Материал и методы: Исследования проводились у 30 больных с ТЧМТ различной степени тяжести. Возраст больных составил от 19 до 55 лет (средний возраст – 30+4 года). Системная гемодинамика фиксировалась на мониторе “Nihon Kohden”, Япония. Определялись следующие параметры: АДср, ЭКГ, ЧСС. Внутричерепное давление мозга определялось на аппарате “Spiegelberg”, Германия. Перфузионное давление мозга рассчитывали по разнице АДср и ВЧД. Весь материал проходил статистическую обработку с определением критерия Стьюдента.

В результате наших исследований у 30 больных, оперированных на головном мозге по поводу эпи- и субдуральных гематом различной локализации, нам удалось выявить некоторые закономерности колебания ВЧД и ПДМ при различных режимах ИВЛ. Так у больных I-ой группы (ВЧД <30 мм.рт.ст), при проведении ИВЛ в режиме гиповентиляции, достоверно снижает церебральную гемодинамику до нормальных значений уже к концу 1-х суток ($p<0,05$). Тогда как у больных II-ой группы (ВЧД > 30 мм.рт.ст), этой закономерности мы не отметили. Аналогичная картина выявлена нами у данной категории больных при использовании для респираторной поддержки высокочастотной струйной ИВЛ в стандартных режимах.

Заключение: Внутричерепная гемодинамика стабилизируется в более ранние сроки при проведении ИВЛ в режиме гиповентиляции и струйной высокочастотной ИВЛ.

ОПЫТ ИСПОЛЬЗОВАНИЯ ГИПЕРОСМОЛЯРНЫХ РАСТВОРОВ ДЛЯ КОРРЕКЦИИ ВНУТРИЧЕРЕПНОЙ ГИПЕРТЕНЗИИ И НАРУШЕНИЙ ЦЕРЕБРАЛЬНОЙ ПЕРФУЗИИ У БОЛЬНЫХ С ТЯЖЕЛОЙ ЧЕРЕПНО-МОЗГОВОЙ ТРАВМОЙ

А.Ш. Жумадилов, А.Ж. Бекбосынов, А.К. Акижанов
Павлодарский филиал Государственного медицинского университета Семей, Семей, Казахстан

Тяжелая черепно-мозговая травма (ТЧМТ) является актуальной проблемой с высоким уровнем смертности и инвалидизации. Повреждение головного мозга происходит как непосредственно во время травмы (первичное повреждение) так и в результате развивающейся впоследствии церебральной ишемии (вторичное повреждение). В условиях отделения реанимации и интенсивной терапии (ОРИТ) приоритетным в лечении больных с ТЧМТ является сохранение церебральной перфузии и профилактика ишемии головного мозга. Согласно многочисленным исследованиям, внутричерепная гипертензия (ВЧГ) является основным патофизиологическим механизмом приводящим к ишемии головного мозга. Одним из распространенных в клинической практики методов коррекции ВЧГ является использование гиперосмолярных препаратов.

Цель исследования: Проведение анализа эффективности использования растворов 20% Манитола и 7.5% Na Cl в коррекции нарушений церебральной перфузии, методом динамического измерения мозгового кровотока, внутричерепного давления и расчетом церебрального перфузионного давления у больных с с фокальными повреждениями головного мозга. в острый период ТЧМТ.

Материалы и методы: Проведено исследование 18 больных с диагнозом тяжелая черепно-мозговая травма (ТЧМТ), ушиб головного мозга тяжелой степени. Критериями отбора были- уровень сознания по шкале комы Глазго (ШКГ)- ≤8, острый период травмы (до 72часов), подтвержденный на компютерно-томографическом (КТ) исследовании диагноз-ограниченный ушиб мозга (объемом больше 20-50см).

В зависимости от вида гиперосмолярного раствора больные рандомизированно были разделены на две группы. 10 больным составляющим первую группу для коррекции внутричерепной гипертензии была использована быстрая (в течении 20минут) инфузия 20% раствора манитола, из расчета 0.5-1.0 г/кг (1.25-2.5 мл/кг). 8 больным составляющим вторую группу проводили инфузию гипертонического раствора натрия хлорида (Na Cl) 7.5%- 200мл (в течении 30 минут). Всем больным на исходном уровне, через 30 мин,1 и 6 часов проводилось измерение максимальной линейной систолической скорости кровотока (ЛСК сист) и индекса резистентности (ИР), методом транскраниальной доплерографии (ТКДГ) аппаратом Ангиодин, с измерениями кровотока по средним мозговым артериям (СМА), паренхиматозное измерение ВЧД (датчики Codman, США) и расчет церебрального перфузионного давления (ЦПД) по формуле САД (среднее артериальное давление) - ВЧД.

Результаты исследования: Исходно отмечалось повышение ВЧД у больных обеих групп: в первой группе до 29.8±4 мм рт.ст, во второй до 30.2 ±4 мм рт.ст. Через 30мин,1 и 6 часов после инфузии гиперосмолярных растворов в первой группе динамика ВЧД была следующая 14.1 ±8, 17.1± 6 и 25.0± 6 мм рт.ст. соответственно. Во второй группе результаты были через 30мин - 15.3± 3, 1 час-17.9 ±4 и 6 часов- 24.1 ±7мм рт.ст.

При проведение расчета ЦПД были получены следующие результаты: в первой группе- исходное ЦПД- 74.2 мм рт.ст., через 30мин, 1 и 6 часов-84.6, 79.5 и 72.5 мм рт.ст. соответственно. Во второй группе- исходное ЦПД-69.8 мм рт.ст., через 30мин, 1 и 6 часов-89.7 ,88.7 и 75.9 мм рт.ст. соответственно.

По данным транскраниальной ультразвуковой доплерографии у больных обеих групп наблюдалось достоверное увеличение пиковой систолической скорости кровотока в средней мозговой артерии и снижение индекса резистентности. Результаты были следующими: исходно в первой группе-ЛСКсист-65.0 ±2 см/сек, ИР-0.39±0.05, через 30мин, 1 и 6 часов- 89.3 ±4 см/сек, 0.31±0.05; 85.3±4 см/сек, 0.33± 0.02 и 80.4±5см/сек, 0.35± 0.03 соответственно.

Во второй группе: исходно - ЛСКсист-63.7±3 см/сек, ИР-0.37±0.02, через 30мин, 1 и 6 часов-90.6 ±4 см/сек,0.30±0.01; 87.1±6 см/сек, 0.32± 0.03 и 82.6±7см/сек,0.37± 0.03 соответственно.

Таким образом, использование гиперосмолярных растворов 20% маннитола и 7.5% Na Cl являются одинаково эффективными в коррекции нарушений церебральной перфузии в острый период ТЧМТ. Раннее применение транскраниальной доплерографии (ТКДГ) при тяжелой ЧМТ является эффективным неинвазивным методом в диагностике гипоперфузии головного мозга, позволяющим оценить ауторегуляцию мозгового кровотока, эффективность действия различных лекарственных препаратов, а также осуществить прогноз течения патологического процесса.

МНЕСТИЧЕСКИЕ РАССТРОЙСТВА И ИХ ЗАВИСИМОСТЬ ОТ ВЕДУЩЕГО НЕВРОЛОГИЧЕСКОГО СИНДРОМА ПРИ ПОСТТРАВМАТИЧЕСКОЙ ЭНЦЕФАЛОПАТИИ

Т.В. Каймак, Ф.Т. Адылханов, Ф.С. Рахимжанова,
З.А. Хисметова, А.А. Хамитова, А.А. Уватаева
Медицинский Центр СГМА, Семей, Казахстан

Актуальность работы обусловлена высокой частотой травм головного мозга и выраженными неврологическими расстройствами, включая снижение памяти у больных с посттравматическими энцефалопатиями, независимо от ведущего неврологического дефицита. Целью работы было проведение анализа степени снижения различных видов памяти (зрительной, цифровой, логически связанной, логически несвязанной.) при посттравматической энцефалопатии в зависимости от ведущего клинического неврологического синдрома и половой принадлежности обследованных. Обследовано 150 больных с посттравматической энцефалопатией с отдаленностью травмы не более трех лет, в возрасте от 15 до 64 лет (90 мужчин и 60 женщин, средний возраст 37,4 года), получавших лечение в неврологическом и нейро-хирургическом отделениях Медицинского центра СГМА в период с января 2008 по март 2009 года. Для обследования использовались стандартный неврологический осмотр и унифицированные методики определения памяти в модификации Киселева А.П.(1996). Среди обследованных в 54 случаях имел место судорожный синдром (21 женщина, средний возраст 36,2г., 33 мужчин, средний возраст 35,1г.); в 39 случаях гемипаретический синдром (27 мужчин, ср. возраст 46,9г., 12 женщин, ср. возраст 45,3г.); в 57 случаях - синдром внутричерепной гипертензии (ВЧГ) (30 мужчин, ср. возраст 28,7г., 27 женщин, ср. возраст 32,2г.). Анализ функций памяти выявил, что процент воспроизводства зрительной памяти составлял: 1) при судорожном синдроме – 25% у мужчин и 30% у женщин; 2) при гемипаретическом 20% у мужчин и 30% у женщин; 3) при ВЧГ 40% у мужчин и 42,5% у женщин, с более высокой памятью на 5-10% у женщин при судорожном и гемипаретическом синдромах. Логически несвязанная память составляла - при судорожном синдроме 20% у мужчин и 25% у женщин; при гемипаретическом - 15% у мужчин и 22,5% у женщин; при синдроме ВЧГ - 35% у мужчин и 30% у женщин; при этом в первых двух случаях у женщин так же на 5-7% память была лучше. Логически связанная память составляла 17,5% у мужчин и 15% у женщин при судорожном синдроме; при гемипаретическом 25% у мужчин и 25% у женщин; при синдроме ВЧГ – 25% у мужчин и 20% у женщин. Показатели цифровой памяти были при судорожном 12,5% у мужчин и 15% у женщин; при гемипаретическом - 10% у мужчин и 10% у женщин; при ВЧГ - 20% у мужчин и 32,5% у женщин. При этом только в случае синдрома ВЧГ, цифровая память у женщин была выше на 12,5%. Полученные данные были обработаны анамнестически, с учетом вредных привычек (алкоголь, курение) пациентов. Выявлено, что 75 мужчин из 90 и 9 женщин из 60 – курят от 5 до 40 сигарет в день; 45 из 90 мужчин и 15 из 60 женщин до трех раз в неделю употребляют алкоголь. Это может быть одним из факторов, объясняющих, почему в группе женщин показатели памяти несколько выше, чем в группе мужчин. Таким образом, полученные данные указывают, что при посттравматической энцефалопатии, независимо от ведущего неврологического синдрома, всегда имеет место значительное снижение всех видов памяти, более выраженное у мужчин, чем у женщин. При этом максимальному снижению подвержены цифровая и логически связанная память, с наиболее грубым ее дефицитом в группе больных с судорожными синдромами, что может объясняться не только тяжестью ЧМТ, но и гипоксией мозга, возникающей в моменты судорог и усугубляющей снижение функции памяти.

О НЕЙРОХИРУРГИЧЕСКОЙ ТАКТИКЕ «DAMAGE CONTROL» У ПОСТРАДАВШИХ С СОЧЕТАННОЙ ТЯЖЕЛОЙ ЧЕРЕПНО-МОЗГОВОЙ ТРАВМОЙ

А.Г. Калиничев
МУЗ городская клиническая больница №1 им.Кабанова А.Н., Омск, Россия

Выбор хирургической тактики, сроков и объемов оперативного лечения у пострадавших с сочетанной тяжелой черепно-мозговой травмой (СТЧМТ) не определен, вызывает много споров и дискуссий.

Целью исследования является поиск обоснования многоэтапных программированных операций на головном мозга у пострадавших с СТЧМТ и внедрение миниинвазивных методов удаления внутричерепных гематом у этой категории пациентов.

Проведен ретроспективный анализ 195 случаев удаления внутричерепных гематом у пострадавших с СТЧМТ за 10 лет (1998 – 2007 гг.) для определения зависимости летальности от времени выполнения операции. Определено, что при выполнении трепанации черепа во временной интервал от 3 до 6 часов с момента поступления летальность была в 2 раза меньше, чем в первые 2 часа (48,3 и 94,4% соответственно), то есть после оказания реанимационных мероприятий, стабилизации состояния на уровне субкомпенсации, выведения из шока, купирования гиповолемии.

В общей хирургии и травматологии часто применяется тактика «damage control», многоэтапности запрограммированных хирургических вмешательств. Считаем, что эта тактика оправдана и при лечении пострадавших с СТЧМТ. I этап выполняется на фоне декомпенсированного состояния пациента и вынужденно ограничивается жизнеспасительными мероприятиями. На II этапе осуществляется интенсивная терапия, направленная на восстановление жизненно важных функций до уровня субкомпенсации. На III этапе осуществляется полный объем оперативных вмешательств. Первые 3 часа раннего госпитального этапа должны быть направлены на реанимационные мероприятия, компьютерную диагностику ТЧМТ и диагностику сочетанного повреждения, а также на выполнение миниинвазивных операций удаления внутричерепных гематом с использованием стереотаксической техники (комплекс НИЗАН), нейроэндоскопии, поэтапной пункции гематомы с локальным фибринолизом. .

Миниинвазивые операции удаления внутричерепных гематом выполнены у 54 пациентов с СТЧМТ, у которых клиника сочетанного повреждения проявлялась нарушением уровня сознания до сопора – комы I (7 – 9 баллов по шкале ком Глазго) и травматическим шоком I – II степени. У 11 пациентов диагностированы субдуральные гематомы, у 27 – внутримозговые (контузионные очаги), у 16 – их сочетания (множественные гематомы). Как правило, выполнялись сочетания миниинвазивных операций (трефинация – пункционное удаление, стереотаксис, эндоскопия – локальный фибринолиз, промывная система). Нами выполнены: 1) трефинация черепа, опорожнение оболочечной (или с внутримозговой) гематомы с последующим дренированием у 12, из них у 6 – выполнялся локальный фибринолиз; 2) внутримозговые гематомы (контузионные очаги) удалялись с помощью стереотаксического наведения с использованием комплекса НИЗАН, разработанного в ИМЧ РАН (г.Санкт-Петербург) – 33 пациента, из них 12 с последующим локальным фибринолизом; 3) с помощью нейроэндоскопии удалено 9 внутримозговых гематом, локальный фибринолиз у 2 пациентов. Трефинации и стереотаксические пункции выполнялись в первые два часа после поступления. Нейроэндоскопичесие операции выполнялись через 6 – 12 часов при стабилизации состояния.

Всем пациентам выполнялась предоперационная СКТ головного мозга с последующим нейровизуализационным мониторингом сразу после операции и на 3-и сутки. После миниинвазивных операций на СКТ-контроле определялось уменьшение объема гематомы на 50 – 75%. В отсроченном периоде через 12 – 24 часа декомпрессивная трепанация выполнялась у 6 пациентов после «слепых» пункций при трефинации и у 2 – после стереотаксической пункции. Показаниями к трепанации были продолжающееся кровотечение, неэффективное дренирование и сохраняющийся объем гематомы на СКТ (14,8% от всех миниинвазивных операций). У остальных пациентов клинически отмечались уменьшение неврологической симптоматики компрессионно-дислокационного синдрома.

Умерли 19 пациентов, послеоперационная летальность – 35,2%. Причем в первые двое суток погибли лишь 4 пациента, а 15 (78,9% от умерших) – в сроки, превышающие 7 суток на фоне развития вторичных осложнений как ТЧМТ, так и внечерепных повреждений, синдрома ранней полиорганной недостаточности. На

аутопсии только у 5 умерших обнару-жены гематомы малого объема (не более 1/3 от объема по данным СКТ).

Таким образом, миниинвазивные операции удаления внутричерепных гематом у пациентов с СТЧМТ позволяют уменьшить объем внутричерепной гематомы на 50 – 75% и выполнить при необходимости радикальную операцию в отсроченные сроки при стабилизации гемодинамики, сглаживают проявления компрессионно-дислокационного синдрома и снижают вероятность необратимых проявлений вторичных ишемических расстройств головного мозга. Хирургическая тактика «damage control» у пострадавших с СТЧМТ с применением миниинвазивных методов удаления внутричерепных гематом на I этапе раннего госпитального периода позволяет улучшить исходы у наиболее тяжелой категории пациентов, значительно снизив показатели летальности.

РАННЯЯ КРАНИОПЛАСТИКА ПРИ ТЯЖЕЛОЙ ЧМТ.

С.К. Кенжебаев, М.С. Антоненко, Г.Д. Махамбаев, Н.И. Турсынов, У.А. Исмаилов, Б.Ш. Ескожин, Р.М. Баймуханов, А.Б. Альшаров, Ш.М. Кауынбекова
Областной Медицинский Центр, Караганда, Казахстан

Актуальность: Нейрохирургические операции в остром периоде тяжелых ЧМТ часто приводят к образованию костных дефектов свода черепа. Наличие костного дефекта свода черепа в последующем является неблагоприятным фактором, препятствующим полноценной и скорейшей социальной, бытовой и трудовой реабилитации. Поэтому раннее закрытие костного дефекта черепа, восстановление анатомических взаимоотношений мозга, его оболочек – является непременным условием восстановления нарушенных функций мозга.

Материалы и методы: В течение 2007 – 2008 гг. в отделении нейротравматологии КГКП ОМЦ оперирован 21 пациент, которым проведена ранняя краниопластика. Все пациенты поступали в стационар с тяжелыми черепно-мозговыми повреждениями и были оперированы по поводу ушибов головного мозга со сдавлением (эпидуральными, субдуральными, внутримозговыми гематомами, контузионными очагами). Всем больным произведен комплекс диагностических мероприятий включавший клинико-неврологический осмотр, Р-графию черепа, МРТ исследование. В 12 случаях произведена костно-пластическая трепанация черепа с удалением костного лоскута. Костный лоскут хранился в 0,75 %-ном растворе формалина. Резекционная декомпрессивная трепанация выполнялась в 9 случаях. Восстановительные операции произведены всем больным в сроки до 1 месяца после декомпрессивной операции. Основным условием для проведения ранней краниопластики было стабилизация витальных функций, регресс неврологических дефицитов, относительно удовлетворительное состояние больного, отсутствие воспалительных изменений. Консервированная аутокость использовалась у 12 больных, а у 9 – самополимеризующая пластмасса – протакрил или палакост. Всем больным после операции проводилась контрольная МРТ головного мозга.

Результаты и обсуждение: Основным преимуществом ранней краниопластики были отсутствие грубых рубцовых сращений, легкость препаровки мягких тканей, их малая кровоточивость, что значительно облегчает доступ и сокращает время операции. Раннее использование консервированной аутокости позволяет сохранить индивидуальные анатомо-физиологическе взаимоотношения между веществом головного мозга, его оболочками, костями и кожными покровами, способствует лучшему заживлению раны. Немаловажным для больных преимуществом ранней краниопластики является ликвидация «синдрома трепанированных», что позволяет полноценно начать раннюю реабилитацию. Ближайшие послеоперационные результаты у 21 пациентов были хорошими – заживление ран первичным натяжением, улучшение самочувствия, положительная динамика неврологических симптомов, ликвидация «синдрома трепанированных». Каких либо осложнений в этой категории больных не было.

Выводы:

1. При выполнении трепанации черепа в остром периоде необходимо отдавать предпочтение костно-пластической трепанации, с последующей консервацией кости в формалине и использовании в последующем для пластики дефекта свода.

2. Ранняя краниопластика позволяет технически облегчить и сократить время операции, улучшает адаптацию аутотрансплантата, заживляемость раневой поверхности, что в конечном итоге позволяет раньше начать реабилитацию, улучшить компенсаторные возможности организма.

СПОСОБ ЧРЕЗЛИКВОРНОЙ ЭЛЕКТРОСТИМУЛЯЦИИ СТВОЛА ГОЛОВНОГО МОЗГА У БОЛЬНЫХ С ПОСТТРАВМАТИЧЕСКИМ ВЕГЕТАТИВНЫМ СОСТОЯНИЕМ (ОБОСНОВАНИЕ ПРИМЕНЕНИЯ, КЛИНИЧЕСКИЕ И ЭЛЕКТРОФИЗИОЛОГИЧЕСКИЕ ЭФФЕКТЫ)

А.В. Климаш
ФГУ РНХИ им. проф. А.Л. Поленова, Санкт-Петербург, Россия

Различные варианты естественно средовой и структурной сенсорных стимуляций, применяемые в реабилитации больных с вегетативным состоянием посттравматического генеза (ПВС), реализуются через определенные виды чувств (слух, зрение, тактильные ощущения, обоняние, вкус) и направлены в конечном итоге на возбуждение структуры мозга, обеспечивающей его диффузную активацию – ретикулярной формации (РФ). (Wood R.L., 1991; Wilson S.L., et al, 1996; Gill-Thwaites H., 1997).

ПВС является исходом тяжелой черепно-мозговой травмы (ТЧМТ). Нейроофтальмологическая симптоматика как последствие ЧМТ имеет место у 46 – 62,7 % пострадавших. (Коновалов А.Н., 2002; Zasler N.D. et al., 2006).

Отоневрологические симптомы в резидуальном периоде ЧМТ встречаются в 94 % случаев и представлены слуховыми (71 – 83%) и вестибулярными нарушениями (Благовещенская Н.С. и соавт., 1976; Zasler N.D. et al., 2006).

Нарушения обоняния выявляют в 40 % наблюдений ТЧМТ (Callahan C.D., et al., 2002).

Порог сенсорной стимуляции РФ гораздо выше порога активации любой другой сенсорной системы тела (Kater K.M., 1989). Таким образом, стимуляция РФ через специфические сенсорные системы в условиях ПВС является низкоэффективной.

В случае расположения электродов в структурах РФ возможна непосредственная дозированная активация РФ минуя органы чувств, а также их проводники к ЦНС, имеющие более низкие физиологические пороги стимуляции и часто повреждаемые при ТЧМТ.

Из существующих способов электростимуляции головного мозга, применяемых у больных с ПВС только способ электростимуляции глубоких отделов мозга (ЭГМ) способен активировать РФ головного мозга, что убедительно подтверждается реакциями пробуждения (РП) клинически и десинхронизации (РД) по данным ЭЭГ. В случаях транскраниальной электростимуляции (ТЭС) и электростимуляции спинного мозга (ЭСМ) характерных для активации РФ феноменов не регистрируют (Kanno T., et al., 1989; Tsubokawa T., et al., 1990; Шарова Е.В. и соавт., 2001).

Способ ЭГМ имеет ряд недостатков:

1. У больных с ПВС верифицируют диффузные очаги повреждения мозгового вещества в подкорковых образованиях, таламусе и покрышке среднего мозга (Gennarelli T.A., 2004), т.е. в тех структурах мозга, которые стимулируют способом ЭГМ;
2. Эффекты ЭГМ реализуются за счет влияния электрического поля, создаваемого на конце биполярного электрода в радиусе до 1,5 - 2 мм, на структуры мозга, окружающие электрод (McIntyre C., et al., 2004), т.е. ЭГМ является фокальной. Возможно некоторое увеличение радиуса стимуляции за счет наращивания амплитуды электрических импульсов, однако это приводит к повреждению мозгового вещества, прилежащего к электроду, и как следствие этого снижению эффективности электростимуляции (Манянин И.И., и соавт., 1980);
3. Имплантация электрода в структуры среднего мозга сопровождается дополнительным повреждением образований таламуса и среднего мозга по ходу имплантируемого электрода.

Вышеуказанные недостатки способа ЭГМ объясняет слабовыраженную РД (случаев) или ее отсутствие соответственно у 35% и 40% больных.

В случае чрезликворной электростимуляции ствола мозга (ЧЭС), первый электрод имплантируют в большую затылочную цистерну, второй – в один из боковых желудочков мозга. То есть, оба электрода омываются ликвором, и не повреждают таламус и ствол мозга, как на этапе имплантации, так и во время электростимуляции (патент RU 2262365 C2 – № 20031192775). У всех больных на фоне проведения ЧЭС выявлены как РП, так и РД по данным ЭЭГ, свидетельствующие об активации РФ мозга.

В диапазоне амплитуд и частот электрических импульсов, вызывающих реакции пробуждения и десинхронизации существуют параметры тока, которые способствуют укорочению латентности пиков (ЛП) и межпиковых интервалов (МИ) по данным акустических стволовых вызванных потенциалов (АСВП), что свидетельствует об улучшении проведения нервных импульсов в стволе мозга. Оптимальными параметрами тока для проведения ЧЭС мы считали те параметры, которые вызывают РП клинически, РД по данным

ЭЭГ и укорочение ЛП и МИ по данным АСВП (патент RU 2310378 C1 – № 2006113759).

С учетом вышеуказанных критериев подбора параметров ЧЭМ, положительная динамика на фоне проведения стимуляции выявлена у 66,6 % больных.

В настоящее время показано, что стимуляция неспецифической активирующей системы мозга у больных с вегетативным статусом увеличивает как продолжительность, так и качество их жизни (Yamamoto T., Katayama Y., 2005); активирует дифференцирование собственных стволовых клеток в зрелые нейроциты (Encinas J.M., 2007; Enikolopov G., 2008).

Заключение: Способ ЧЭС позволяет стимулировать неспецифическую активирующую систему головного мозга, что подтверждается соответствующими феноменами – реакциями пробуждения и десинхронизации. При этом стволовые и таламические отделы мозга не повреждают имплантированными электродами.

Эффективность стимуляции неспецифической активирующей системы мозга у больных с вегетативным состоянием показана как в клинике, так и в эксперименте. Учитывая точку приложения – неспецифическая активирующая система мозга, а также предварительные результаты применения ЧЭС, очевидна перспективность применения данного способа электростимуляции у больных с ПВС.

СПОСОБ ПРОГНОЗИРОВАНИЯ ИСХОДОВ ТЯЖЕЛОЙ ЧЕРЕПНО-МОЗГОВОЙ ТРАВМЫ У БОЛЬНЫХ С ТРАВМАТИЧЕСКИМ ДИСЛОКАЦИОННЫМ СИНДРОМОМ ВСЛЕДСТВИЕ СУПРАТЕНТОРИАЛЬНОГО СДАВЛЕНИЯ ГОЛОВНОГО МОЗГА

А.В. Климаш, Е.В. Кондаков, А.К. Бахтияров
ФГУ Российский научно-исследовательский нейрохирургический институт им. проф. А.Л.Поленова, Санкт-Петербург, Россия

Цель исследования: Разработать точный и простой в использовании способ прогнозирования исходов тяжелой черепно-мозговой травмы (ТЧМТ) у больных с супратенториальным сдавлением головного мозга интракраниальными гематомами и (или) очагами размозжения и развитием травматического дислокационного синдрома (ТДС).

Материал и методы: Объектом исследования были 287 больных с супратенториальным сдавлением головного мозга интракраниальными гематомами и (или) очагами размозжения в возрасте от 16 до 87 лет (46,2±0,9 лет). Были исследованы следующие признаки: возраст больных, выраженность травматического дислокационного синдрома (ТДС), процент снижения среднего артериального давления (сАД) в дооперационный и операционный пе-риоды по отношению к исходному сАД, процент снижения сАД в послеоперационный период по отношению к исходному сАД, выраженность смещения срединных структур мозга и компрессии базальных цистерн по данным КТ, наличие или отсутствие таких осложнений как пневмония и менингит.

Метод построения классификационных деревьев, позволяющий эффективно сочетать в алгоритме качественные и количественные характеристики состояния пациентов, был нами использован для выявления параметров, позволяющих прогнозировать исход ТЧМТ на высоком уровне значимости. Для сравнения количественных параметров, удовлетворяющих требованиям нормальности распределения, использовали t-критерий Стьюдента, критерии Манна-Уитни, Крускалла-Уоллеса, медианный хи-квадрат. Для оценки частотных показателей использовали критерии Фишера (односторонний и двухсторонний), хи-квадрат, хи-квадрат с поправкой Йетса.

Результаты: Все изученные параметры имели достоверные различия ($p < 0,001$, за исключением возраста, для возраста – $p < 0,05$) по всем соответствующим статистическим критериям между группами выживших и умерших. Были определены чувствительность, специфичность и достоверность каждого из выбранных признаков.

Оптимальной для разработки удобного и надежного алгоритма оценки риска смертности была использована совокупность таких четырех значимых показателей как: выраженность ТДС (X1), процент снижения сАД в дооперационный и операционный периоды (X2), процент снижения

сАД в послеоперационный период (X3), наличие или отсутствие пневмонии и (или) менингит (X4).

Были получены цифровые значения градаций вышеуказанных 4 признаков. Рассчитано пороговое значение суммарного балла риска (СБР).

Так СБР (SUM) вычисляют по формуле: SUM = X1 + X2 + X3 + X4, где

X1 – стадия ТДС, определяемая по 5 градациям: I стадия – 1 балл, II стадия – 2 балла, III стадия – 3 балла, IV стадия – 4 балла, V стадия – 5 баллов;

X2 – процент снижения сАД в дооперационный и операционный периоды по отношению к исходному сАД, по 4 градациям: менее 10% – 0 баллов, 10 - 24 % – 1 балл, 25 - 40 % – 2 балла, более 40 % – 6 баллов;

X3 – процент снижения сАД в послеоперационный период по отношению к исходному сАД, по 3 градациям: ≤ 10 % – 0 баллов, 11 - 20 % – 1 балл, 21% и более – 2 балла;

X4 – наличие гнойных осложнений (менингоэнцефалит и/или пневмония), по 3 градациям: нет – 0 баллов, пневмония – 1 балл, менингоэнцефалит – 2 балла.

Благоприятный исход лечения прогнозируют при SUM < 4, летальный – при SUM ≥ 4.

Используя традиционную методику (Власов В.В., 2001) мы получили следующие статистические характеристики предлагаемого к клиническому использованию метода прогноза исходов ТЧМТ: диагностическая точность - 93,7%, чувствительность - 96,0%, специфичность - 91,2%.

Выводы: 1. Метод построения классификационных деревьев формирует алгоритм прогноза исходов ТЧМТ у больных с травматическим дислокационным синдромом при супратенториальном сдавлении головного мозга, и позволяет получить индивидуальный прогноз с высокими показателями чувствительности (96%), специфичности (91,2%) и диагностической точности (93,7%).

2. Разработанный способ прогнозирования выражается формулой – суммарный балл риска (SUM) = X1 + X2 + X3 + X4. Благоприятный исход лечения прогнозируют при SUM < 4, летальный – при SUM ≥ 4. Способ содержит минимально достаточный набор признаков, не является трудоемким, требует малых затрат времени, что делает доступным его широкое применение в лечебных учреждениях.

РОЛЬ МОНИТОРИНГА ВНУТРИЧЕРЕПНОГО ДАВЛЕНИЯ В ПРОГНОЗИРОВАНИИ ИСХОДОВ ТЯЖЕЛОЙ ЧЕРЕПНО–МОЗГОВОЙ ТРАВМЫ

К.Э. Махкамов, Р.С. Юнусов
Республиканский научный центр экстренной медицинской помощи, Ташкент, Узбекистан

Изучение синдрома внутричерепной гипертензии (ВЧГ) является одним из традиционных и актуальных направлений в развитии нейрохирургии. До настоящего времени проблеме ВЧГ продолжают уделять большое внимание в связи с решающим значением уровня внутричерепного давления (ВЧД) для исхода при тяжелых черепно-мозговых травмах (ТЧМТ).

В целом ряде работ доказано, что опыт применения мониторинга ВЧД позволил значительно улучшить результаты лечения больных с ТЧМТ. В этой связи своевременная и точная оценка ВЧД имеет первостепенное значение для адекватной и успешной терапии.

Цель работы: определить эффективность мониторинга ВЧД при лечении больных с тяжелыми черепно-мозговыми травмами и его влияние на прогноз и клинический исход.

Проведено исследование 75 больных в остром периоде ТЧМТ, поступивших в Республиканский научной центр экстренной медицинской помощи.

Все больные были распределены на 2 группы: основная группа, включавшая 35 больных, которым осуществлялся мониторинг ВЧД и контрольная (40 больных), которым мониторинг ВЧД не проводили.

Уровень сознания при поступлении оценивали по шкале комы Глазго (ШКГ), а исход по шкале исходов Глазго (ШИГ). Подавляющее большинство участников исследования имели нарушение сознания от глубокого оглушения до комы III – в 68 (97,15%) пациентов. Индекс ШКГ менее 8 баллов выявлен у 27 (77,14%) больных основной группы и у 25 (62,5%) – контрольной. Среднее значение ШКГ составило 7,8±1,0 баллов у больных основной группы и 7,2±0,6 – контрольной (p>0,05), т.е. по значению индекса

ШКГ группы сравнения были сопоставимы.

Компьютерная томография (КТ) головного мозга проводилась по стандартной методике на спиральном томографе «Aura» и мультислайсном томографе Brilliance 40 фирмы Philips. Оценивали топографию и объём внутричерепной гематомы, выраженность смещения срединных структур головного мозга.

Анализ показателей обеих групп свидетельствовало, что группы сравнения были коррелируемы для исследовательской работы по возрасту, исходным состояниям нарушения сознания и индексом ШКГ, данным КТ, срокам оперативного вмешательства, хирургической тактике и возникшим интраоперационным осложнениям.

Формирование синдрома ВЧГ определяли путем динамического мониторинга ВЧД. Наличие ВЧГ дополнительно подтверждали с помощью КТ мозга. Во всех наблюдениях динамическое измерение ВЧД осуществляли с помощью апробированного нами универсального манометра ИиНД 500/75 Екатеринбургской фирмы «Тритон ЭлектроникС».

Оценивая исходы в двух группах больных, установлено, что в группе с мониторингом ВЧД исходы заболевания были достоверно более благоприятными как в абсолютных значениях, так и после статистического анализа ($p<0,05$).

Согласно полученным данным поддержка ВЧД на уровне до 10 мм. рт. ст. гарантировала высокую эффективность лечения даже в случае его констатации выше 20 мм рт. ст. на момент мониторинга до коррекции.

Вместе с тем, поддержка ВЧД на уровне 10–14 мм рт. ст. привела к 60% выживаемости. В случаях ВЧД на фоне мониторинга и коррекции в пределах 15–19 мм рт. ст. благоприятные исходы составили 22,2%. Однако все больные, которым не удалось снизить ВЧД до 20 мм рт. ст., умерли.

Таким образом, высокий уровень ВЧД у больных в остром периоде ТЧМТ опасен формированием и усугублением синдрома ВЧГ. Поэтому четкая регистрация ВЧД, своевременно выявленный синдром ВЧГ и его адекватная коррекция позволяют улучшить прогноз и клинический исход. Важным диагностическим моментом является количественная оценка ВЧД у больных в остром периоде ТЧМТ. Использование параметров мониторинга ВЧД в послеоперационном периоде позволяет своевременно диагностировать синдром ВЧГ, в более ранние сроки и в полной мере провести лечебные мероприятия, направленные на коррекцию синдрома ВЧГ и оптимизацию интенсивной терапии тяжелых повреждений головного мозга. Поддержание ВЧД на уровне не выше 10 мм рт. ст. на фоне его коррекции может считаться весомым благоприятным фактором, влияющим на исход ТЧМТ, и является одним из важных прогностических критериев. ВЧД выше 20 мм рт. ст. является критическим значением, которое негативно влияет на исход ТЧМТ. Применение мониторинга ВЧД у больных в остром периоде ТЧМТ позволило своевременно провести адекватную интенсивную терапию и тем самым достоверно ($p<0,05$) улучшить исходы и снизить летальность на 25,7% группе с мониторингом ВЧД.

ФАКТОРЫ, ВЛИЯЮЩИЕ НА ИСХОД ТЯЖЕЛОЙ ЧЕРЕПНО-МОЗГОВОЙ ТРАВМЫ

К.Э. Махкамов, Р.С. Юнусов
Республиканский научный центр экстренной медицинской помощи, Ташкент, Узбекистан

Повышая качество оказания медицинской помощи на догоспитальном и госпитальных этапах, в развитых странах служба экстренной медицинской помощи (ЭМП) существенно уменьшила летальность среди пациентов с тяжелой черепно-мозговой травмой (ТЧМТ).

Ретроспективное исследование истории болезней 208 пациентов, пролеченные в отделении нейрореанимации РНЦЭМП, с ТЧМТ за период 2005 – 2007гг. показало, что большинство пациентов (180) были доставлены по линии скорой медицинской помощи (СМП) и первичная медицинская помощь была оказана сразу на месте травмы. Но необходимо подчеркнут, что именно включало это первичная помощь в данной категории больных? Когда как в 124 (59,6%) случаях по ШКГ нарушения сознания соответствовало ниже 9 балла и из 208 больных 199 (96 %) пациентов были доставлены в нашу клинику без эндотрахеального зондирования, несмотря на то, что из них 171 (82,2%) поступили по линии СМП. Усугубления сознания в вышеуказанных пациентах связано было не только тяжестью черепно-мозговой травмы, но

и низким содержанием кислорода в тканях. При анализе, у 139 (66,8%) доставленных больных первичная пульсоксиметрия показала содержания кислорода в тканях ниже 80% из них 10 (10,9%) были на уровне ниже 60%.

В госпитальном этапе лечения оказание помощи, 76 % поступившим больным были произведены нейрохирургические вмешательство.

Из 208 госпитализированных больных с ТЧМТ у 64 (31 %) случаях наблюдался летальный исход, из них 22 (34 %) случаях регистрировано в течение 3 суток после травмы.

Разница среднего систолического артериального давления (АД) и среднего САД у выживших (117±14 мм рт.ст. и 88±12 мм рт.ст. соответственно) и умерших (115±20 мм рт.ст. и 85±16 мм рт.ст. соответственно) оказалось недостоверным (P=0.4). Однако диастолическое АД у выживших было высокий (74 ±13 мм рт.ст.) по сравнение с умершими больными (70±16 мм рт.ст.) (P=0.03). Только у одного пациента систолическое АД < 90 мм рт.ст. и у двух пациентов среднее АД < 60 мм рт.ст., тогда как 37 (18 %) пациентов имели диастолическое АД < 70 мм рт.ст.

У 200 пациентов проведено КТ исследование головного мозга.

При стандартных исследованиях больных с ТЧМТ включающих КТ исследовании при поступлении, были обнаружены внутричерепные травматические изменения в виде вдавленные переломы костей черепа, отека головного мозга, зон контузионных ушибов ве-щества мозга, оболочечные гематомы, сочетание множественных внутричерепных гематом с контузионными очагами и субарахноидальные кровоизлияния.

Изучение параметров неинвазивного измерения ВЧД по данным КТ получены высокодостоверные данные при оценке размеров базальной цистерны. Анализ показал, что у 151 больных, отмечено сужение цистерны, а в 49 случаях данные показатели были в пределах нормы. При сравнительном анализе летальность достоверно (P = 0.001) был высок у пациентов с сужением базальной цистерны, и доходило 38% напротив, к 13% где не наблюдали сужение.

Динамические повторные КТ исследование показало достоверные значимые показатели взаимосвязи летальности с полученными параметрами неинвазивного измерения ВЧД по данным размеров ликворопроводящих систем.

Оценки изучения длительности пребывания на аппарате искусственной вентиляции легких у 184 случаях достоверное взаимосвязь между выжившими и летальными исходами не обнаружено.

Таким образом, первичная и динамическая оценка сознания по ШКГ и оценка параметров диастолического АД в догоспитальном и в госпитальном этапе, а также наличие или отсутствие гемодинамической неустойчивости во время пребывания в нейрореанимации и статус ликворопроводящих путей при КТ исследованиях являются как значительно влияющие факторы на исходные результаты ТЧМТ.

АНАЛИЗ ТЕЧЕНИЯ И ИСХОДОВ ТЯЖЕЛОЙ ЧЕРЕПНО-МОЗГОВОЙ ТРАВМЫ В ОСТРОМ ПЕРИОДЕ

М.Ж. Мирзабаев, Ж.И. Бобоев
Республиканский Научный Центр Нейрохирургии, Ташкент, Узбекистан

Цель исследования: Анализ течения и исходов тяжелой черепно-мозговой травмы в остром периоде.

Материалом исследования были 110 больных, перенесших тяжелую черепно-мозговую травму. Обследовано 86 мужчин и 24 женщин находившихся в РНЦНХ с 2003 по 2007 г.г. Возраст больных составил от 6 до 70 лет. Исследование проводилось среди пострадавших, тяжесть состояния которых однозначно определялась внутричерепными причинами. Морфологический субстрат повреждения мозга подтвержден результатами нейровизуализации, оперативных вмешательств. По исходам заболевания были выделены три группы:

- Исход с умеренной или тяжелой инвалидизацией.
- Апаллический синдром.
- Летальный исход.

В первую группу вошли 48 больных с исходом в виде умеренной или грубой инвалидизации к моменту выписки из стационара. При анализе клинической картины отмечено, что степень нарушения сознания при поступлении в стационар

варьировала от оглушения до умеренной комы. У этой группы не отмечалась стволовая симптоматика, наблюдалась общемозговая и полушарная очаговая симптоматика. Уровень сознания больных по ШКГ оценивалась от 9 до13 баллов.

Во вторую группу вошли 28 больных с первичным повреждением ствола головного мозга с исходом в грубую инвалидизацию. У всех больных уровень сознания по ШКГ оценивалась от 6 до 8 баллов. На фоне той или иной степени выраженности стволовых нарушений отчетливо проявлялась очаговая неврологическая симптоматика. Из 28 больных с исходом в апаллический синдром (АС), 13 была произведена двухсторонняя декомпрессивная трепанация черепа, 7 больным гемикранэктомия и 8 больных лечились консервативно. Клиническое течение АС после острого повреждения начиналось с комы продолжительностью до 21 суток.

В третьей группе пострадавших с летальным исходом (34 больных) у 21 пациентов имело место тяжелое повреждение мозга с первичным поражением стволовых образований, несовместимое с жизнью. В клинической картине была характерна утрата сознания с момента травмы до летального исхода, отсутствие светлого промежутка. При поступлении сознание было угнетено до уровня комы II или III степени, очаговые симптомы были прикрыты грубыми общемозговыми и стволовыми симптомами. Определялись тяжелые или критические нарушения витальных функций. Уровень сознания по шкале комы Глазго (ШКГ) составлял 3 – 4 балла. Смерть наступила в первые часы или сутки после поступления в стационар.

У 13 больных имело место тяжелая ЧМТ со вторичным грубым повреждением стволовых структур в результате выраженной дислокации ствола головного мозга. В клинической картине было характерно наличие развернутого или стертого светлого промежутка. Уровень сознания по ШКГ оценивался в 3 – 5 балла. У 3 больных этой группы отмечался рецидив гематомы в раннем послеоперационном периоде и, как следствие, проявления неустраненной дислокации головного мозга. Таким образом, в 3 группе выявлялось наличие грубого и необратимого первичного или вторичного поражения стволовых образований, повлекшего за собой смертельный исход.

Наиболее благоприятные исходы наблюдались у больных со вдавленными и локальным переломами свода черепа (6 больных), с наличием внутричерепной гематомы на фоне ушиба головного мозга легкой или средней степени с умеренным нарушением витальных функций (15 больных).

Опыт нейрохирургических вмешательств, когда по тем или иным причинам приходится производить резекцию обширных зон коры головного мозга, с одной стороны указывает на развитие различной степени выраженности дефицитарных неврологических синдромов, с другой - на отсутствие грубого нарушения интегративных функций мозга. Если представить ЧМТ исключительно в форме локальной патологии, то симптоматика также в основном будет представлена классическими синдромами поражения тех и иных центров и проводящих путей. Однако в последующем в большинстве случаев при ЧМТ имеет место коммоционный фон различной степени выраженности. Именно это обстоятельство определяет своеобразие клинической картины, характерное для травматического процесса. Основным проявлением будет неизбежное поражение срединно-стволовых структур головного мозга.

Таким образом, на развитие и течение апаллического синдрома травматической этиологии оказывают влияние ряд факторов. В каждом отдельном случае возникает конкретные причинно-следственные взаимоотношения. Среди внутричерепных факторов определяющее значение на течение и исход апаллического синдрома имеет состояние срединных структур и ствола головного мозга.

ДИАГНОСТИКА И ДИФФЕРЕНЦИРОВАННОЕ ЛЕЧЕНИЕ БОЛЬНЫХ С ТРАВМАТИЧЕСКИМИ ПОВРЕЖДЕНИЯМИ ЛОБНЫХ ДОЛЕЙ ГОЛОВНОГО МОЗГА

М.Д. Мирзабаев., Р.Б Хазраткулов
Республиканский научный центр нейрохирургии, Ташкент, Узбекистан

Повреждение лобных долей головного мозга при черепно-мозговой травме составляет около 40-68%. В настоящее время разноречивые взгляды на выбор тактики лечения больных с травматическими повреждениями лобных долей головного мозга основаны на незначительном количестве наблюдений, отсутствием многофакторного анализа клинико-неврологических, нейровизуализационных данных и результатов лечения. При травматических повреждениях лобных долей головного мозга возникают стойкие посттравматические нарушения, которые могут сохраняться месяцы и даже годы.

Целью работы явилось определение критериев к консервативному и хирургическому методам лечения больных с травматическими повреждениями лобных долей головного мозга.

Обследовано и пролечено 96 больных с травматическим повреждением лобных долей головного мозга в остром периоде. Диагноз повреждения лобных долей устанавливался на основании клинико-неврологического обследования с оценкой выраженности психических расстройств, очаговых проявлений, менингеальных симптомов, КТ или МРТ - исследований. Тяжесть исходного состояния больных определяли по шкале комы Глазго (ШКГ).

Больные были распределены на 2 группы. Первую группу составили 53 (55,2%) больных, которым проведена консервативная терапия. Вторую группу составили 43 больных (44,8%), которым проводилось оперативное лечение.

По данным КТ снимков объем очагов ушиба, в первой группе не превышал 40 -50 см3 в аксиальной плоскости, смещение срединных структур не более 5 мм с сохранностью или незначительной деформацией охватывающей цистерны. Объем очагов ушиба, по данным КТ снимков во второй группе превышал 50 см3 в аксиальной плоскости, смещение срединных структур более 5 мм с деформацией охватывающей цистерны. Объем гематомы или очага ушиба-размозжения мозга не всегда играл первостепенную роль в показаниях к оперативному или консервативному лечению.

Смещение срединных структур наблюдалось у 55 (65,5%) больных из них – 31 (58,5%) больных 1 группы и у 24 (55,8) 2-й группы. Смещение более 5 мм отмечалось у 23 (53,5%) больных 2 группы и только у 3 (5,7%) больных 1 группы.

Консервативное лечение проводилось больным при уровне сознания по шкале комы Глазго в 10 баллов и более. При уровне сознания менее 10 баллов проводилось оперативное вмешательство.

Консервативное лечение у больных первой группы включало применение дегидратационной, андиоксидантной, антигипоксантной, нейропротекторной, метаболической, рассасывающей, протеолитической, антибактериальной, сосудистой и симптоматической терапий.

Больным второй группы в зависимости от объема очага ушиба и внутримозговой гематомы, а также неврологических данных производились оперативные вмешательства: резекционная или костно-пластическая трепанация черепа.

Таким образом показания для хирургического и консервативного лечения травматических повреждений лобных долей головного мозга должны основываться на данных неврологического статуса (оценка по ШКГ и ее динамика, наличие дислокационной симптоматики), КТ- с расчетом очага ушиба и размозжения и объема гематомы, степени сдавления базальных цистерн.

Выводы: Консервативное лечение травматических повреждений лобных долей головного мозга под динамическим КТ-контролем показано при уровне сознания по ШКГ не ниже 10 баллов, смещении срединных структур до 5 мм, объеме очага ушиба и гематомы не более 50 см3. Оперативное лечение травматических повреждений лобных долей головного мозга под динамическим КТ- контролем показано при уровне сознания по ШКГ - ниже 10 баллов, наличие выраженных клинических признаков компрессии ствола мозга, смещение срединных структур более 5 мм со значительной деформацией охватывающей цистерны, объеме очага ушиба и гематомы более 50 см3;

КОНСЕРВАТИВНОЕ ЛЕЧЕНИЕ ТРАВМАТИЧЕСКИХ ПОВРЕЖДЕНИЙ ЛОБНЫХ ДОЛЕЙ ГОЛОВНОГО МОЗГА

М.Д. Мирзабаев, Р.Б. Хазраткулов, С.З. Ешимбетова
Республиканский научный центр нейрохирургии, Ташкент, Узбекистан

По современным данным повреждения лобных долей головного мозга при черепно-мозговой травме составляет около 40-50%. В отличие от других отделов головного мозга при травматических повреждениях лобных долей головного мозга часто возникают стойкие посттравматические психические нарушения и когнитивные дисфункции, которые могут сохраняться месяцы и даже годы.

Значительное место в терапии больных в остром периоде травматических повреждений лобных долей головного мозга занимают препараты, угнетающие начальную экссудативную стадию воспаления, повышающую резистентность сосудов, обладающие выраженным мембранотропным действием, оказывающее венотонизирующий эффект. К таким препаратам относится L-лизина эсцинат получаемый из плодов каштана конского.

Обследовано и пролечено 68 больных с травматическим повреждением лобных долей головного мозга легкой и средней степени тяжести в остром периоде находившихся на лечении в РНЦНХ. Больные были распределены на 2 группы. Первую группу составили 43 (63,2%) больных, которым проведена стандартная консервативная терапия. Вторую группу составили 25 (26,8%) больных, которым проводилась консервативная терапия с применением L-лизин эсцината. Терапию L-лизин эсцинатом начинали со дня поступления больного в стационар в дозе 10 мл 0,1 % раствора внутривенно дважды в сутки, максимальная суточная доза составляла 25 мл. В зависимости от тяжести состояния больного терапию продолжали от 3 до 10 суток. Консервативная терапия проводилась при объеме очагов ушиба, по данным КТ/МРТ снимков, не более 50 см3 в аксиальной плоскости, по шкале комы Глазго более 10 баллов.

Исследования показали, что общемозговая симптоматика в I группе при поступлении наблюдалась у всех пострадавших. На 3-и сутки на фоне проводимой терапии эти расстройства сохранялись у 25 (58,1%), на 7-е сутки у 12 (28%) пострадавших, к 10-м суткам у 3 (7%). У больных II группы общемозговая симптоматика при поступлении наблюдалась также у всех пострадавших. На 3-и сутки после терапии с применением L-лизин эсцината эти расстройства сохранялись у 8 (32%), на 7-е сутки у 2 (8%), а к 10-м суткам общемозговая симптоматика регрессировала у всех больных II группы.

Офтальмологические исследования выявили ангиопатию сетчатки в I группе больных в первые сутки у 34 (79%) больных. Начальные застойные явления диска зрительных нервов на глазном дне диагностирована у 6 (14%) больных I группы. Чаще всего эти изменения носили начальный характер в виде смытости контуров сосков и расширения вен. Застой ДЗН I – II стадии выявлен у 3 (7%) больных I группы.

Во II группе ангиопатия сетчатки в первые сутки после перенесенной травмы отмечалась у 15 (60%) больных. Начальные застойные явления диска зрительных нервов на глазном дне определены у 8 (32%) больных. Застой ДЗН I – II стадии наблюдался у 2 (18%) больных II группы.

После проведенного лечения на 3-и сутки начальные явления застоя ДЗН регрессировали у 2 больных I группы и у 4 больных II группы, а на 5-е сутки у 3 больных I группы и у 5 больных II группы. Застой ДЗН I – II стадии на 3-и и 5-е сутки сохранялся у 2 больных I группы, а у больных II группы регрессировал полностью.

По КТ данным головного мозга, у больных II группы уже на 3-5-й день лечения у 30 (69,7%) отмечается уменьшение перифокальной зоны отека вокруг геморрагических очагов ушиба на 10-30 мм; снижение интенсивности отека на 10-15 ед., у больных I группы 8 (32%). Вокруг относительно небольших очагов ушиба (15-20 мм) с геморрагическим компонентом перифокальная зона отека резорбировалась полностью у больных 32 (74,4%) II группы, а в I группе составляла 9 (36%). При применении препарата т.е. во II группе у 12 (27,9%) больных в первые часы с момента травмы, перифокальный отек мозга вокруг геморрагических очагов ушиба не развивался.

В отличие от больных I группы, при лечении L-лизин эсцинатом размеры очагов ушиба мозга с геморрагическим компонентом и без него уменьшаются на 10-20 мм. Небольшие очаги ушиба до 10-15 мм резорбируются полностью и не определяются при КТ у 28 (65,1%) больных II группы. Отчетливо уменьшалась плотность (на 12-32 ед. Н) и размер геморрагического компонента очага ушиба (на 10-15 мм), у 34 (79%) больных II группы. Через 3-5 дней лечения наблюдается резорбция излившейся крови, уменьшение отека мозга, компрессия желудочковой системы, смещение срединных структур мозга у 7 (28%) больных в I группе, у 32 (74,4%) больных во II группе.

Таким образом, L-лизина эсцинат открывает новые возможности в лечении больных с травматическими повреждениями лобных долей головного мозга, и его необходимо применять как можно раньше. L-лизина эсцинат ликвидирует внутричерепную гипертензию, что обусловлено уменьшением отека мозга и венозного застоя крови в полости черепа, улучшением мозгового кровообращения на микроциркуляторном уровне и оттока венозной крови, повышением тонуса вен.

К ВОПРОСУ ТАКТИКИ ЛЕЧЕНИЯ ТРАВМАТИЧЕСКИХ ПОВРЕЖДЕНИЙ СТРУКТУР ЗЧЯ

М.Д. Мирзабаев, З.В. Муминов, М.А. Тешабаева
Республиканский научный центр нейрохирургии, Ташкент, Узбекистан

Повреждения ЗЧЯ являются тяжелым и редким видом черепно-мозговой травмы (ЧМТ), обуславливают тяжелое состояние больных, их клиническая диагностика затруднена. На долю повреждений ЗЧЯ приходится 0,01—0,3% от всех ЧМТ. Вопрос выбора тактики лечения при данной патологии до настоящего времени остается нерешенной и требует изучения.

Произведен анализ корреляционной связи объема повреждения с выбором тактики лечения у 42 больных с травматических повреждениях структур ЗЧЯ. Определение объема повреждения проводилось по диагностической программе «Объем», разработанной в РНЦНХ (Патент № DGU 20040080. Кариев М.Х., Ахмедиев М.М., Югай И.А. 2003 г.)

Объем повреждения явился одним из определяющих факторов в выборе вида лечения при травме ЗЧЯ. Объем повреждения определял вторичные внутричерепные осложнения (дислокация мозга, гидроцефалия). Отмечались достоверные различия в группах оперированных и неоперированных больных. Среди оперированных 24 больных средний объем повреждения составил 53,4 см3 (среди пострадавших с эпидуральной гематомой ЗЧЯ 62,1 см3, среди больных с повреждениями мозжечка 29,3 см3), в группе 18 больных получавших консервативное лечение 7,1 см3 (11,7 см3 для эпидуральной гематомы ЗЧЯ и 5,0 см3 для плотной части повреждения мозжечка и 11,9 см3 общего патологического объема).

В группе больных с эпидуральной гематомой ЗЧЯ при объеме гематомы до 15 см3 все пострадавшие получали консервативное лечение, в свою очередь были оперированы все больные с объемом повреждения свыше 31 см3. В группе больных с объемом повреждения от 16 до 30 см3 больным проводили, как консервативное лечение, так и хирургическое лечение. Минимальный объем эпидуральной гематомы ЗЧЯ у больного, которому проводили хирургическое лечение, составил 25 см, максимальный объем гематомы при консервативном лечении больного не превышал 16 см3. Если исключить из анализа эпидуральные гематомы большого объема (свыше 100 см3), которые заведомо нуждаются в операции, средний объем эпиуральной гематомы у неоперированных больных при сохраняющихся отличиях с группой оперированных пациентов составит 11,7 см3.

Таким образом, для группы больных с объемом эпидуральной гематомы от 10 до 25 СМ3 И у больных с повреждением мозжечка с объемом от 10 до 20 см3 при определении тактики лечения необходимо учитывать другие факторы: наличие компрессии ликворопроводящей системы, окклюзионной гидроцефалии, уровень сознания и его динамику.

У пострадавших с повреждением мозжечка при локализации очага ушиба в полушариях мозжечка консервативное лечение получали все пострадавшие если максимальный его объем не превышал 10 см3. Минимальный объем повреждения мозжечка, когда выполняли операцию равнялся 17 см3. Повреждения мозжечка объемом 10-20 см3, при которых проводилось как хирургическое, так и консервативное лечение в нашем наблюдении располагались латерально в полушариях мозжечка.

Для группы пациентов с повреждениями мозжечка при исключении из анализа для большей статистической достоверности больных с небольшим объемом повреждения (менее 5 см3), заведомо получавшим консервативное лечение и больных с объемом повреждения свыше 30 см3, получавшим хирургическое лечение при сохраняющихся достоверных различия в группах оперированных и неоперированых больных ($p<0,01$) средний объем плотной части повреждения мозжечка у пострадавших, получавших консервативное лечение составил 9,0 см3.

Основываясь на полученных результатах можно сделать выводы:

а) больные с эпидуральной гематомой объемом не более 15 см3 и больные с повреждением мозжечка С объемом плотной части повреждения не превышающей 9 см3 (при локализации в полушариях мозжечка) в хирургическом лечении не нуждаются.

б) больным, с объемом эпидуральной гематомы свыше 25 см3 или с объемом внутримозжечковой гематомы более 20 см3 необходимо хирургическое лечение.

в) больных с объемом эпидуральной гематомы от 11 до 25 см3 или с повреждением мозжечка с объемом от 9 до 20 СМ3 при латеральном расположении и центральном расположении повреждения мозжечка для определения хирургической тактики необходимо учитывать другие диагностические факторы (наличие окклюзионной гидроцефалии, уровень сознания и его динамику, наличие и динамику стволового дислокационного синдрома).

НЕКОТОРЫЕ АСПЕКТЫ ТЕЧЕНИЯ КЛИНИЧЕСКОЙ И ПРОГНОЗИРОВАНИЯ ИСХОДОВ ЛЕЧЕНИЯ У БОЛЬНЫХ С ТРАВМАТИЧЕСКИМ СУБАРАХНОИДАЛЬНЫМ КРОВОИЗЛИЯНИЕМ

А.С. Мустафаева
Российский научно-исследовательский нейрохирургический институт им. проф. А.Л. Поленова Росмедтехнологий, Санкт-Петербург, Россия.

Актуальность темы: Черепно–мозговая травма относится к наиболее распространенным видам повреждений и составляет от 36 до 40% от общего травматизма. В последние годы в структуре травматического поражения мозга наблюдается неуклонный рост и увеличение доли тяжелой ЧМТ. Травматическое субарахноидальное кровоизлияние (тСАК), по данным разных авторов, встречается в 45-98% случаев тяжелой ЧМТ. Исследованиями Американского банка травматической комы было показано, что пациенты с тСАК подвержены удвоенному риску смертности, независимо от возраста и первоначальной оценки по шкале комы Глазго. Травматическое субарахноидальное кровоизлияние (тСАК) в 27 - 40% случаев приводит к значительному церебральному ангиоспазму и ишемии мозга, что ухудшает клинический исход (И.А. Качков,1999). При субарахноидальном кровоизлиянии вазоспазм носит стойкий характер, что приводит к вторичным ишемическим изменениям.

Цель исследования: Уточнить особенности клинической картины и прогнозирования исходов лечения у больных с травматическим субарахноидальным кровоизлиянием в зависимости от выраженности САК, стадии ГДС и характера травматического субстрата.

Материал и методы: Проведен ретроспективный анализ 80 наблюдений тяжелой черепно-мозговой травмы у пациентов, находящихся на лечении в РНХИ им. проф. А. Л. Поленова и нейрохирургическом отделении больницы св. Елизаветы за период 2008-2009 г.г. Возраст пострадавших варьировал от 19 до 65 лет. Мужчин было 56 (70%), женщин 24 (30%). Прооперировано - 67,5% (n=54), консервативно пролечено - 32,5% (n=26). Критерии оценки пострадавших – клинико-неврологический метод, количественная оценка нарушений уровня сознания по шкале ком Глазго, степень выраженности САК по шкале Фишера. Оценку эффективности проведенного лечения проводили по шкале исходов ЧМТ НИИ им. Н. Н. Бурденко и шкале исходов Глазго (ее шведской версии).

Результаты: Распределение больных на момент поступления в стационар при оценке по шкале ком Глазго выглядело следующим образом: 13-10 баллов – 50% (n=40); 8-9 баллов - 21,2% (n=17); 6-7 баллов - 18,8% (n=15); 5-4 баллов – 10% (n=8). Распределение пострадавших по характеру травматического субстрата: множественные очаги контузии и размозжения наблюдались в 17,5% (n=14), изолированные оболочечные и внутримозговые гематомы в 32,5% (n=26), сочетание очагов контузии и размозжения и изолированных оболочечных и внутримозговых гематом в 28,75% (n=23), сочетании множественных очагов контузии и размозжения и множественных гематом в 18,75% (n=15), диффузное аксональное поражение головного мозга в 2,5% (n=2).

При оценке выраженности травматического САК по шкале Фишера 1 степень наблюдалась в 25% (n=20), 2 степень в 57,5% (n=46), 3 степень в 17,5% (n=14). Распределение пострадавших по стадиям выраженности ГДС выглядело следующим образом: без ГДС в 22,5% (n=18), I стадия в 27,5% (n=22), II стадия в 37,5% (n=30), III стадия в 12,5% (n=10).

Эффективность проведенного лечения среди больных с различными степенями САК оценивали по шведской версии шкалы исходов Глазго. При этом группа C (тяжелая инвалидизация) включила в свою структуру 4 наблюдения со 2 степенью САК и 3 наблюдения с 3 степенью. Группу D (умеренная инвалидизация) составили 12 наблюдений с 2 степенью и 5 наблюдений с 3 степенью САК. Структура группы E (низкий уровень восстановления умеренных нарушений жизнедеятельности) – 10 больных с 1 степенью, 18 больных со 2 степенью и 4 больных с 3 степенью САК. Группу F (высокий уровень восстановления умеренных нарушений жизнедеятельности) составили 6 больных с 1 степенью,9 больных со 2 степенью и 2 больных с 3 степенью САК. Хорошее восстановление нарушенных функций (группа G) наблюдалось у 4 больных с 1 и у 3 больных со 2 степенями САК.

Выводы:

1. Наиболее часто тяжелая и средняя степени САК (2 и 3 степени по шкале Фишера) имели место при внутримозговых и множественных гематомах, сочетании множественных очагов контузии и оболочечных гематом, сочетании множественных очагов контузии и размозжения и множественных гематом.

2. Прямой зависимости между выраженностью психоневрологических нарушений при тяжелой ЧМТ и степенью массивности САК не выявлено, поэтому судить о выраженности последствий травмы только по степени САК не представляется возможным.

ХРОНИЧЕСКИЕ СУБДУРАЛЬНЫЕ ГЕМАТОМЫ ГОЛОВНОГО МОЗГА

А.Х. Пайзахметов, А.Т. Болеген, А.М. Кожамбеков, А.П. Джандарбеков
Нейрохирургическое отделение Шымкентской городской больницы скорой медицинской помощи, Шымкент, Казахстан

Первая публикация о хронической субдуральной гематоме написана в 1857 году Р.Вирховым.

Хронические субдуральные гематомы (ХСГ) составляют 1-7% от всех объемных образований головного мозга. Удельный вес ХСГ от всех хирургически значимых кровоизлияний головного мозга составляет 12-25%.

Частота заболеваемости составляет 13 на 100 тысяч населения в год, причем лица старше 60 лет составили 58% от всех пациентов с ХСГ.

Главными причинами учащения за последние годы ХСГ, являются распространение черепно-мозговых травм (ЧМТ) и цереброваскулярных болезней (ЦВБ). Существенную роль играет постарение населения, что в связи с возрастными атрофическими изменениями головного мозга, изменениями в сосудистой системе, реологическими свойствами крови – создает дополнительные предпосылки для формирования ХСГ. Формирование листков капсулы гематомы происходит в течение 3-х недель. Объем ХСГ может постепенно увеличиваться за счет повторных кровоизлияний, чему способствуют антикоагулянтные свойства содержимого хронической гематомы.

Постановка диагноза ХСГ как правило происходит в неврологических отделениях больниц, куда первоначально направляются эти пациенты. В диагностике данной хирургической патологии неоценимую роль оказывает КТ и МРТ - обследование головного мозга.

Классификация ХСГ по этиологии:

1.Травматические.

2.Сосудистые.

3.Ятрогенные.

4.Прочие (вследствие краниоцеребральных диспропорций, гемофилии, опухолей головного мозга, сепсиса, интоксикаций и т.д.)

Классификация ХСГ по объему:

1.Малые (до 50см3.)

2.Средние (от 50 до 100см3.)

3.Большие (свыше 100см3.)

Также ХСГ классифицируются по локализации и их количеству,по отношению к намету мозжечка,по строению,по степени компенсации.

Существуют следующие виды хирургического лечения ХСГ:

1.Широкая краниотомия с удалением гематомы вместе с капсулой.

2. Наложение фрезевого отверстия с удалением гематомы и оставлением промывных дренажных трубок.

За последние 3 года (2007-2009г.) в НХО ШГБСМП прооперировано 17 больных с хроническими субдуральными гематомами головного мозга.Из них 3-м больным произведена костно-пластическая трепанация черепа,а 14-ти больным произведено наложение фрезевых отверстий с удалением и дренированием гематом.

Средний срок от момента получения травмы до поступления в стационар больницы составляет 4 месяца.Диагностика ХСГ улучшилась благодаря появлению КТ и МРТ .В большинстве случаев клиническая картина заболевания была стертой и компенсированной. Основной жалобой была головная боль,не купированная медикаментозными средствами. Пирамидная недостаточность выявлена лишь у 6 больных.Первоначально госпитализированы в неврологическое отделение 6 больных,а 3 больных – в реанимационное отделение.

Частота встречаемости ХСГ по возрасту:

От 25 до 40 лет - 4 больных.

От 40 до 55 лет – 8 больных.

От 55 до 70 лет – 5 больных.

Из 17 больных с ХСГ женщин было лишь двое.

Все оперированные больные с ХСГ выписаны с неврологическим регрессом и первичным заживлением. Послеоперационных осложнений не было.

По данным медицинских печатных изданий и опыта работы нейрохирургического отделения ШГБСМП - предпочтение заслужил малоинвазивный и более безопасный (2) метод операции. Преимущества его следующие:

1.Операция занимает меньше времени.

2.Малоинвазивность операции.

3.Уменьшается возможность возникновения послеоперационных гематом.

4.Дренирование в течение 3-4суток позволяет постепенно расправится атрофически измененному головному мозгу.

5.Уменьшается риск смертельных осложнений.

6.Уменьшаются сроки пребывания в стационаре.

Заключение:

В последнее время отмечается увеличение количества больных с ХСГ.

Также имеет место и увеличение объема ХСГ.

Чаще всего ХСГ обнаруживаются у мужчин и в возрастной категории от 40 до 55 лет.

Оптимальным видом оперативного лечения ХСГ в условиях ШГБСМП является – Наложение фрезевого отверстия (расширяем до 3см.) с удалением гематомы и оставлением промывных дренажных трубок в нескольких направлениях на 3-4 суток.

ЭПИДЕМИОЛОГИЯ ОСТРОЙ ЧЕРЕПНО-МОЗГОВОЙ ТРАВМЫ ВЗРОСЛОГО НАСЕЛЕНИЯ ХАБАРОВСКА

К.Е. Пошатаев, Ким Вон Ги, Д.С. Фролов, М.В. Космачев, И.О. Панфилов, А.С. Шаповалов
Дальневосточный государственный медицинский университет,
Краевая клиническая больница № 2, Хабаровск, Россия

Цель исследования: Изучение частоты и структуры острой черепно-мозговой травмы (ЧМТ) взрослого населения г. Хабаровска.

Материалы и методы: Исследованы медицинские карты 5686 пациентов с ЧМТ, лечившихся в краевой больнице №2 в период 2006-2008 г.г. Среди них мужчин – 4385, женщин – 1301. По возрасту: 15-25 лет – 1309 (23,0%), 26-40 лет – 2173 (38,2%), 41-60 лет – 1551 (27,5%), старше 60 лет – 644 (11,3%). Население города – 582700.

Результаты исследования: Всего обратилось 27942 пациента, госпитализированы 5986 (21,4%). Обращаемость 1603 на 100000 населения, удельный вес госпитализации – 344 на 100000 населения. Легкая ЧМТ составила 64,7% (3672 больных), ЧМТ средней тяжести – 12,5% (717 пациентов), тяжелая ЧМТ – 14,4% (818 больных), сочетанная ЧМТ – 8,4% (479 пациентов). С сотрясением головного мозга пролечено 2688 больных (44,9%), с УГМ легкой степени – 984 (16,4%), с УГМ средней степени – 717 больных (12,5%), с УГМ тяжелой степени – 818 (14,4%), со сдавлением головного мозга – 610 больных (10,7%), из них с вдавленным переломом свода - 97, эпидуральной гематомой - 73, субдуральной гематомой - 342, внутримозговой гематомой - 44, субдуральной гидромой - 20, хронической гематомой – 29. Структура ЧМТ: бытовая травма – 1385 больных (24,4%), дорожно-транспортная – 1136 (19,9%), криминальная – 2756 (48,8%), спортивная – 218 (4,0%), производственная – 191 (3,3%). В алкогольном опьянении ЧМТ получили 1127 пациентов (19,8%), из них криминальная травма у 562 (49,8%), бытовая – 281 (24,9%), дорожно-транспортная – 225 (19,9%). Умерло 576 больных, летальность – 10,1%. Оперировано 758 пациентов, умерло после операции 210, послеоперационная летальность – 27,7%.

Заключение: Результаты исследования подтвердили общие закономерности частоты и структуры острой ЧМТ в крупных городах. Это преобладание ЧМТ у мужчин, частое сочетание ЧМТ с алкогольным опьянением (20%), преобладание в структуре ЧМТ лиц трудоспособного возраста, большой удельный вес криминальной и транспортной травм, преобладание в структуре ЧМТ сотрясения головного мозга и субдуральных гематом.

АУТОРЕГУЛЯЦИЯ МОЗГОВОГО КРОВОТОКА У БОЛЬНЫХ В ОСТРОМ ПЕРИОДЕ ЧЕРЕПНО-МОЗГОВОЙ ТРАВМЫ

В.Б. Семенютин, В.П. Берснев, В.А. Алиев, А. Патцак, Б.С. Мустафаев, А.В. Козлов*
Российский научно-исследовательский нейрохирургический институт им. проф. А. Л. Поленова, Санкт-Петербург, Россия
** Институт физиологии Иоханеса Мюллера Берлинского Университета им. Гумбольдтов, Германия*

На современном этапе развития общества черепно-мозговая травма (ЧМТ) остается одной из важнейших медико-социальных проблем. Согласно статистике Всемирной организации здравоохранения ЧМТ относится к числу наиболее распространенных повреждений. Она составляет около 40% от всех видов травм, и имеет тенденцию к нарастанию в среднем на 2% в год. Страдают обычно люди молодого и трудоспособного возраста, нередко с летальным исходом или выраженной инвалидизацией.

С учетом новых данных о патогенезе и саногенезе ЧМТ, нейрохирургическая стратегия оказания помощи больным основывается на более раннем выявлении и предотвращении вторичных повреждений головного мозга, приводящих как к ишемическим, так и к геморрагическим осложнениям. Понимание многомерного каскада вторичных гемодинамических повреждений головного мозга дает возможность дифференцированного подхода при выборе тактики лечения больных с ЧМТ. Значительную роль в этих механизмах играет состояние церебральной гемодинамики и, прежде всего, ауторегуляции мозгового кровотока (АРМК). Показаны выраженные нарушения АРМК вплоть до её срыва у больных с тяжелой ЧМТ. В то же время результаты анализа АРМК при легкой и средней ЧМТ весьма противоречивы, в связи с чем недостаточно разработаны вопросы прогнозирования исходов лечения в остром периоде.

Задачей настоящего исследования явилось изучение состояния АРМК у больных с ЧМТ в остром периоде с целью прогнозирования исходов лечения.

Материал и методы. Обследовано 38 больных в остром периоде ЧМТ. Возраст пациентов варьировал от 17 до 60 лет. Мужчин было 20 (52.6 %), женщин – 18 (47.4%). Характер и степень черепно-мозговой травмы оценивали в соответствии с единой клинической классификацией. Количественную оценку нарушения сознания при поступлении проводили по шкале ком Глазго (ШКГ). Больные были разделены на три группы. В первую группу включены 23 (60.5 %) больных с легкой ЧМТ (14-15 баллов по ШКГ). Во вторую группу включены 8 (21.1 %) больных с ЧМТ средней тяжести (12 баллов) по ШКГ). Третью группу составили 7 (18.4 %) пациентов с тяжелой ЧМТ (6-8 баллов по ШКГ). Субстрат травматического поражения верифицирован с помощью КТ-, СКТ- и МРТ-исследований мозга. Билатеральный мониторинг линейной скорости кровотока (ЛСК) в магистральных внутричерепных артериях проводили с помощью системы Multi Dop X (DWL, Германия). Системное артериальное давление (САД) регистрировали неинвазивным способом чрескожной фотоплетизмографии пальца руки с помощью прибора Finapres-2300 (Ohmeda, США). Для оценки скорости АРМК использовали манжетный тест с определением индекса RoR. Протокол проведения исследования был одобрен Этическим комитетом нейрохирургического института им. проф. А. Л. Поленова. Исследование выполняли после получения письменного согласия пациентов.

Результаты. Достоверных межгрупповых отличий ЛСК и САД не было. У 23 больных с легкой ЧМТ средние значения RoR (справа – 36.8±2.8%/с, слева – 32.9±2.9%/с) свидетельствовали о нормальном состоянии АРМК. У восьми больных с ЧМТ средней тяжести отмечалась тенденция к снижению RoR (справа – 23.4±4.5%/с, слева – 31.6±4.5%/с). У семи больных с тяжелой ЧМТ выявлено существенное ($p < 0.05$) снижение RoR (справа –5.3±4.2%/с, слева – 5.1±4.4%/с), что свидетельствовало о выраженных нарушениях АРМК.

В группе с легкой ЧМТ у 14 (60.9 %) больных с гладким течением острого периода ЧМТ средние значения RoR (справа – 35.6±3.8%/с, слева – 36.4±3.9%/с) были достоверно ($p < 0.001$) выше, чем у 9 (39.1%) больных с признаками персистирующей гипертензионной симптоматики, RoR (справа – 30.0±3.2%/с, слева – 25.2±2.6%/с), что потребовало дополнительной коррекции терапии.

Таким образом, анализ скорости АРМК по данным манжетного теста в бассейне магистральных сосудов основания головного мозга показал зависимость её от степени тяжести ЧМТ. В то же время, при одной и той же тяжести ЧМТ может наблюдаться различная степень нарушения АРМК. Скорость АРМК может быть использована в качестве дополнительного критерия прогнозирования течения острого периода ЧМТ и эффективности лечения больных.

ХИРУРГИЧЕСКОЕ ЛЕЧЕНИЕ БОЛЬНЫХ С СОЧЕТАННОЙ ЧЕРЕПНО-МОЗГОВОЙ ТРАВМОЙ НА ФОНЕ ТРАВМАТИЧЕСКОГО ШОКА У ЛИЦ ПОЖИЛОГО И СТАРЧЕСКОГО ВОЗРАСТА

Б.У. Умирсеригов, М.Д. Мирзабаев, М.Д. Рихсиев
Республиканский Научный Центр Нейрохирургии,
Ташкент, Узбекистан

Проблема хирургического лечения пострадавших с сочетанной черепно-мозговой травмой у лиц пожилого и старческого возраста является актуальной и остается в центре внимания хирургов, нейрохирургов и травматологов. До сегодняшнего дня вопросы объема и очередности оказания оперативного лечения пострадавшим с сочетанной черепно-мозговой травмой и наличием травматического шока не решены.

Целью работы является тактика лечения больных с сочетанной черепно-мозговой травмой с повреждением трубчатых костей опорно-двигательного аппарата у лиц пожилого и старческого возраста.

Обследовано 84 больных в возрасте от 60 до 85 лет, находившихся на лечении в Республиканском Научном Центре Нейрохирургии в период 2004-2008 гг.

В клинической картине при сочетанных травмах ведущим явился травматический шок, который протекал на фоне расстройства сознания. Известно, что травма головного мозга в значительной степени определяет тактику лечения переломов костей конечностей. Нами учитывался также возрастной аспект и соматический статус. В свою очередь, от выбора пособия по поводу повреждения органов опоры и движения во многом зависела возможность профилактики и лечения осложнений, обусловленных повреждением головного мозга.

Изучение материала показало, что нейрохирург и травматолог обязан учитывать ряд принципов, продиктованных необходимостью создания более благоприятных условий для диагностики и лечения повреждений головного мозга, таких как надежная фиксация, мобильность пострадавшего в постели, ранняя активизация и улучшение качества жизни.

В период шока в выборе метода оптимального травматологического пособия, его объема и сроков мы руководствовались комплексом показателей, включающих характер и тяжесть черепно-мозговой травмы, степень расстройства сознания, оценку состояния системной гемодинамики, локализацию и характер переломов костей конечностей, прогнозирование тяжести и длительности шока. Наряду с клинико-неврологическим обследованием пострадавших, проводилось исследование общей неспецифической реакции организма при помощи оценки основных клинических параметров дыхания и гемодинамики, соматическая отягощенность людей пожилого и старческого возраста.

При анализе 84 пострадавших выделены 2 группы больных с сочетанной черепно-мозговой травмой, которые подвергались оперативному вмешательству по поводу острых интракраниальных гематом в сроки до 12 часов и в поздние сроки от 12 часов до 2-х суток. А поврежденная конечность - в более поздний период. Летальность в первой группе достигала 27%, а во второй - 44%. В шоковом периоде применен стабильный остеосинтез с репозицией костных отломков с одновременным удалением внутричерепных гематом у 12 (14,3%) пострадавших с сочетанной черепно-мозговой травмы. Летальный исход наступил у 3-х больных (25%) на 2-3 сутки после оперативного вмешательства. У 45 (53,6%) больных было произведено удаления оболочечных гематом и фиксацией гипсовой лангетой поврежденной конечности, затем производилось остеосинтез. 27 (32,1%) больным применены малоинвазивные методы остеосинтеза и консервативным лечением черепно-мозговой травмы.

Таким образом, ранний метод фиксаций костных отломков длинных трубчатых костей показал, что в период шока при сочетанной травме могут использоваться все виды оперативного лечения переломов костей конечностей. Однако для определения сроков и объемов оперативных вмешательств должны учитываться тяжесть черепно-мозговой травмы, соматический статус характеризующие тяжесть состояния и степень сохранности компенсаторных возможностей организма.

РЕЗУЛЬТАТЫ ОПЕРАТИВНОГО ЛЕЧЕНИЯ ПОВРЕЖДЕНИЙ ПЕРИФЕРИЧЕСКИХ НЕРВОВ

В.И. Чайко, Т.Н. Койшыбаев, М.В. Чайко, Т.В. Каймак, А.К. Тусупбекова
Семипалатинская государственная медицинская академия
Медицинский центр СГМА, Семей, Казахстан

Повреждения периферической нервной системы возникает вследствие бытовых, производственной, дорожно-транспортной, ятрогенных и огнестрельных повреждений. По механизму действия травмирующего агента различают резанные, колотые, компрессионные, тракционные, компрессионно-тракционные повреждения периферических нервов.

Целью настоящей работы явился анализ оперативного лечения повреждений периферических нервов за 37-летний период деятельности нейрохирургического отделения Медицинского Центра СГМА. С 1972 по 2008 гг. произведено 602 операций по поводу повреждений периферических нервов. Из них в возрастной категории до 20 лет было 123, 20-30 лет – 184, 30-40 лет – 142 и старше 40 лет – 165 больных. Поражение локтевого нерва отмечено у 197, срединного – у 185, лучевого – у 106, малоберцового – у 52, седалищного и большеберцового нервов у 45 больных. В 97 случаях было повреждено 2 и более нервов, в основном на предплечье и плече. В 12 случаях повреждения имели ятрогенную природу. В 5 из них диагностировано постинъекционное повреждение. Больные поступали в сроки от 3 недель до 6 месяцев после травмы. Все операции проводились по типу отсроченных или повторных под общим обезболиванием, а в некоторых случаях, при поражении нервов нижних конечностей – под перидуральной анестезией. Во время операции нередко выявлялось рубцовое перерождение нервов на значительном протяжении, а при операциях в поздние сроки после травмы – большие концевые невромы. Все больные оперировались по единой методике. После обнаружения поврежденного нерва, осуществляли его иммобилизацию. Концы нерва срезали лезвием безопасной бритвы в строго поперечном направлении до получения на срезах отчётливой зернистости нерва. Как правило, образовывался диастаз между концами нерва от 1-2 до 6-7 см с наложением 3-5 эпиневральных швов атравматичной иглой. В ряде случаев, значительный диастаз между концами нерва удавалось устранить перемещением нерва и сгибанием конечности в суставе. Для улучшения освещения операционного поля использовали лампы ЛБВО.

Наложение шва на нервы удалось в 365 случаях. В 38 из них проведено единовременное наложение шва на 2 нерва. Шов локтевого нерва выполнен в 97 случаях, а в 35 из них выполнено перемещение нерва на переднюю поверхность локтевого сустава. Шов срединного нерва выполнен у 88, а лучевого нерва – у 25 больных, причем у 3 из них проведено укорочение плечевой кости и остеосинтезом плечевой кости из-за большого диастаза концов нерва. Шов седалищного нерва выполнен в 9, малоберцового – в 3 случаях. У 43 больных проведено одновременное наложение шва на нервы и сухожилия. Невролиз произведен у 152 больных. Показанием к его проведению была компрессия рубцами нервов, частичное их повреждение, а так же рубцовое перерождение нерва на большом протяжении. В 85 случаях, при диастазах между концами нерва более 4-6 см наложение шва не удалось. После наложения шва на нерв в течение 3 недель проводилась гипсовая иммобилизация повреждённой конечности в том положении, которое было придано ей в момент наложения шва на нерв. С первых дней после операции назначали прозерин, нейромидин, дибазол, витамины группы «В», никотиновую кислоту, пирацетам, метилурацил, УВЧ на послеоперационную рану, магнитотерапию. После снятия гипсовой повязки назначался массаж, ЛФК, электростимуляция мышц, ионофорез с прозерином по продольной методике.

Отдалённые результаты лечения прослежены у 85 оперированных больных. Результаты оценивались по степени восстановления силы мышц и чувствительности в баллах, а так же производилась субъективная оценка степени вегетативных и трофических нарушений. Хорошие результаты с восстановлением силы и чувствительности отмечено в 31 случаях. Данные результаты выявлены при повреждении локтевого и срединного нервов на уровне нижней трети предплечья и лучезапястного сустава, лучевого нерва – в средней трети плеча, а также лучевых и локтевых нервов – на уровне локтевого сустава – нижней трети плеча, малоберцового нерва на уровне коленного сустава. При этом обычно дефект нерва не превышал 3-4 см. В 28 случаях получены удовлетворительные результаты, заключавшиеся в увеличении силы

мышц конечности на 1-2 балла, уменьшения чувствительных и трофических нарушений. В остальных 26 случаях восстановления функции нервов не отмечено.

Таким образом, в связи с частыми случаями неудовлетворительных исходов, лечение повреждений периферических нервов представляет серьёзную проблему нейрохирургии. Несмотря на большой накопленный опыт в лечении повреждений периферических нервов, оперативное лечение на данном этапе развития нейрохирургии недостаточно эффективно. Успешно разрабатывающийся в нейрохирургии в последние годы и десятилетия микрохирургический метод, судя по опубликованным литературным данным, не оправдал больших надежд в лечении повреждений периферических нервов и не имеет существенных преимуществ перед обычным наложением эпиневральных швов с использованием элементов микрохирургии.

МЕТАБОЛИЗМ ГОЛОВНОГО МОЗГА ПРИ РАЗЛИЧНЫХ МЕТОДАХ КРАНИОЦЕРЕБРАЛЬНОЙ ГИПОТЕРМИИ У БОЛЬНЫХ С ТЯЖЁЛОЙ ЧЕРЕПНО-МОЗГОВОЙ ТРАВМОЙ

А.Ш. Шаматов
Республиканский Научный Центр Нейрохирургии,
Ташкент, Узбекистан

Цель: повысить эффективность защиты мозга от вторичных повреждений при черепно-мозговой травме путем усовершенствования метода краниоцеребральной гипотермии (КЦГ).

Материалы и методы: Нами изучено 46 больных в возрасте от 15 до 65 лет. В зависимости от проводимой терапии больные были разделены на две группы: 1-группа - 28 больных, которым применяли наружную КЦГ; 2-группа - 18 больных, которым применяли перфузионную КЦГ, т.е. кровь брали из правой бедренной артерии, пропускали через теплообменник и охлажденную кровь в течение 2-х часов с помощью роликового насоса со скоростью 60-80 мл/мин вливали в правую сонную артерию. Температуру измеряли с помощью электронных термодатчиков в правом и левом эпидуральном пространстве, в наружном слуховом проходе, в прямой кишке. Мозговой метаболизм оценивали по малонового диальдегида (МДА), активность супероксиддисмутазы (СОД), активность каталазы (КТ). Этапы исследования: исходные, через 2 ч; 6ч; 24ч после гипотермии.

Результаты исследования и их обсуждение: Наши исследования показали что при применении наружней КЦГ отмечается медленное и незначительное снижение температуры головного мозга. При этом отмечается выраженные нарушения метаболизма головного мозга. При проведении перфузионной КЦГ отмечается быстрое и эффективное снижение температуры головного мозга до27С. При этом температура тела остаётся в пределах 32С,что предотвращает осложнения со стороны сердечнососудистой системы .Это позволяет снизить метаболизм и защитить головной мозг от вторичных повреждений. О чём свидетельствует стабилизация показателей перекисного окисления липидов.

Вывод: При перфузионной КЦГ наблюдается быстрое и эффективное снижение температуры головного мозга (до 27°С), что способствует значительному снижению его метаболизма и тем самым уменьшает вторичные повреждение головного мозга. Общая температура при этом остается в пределах 32°С, что является безопасным для сердечно-сосудистой системы.

ФУНКЦИОНАЛЬНАЯ НЕЙРОХИРУРГИЯ

ДИАГНОСТИКА И ЛЕЧЕНИЕ ТРИГЕМИНАЛЬНОЙ НЕВРАЛГИИ

М.С. Бердиходжаев, Е.Т. Махамбетов, Ф.Х. Смагулов, И.М. Есмуханов
Республиканский научный центр нейрохирургии, Астана

Актуальность: Тригеминальная невралгия является наиболее часто встречающейся лицевой невралгической болью. Как правило, проявляется в возрасте старше 40 лет (90 %), и чаще у женщин. На 100 000 населения болезнь проявляется в среднем у 4-5. Боль возникает по одной из ветвей тройничного нерва с одной стороны. В 35% невралгия охватывает вторую и третью ветви тройничного нерва. Изолированное поражение первой ветви встречается в 2,8 %. Невралгия тройничного нерва является мучительным болевым синдромом, и может привести к грани суицида.

Материалы и методы. За период с октября 2008г. по май 2009г., проанализированы результаты лечения 7 пациентов с тригеминальной невралгией, проходивших лечение в отделении сосудистой и функциональной нейрохирургии РНЦНХ, проведено 6 операций. Возраст пациентов колебался от 42 до 69 лет. Мужчин - 4, женщин - 3. В 6-случаях был поражен левый тройничный нерв. Во всех случаях отмечалось поражение второй ветви тройничного нерва, в одном случае сочетание с поражением третьей и в одном случае с первой ветвью тройничного нерва. Длительность заболевания колебалась от 2 до 15 лет. Пациенты постоянно принимали карбамазепин от 4 до 10 таблеток в сутки. Двоим пациентам ранее выполнялась пункционная гидротермодеструкция Гассерова узла, у одного пациента выполнялась перерезка подкожных ветвей тройничного нерва, с нестойким кратковременным эффектом.

Алгоритм диагностики состоял из клинического – неврологического осмотра, клинико-лабораторных данных, включал осмотр терапевта, ЛОР, нейроофтальмолога, проводился анализа данных краниографии, компьютерной и магнитно-резонансной томографии. Всем пациентам дополнительно проводилась магнитно–резонансная томография головного мозга в режиме Т2, визуализировалась область задней черепной ямки срезами в 1 мм, в аксиальной, фронтальной и сагиттальной плоскостях. В 6-ти случаях из 7-ми по данным МРТ выявлен нейроваскулярный конфликт в области корешка тройничного нерва в задней черепной ямке.

Выполнялись следующие виды оперативного лечения: 1. Микроваскулярная декомпрессия корешка тройничного нерва. Выполнено 4 операции у 4 пациентов. У всех пациентов в дооперационном периоде выявлен нейроваскулярный конфликт на МРТ, который подтвержден во время операции. Операция проводилась в условиях общей анестезии, в положении на боку, с жесткой трехточечной фиксацией головы, устанавливался люмбальный дренаж на период операции, применялся операционный микроскоп. Ретросигмоидным доступом выполнялся подход к корешку тройничного нерва в области задней черепной ямки. Во всех случаях конфликт был за счет интимно расположенной верхней мозжечковой артерии, которая располагалась по верхней и боковым отделам корешка тройничного нерва. После разделения спаек между корешком и артерией, между последними устанавливалась тефлоновая сосудистая заплата. В послеоперационном периоде всем пациентам после микроваскулярной декомпрессии проводилась компьютерная томография головного мозга, исключались осложнения, оценивалось положение тефлонового импланта. Пациенты активизированы на следующие сутки после операции. Во всех случаях отмечалось купирование болевого синдрома, в одном случае возникли осложнения: в виде преходящего пареза лицевого и слухового нервов на стороне поражения.

2. Перкутанная пункционная стереотаксическая гидротермодеструкция Гассерова узла. Операция проводилась в условиях рентген – операционной, в положении пациента на спине с поворотом головы в здоровую сторону на 45 градусов, под постоянным флюороскопическим контролем в овальное отверстие устанавливалась пункционная игла, Выполнено 2 операции у 2 пациентов. Первый пациент пожилого возраста, был с тяжелой соматической патологией, в анамнезе инфаркт миокарда. У второго пациента нейроваскулярный конфликт не был выявлен на МРТ.

Выводы: 1. Магнитно – резонансная томография головного мозга в режиме Т2, срезами в 1 мм, в аксиальной, фронтальной и сагиттальной плоскостях является достоверным методом диагностики нейроваскулярного конфликта в области корешка тройничного нерва.

2. Операция – микроваскулярная декомпрессия корешка тройничного нерва является этиологически обоснованной, показана при неэффективности медикаментозной терапии в случаях нейроваскулярного конфликта.

3. При тяжелой сопутствующей патологии, предпочтение должно отдаваться минимальноинвазивным методам лечения, как пункционные методы деструкции Гассерова узла, облучение корешка тройничного нерва «Гамма - ножом».

СЕЛЕКТИВНАЯ РАДИОЧАСТОТНАЯ ДЕСТРУКЦИЯ ГАССЕРОВА УЗЛА В ЛЕЧЕНИИ ТРИГЕМИНАЛЬНОЙ НЕВРАЛГИИ

Т.З. Ильясов, Р.М. Дюсембаев, С.С. Кусаинов, Е.К. Омаров, Б.М. Сулейменов
Нейрохирургическое отделение, Городская больница№1, Павлодар, Казахстан

Невралгия тройничного нерва является одним из доминирующих заболеваний черепно-мозговых нервов, кроме лицевого нерва, причиняя зачастую невыносимые боли и страдания больным, часто дают рецидивы, трудно поддается лечению, что предопределяет значимость этой патологии. В проблеме заболевания до сих пор много нерешенных вопросов. Одной из доминирующих причин Н.Т.Н. является сосудистая компрессия корешка тройничного нерва, по данным Dandy составляет 30%, а по данным Jannetta 80%. (в 82%-верхней мозжечковой артерией, в 4%-передней нижней мозжечковой артерией, в 2%-верхней каменистой веной, в 5% - опухоли задней черепной ямки, в 3% аневризмы, ангиомы).

Так же имеют место следующие причины: одонтогенная форма, инфекционное поражение мозговых оболочек, которые приводят к сращению в области Гассерова узла, врожденные и приобретенные сужения костных каналов в области прохождения ветвей тройничного нерва, так же возможен мультинейрональный рефлекс с вовлечением чувствительных ядер тройничного нерва в стволе мозга, диэнцефальных отделов мозга с изменением функционального состояния коры и вегетативной иннервации лица, что свидетельствует о двухстороннем поражений тройничного нерва.

При неэффективности консервативного лечения применяются, различные виды хирургического лечения. Один из мало-инвазивных хирургических методов лечения предложены Sweet и Wepsic (1977) в виде селективной деструкции болепроводящих волокон трегиминального корешка, в основе которого лежит различная чувствительность тонких немиелинизированных и толстых миелинизированных аксонов термическому воздействию. Разрушение болепроводящих А-дельта и С-волокон, широко приставленных тригеминальном корешке, наблюдается при температуре 600С, а толстых миелинизированных волокон при более высоких температурах. Вышеуказанная разница воздействия тепературы лежит в основе дифференцированного разрушения сенсорного корешка тройничного нерва, а создание аналгезии без нарушения тактильного чувства является основной целью дифференцированной ризотомии.

Техника проведения радиочастотной селективной деструкции Гассерова узла в хирургическом лечении невралгии тройничного нерва с использованием аппарата «Радионикс».

Под контролем электронно-оптического преобразователя, вводится игла (или канюля) с неизолированной частью на конце иглы в овальное отверстие в основание черепа, где анатомически прилежит Гассеров узел, мандрен иглы заменяется на термистерный электрод который соединен с высокочастотным генератором RFG-3C фирмы «Radionics» (США). Определение позиции иглы с электродом дополнительно верифицируется воссозданием провокационного болевого синдрома в триггерной зоне с помощью диагностической электростимуляции, деструкция проводится в температурном режиме не выше 600С, меняя позицию иглы в выбранных ветвях тройничного нерва. Контроль качества деструкции определяется повторной электростимуляцией, при адекватном повреждении увеличивается порог воздействия электростимуляции в 3-4 раза, чем начальная диагностическая электростимуляция. По данной методике пролечено 42 больных с невралгиями тройничного нерва. Из них 95% с клиникой болей в области иннервации 2-3 ветвей тройничного нерва, длительным анамнезом заболевания(в среднем от 5 до 12 лет) . Средний возраст пациентов составил 50-70 лет, из них женщины 70%.

Результаты лечения: в 94% случаев после проведенной деструкции Гассерова узла болевой синдром полностью купировался, больные перестали принимать лекарства (карбамазепин и анальгетики), в 6 % случаев – улучшение, боли незначительного характера, периодический прием лекарств в небольших дозах.

Осложнения: слабость жевательной мускулатуры в 5%, корнеальная гиперстезия в 4%. Вышеуказанные осложнения в течение в 2-3 месяцев регрессировали.

Отдаленные результаты: через 1,5 года отмечался рецидив болей у 8% больных, которым проведена повторная деструкция с положительным резултатом.

РАДИОЧАСТОТНАЯ ПУНКЦИОННАЯ ДЕНЕРВАЦИЯ ФАСЕТОЧНЫХ СУСТАВОВ И МЕЖПОЗВОНОЧНЫХ ДИСКОВ АППАРАТОМ “ РАДИОНИКС” ПРИ ДОРСОПАТИИ

Т.З. Ильясов, Р.М. Дюсембаев, С.С. Кусаинов, Е.К. Омаров
Нейрохирургическое отделение, ККГП” 1 Городская больница”, Павлодар, Казахстан

Боли в позвоночнике встречаются у 70-80 % населения в различные периоды жизни , которые приводят к ограничению физической активности и ухудшения качества жизни-временой утрате трудоспособности. К 40 годам у большей половины населения развиваются дегенеративно-дистрофические изменения в позвоночнике которые могут приводить к развитию хронических болей в позвоночнике. Боли в позвоночнике часто необоснованно связывают с грыжами межпозвоночных дисков, которые по данным литературы только 6-7 % требуют оперативного вмешательства по поводу компрессии корешков.

Причин, вызывающих боли в позвоночнике очень много. Мы расматриваем одну из причин дорзапатии - фасеточный синдром: вследствии нагрузок на задние отделы позвоночного столба гиперлордоз , гиперкифоз, микротравмы-повреждение хрещевой поверхности сустава, надрывы связочного аппарата и капсулы суставов, врожденные недоразвития фасеточных суставов(гипо и аплазия), инфекционно- аллергические процессы в суставах позвоночника, рефлекторно-отраженные хронические боли в позвночнике связанные с заболеваниями внутренних органов- гиперпатическая зона Захарина-Геда, которая рефлекторно связана с сегментарными отделами спинного мозга и нервных корешков и опосредовано вызывать поражение в позвоничнике и других причин в фасеточных суставах неменуемо развивается дегенеративно-дистрофические процессы, которые могут стать источником хронической ноцицепции.

Мы предлагаем один из методов лечения фасеточного синдрома - радиочастотная денервация пораженого сустава и диска. Основой метода радиочастотной денервации фасеточных суставов и межпозвоночных дисков является принцип локальной дозированной термокоагуляции током высокой частоты зоне анатомической локолизаций медиальных ветвей заднего спинального нерва который инервирует сустав и диск позвоночника, разрушение последних приводит исчезновению болевого синдрома в позвоночнике.

Клинико-инструментальнные критерии отбора для радиочастотной денервации фасеточных суставов и межпозвоночных дисков.

1) На КТ или МРТ отсутствие компрессии корешков грыжами межпозвоночных дисков, явления спондилоартроза- сужение суставной щели или синовиит сустава, краевы костные разрастания фасеточного сустава.
2) Боль в позвоночнике или склеротомная боль которая соотствует данному фасеточному суставу, клинически с отсутствием симптомов натяжения.
3) Усиление боли в позвоночнике и появление склеротомной боли при наклоне вбок и назад, на стороне пораженого фасеточного сустава.
4) Возникновение или улсиление болей в пораженном суставе при глубокой пальпации в сочетании с наклонами в больную сторону.
5) Боль скованность в позвоночнике по утрам, а так же при длительном сидении, хотьбе (перемежающая хромота).

Методика проведения радиочастотной чрезкожной денервации фасеточных суставов и межпозвоночных дисков аппаратом “ Радионикс”.

Под контролем электонно-оптического преобразователя вводится игла с неизолированной частью на конце 0,5-1,0см. в наружно-боковую поверхность фасеточного сустава, в область анатомической локализации медиальной ветви заднего спинального нерва. Производится замена мандрена иглы на активный термистерный электрод соединенный с высокочастотным генератором RFG-3C фирмы “Radionics”(США),дополнительно определение позиции иглы с электродом тестируется воссозданием провокационного прежнего болевого синдрома путем электростимуляции. В последующем производится деструкция, постепенно повышая температуру от 600С до700С, в течение 40-50 секунд, в 2-3сеанса, избегая близкого контакта со спинальным нервом. Денервация межпозвоночного диска проводится так же, введением иглы как при стандартной дискографии.

87 больным произведна радиочастотная черезкожная денервация фасеточных сутавав в сочетании денервацией межпозвоночных дисков, в 90 % случиях это больные с длительным анамнезом заболевания, хронические боли.

В 22 случаях больные с болями в шейном

отделе позвоночнике. Проводилась денервация межпозвоночных дисков в сочетании с денервацией нескольких фасеточных суставов в заранее клиническом запланированном сегменте позвоночнике.

В 64 случаях это больные с болями в поясничном отделе позвоночнике, проводилась денервация фасеточных суставов, только в 6 случаях в сочетании с денервацией межпозвоночных дисков.

В шейном отделе в 95% болевой синдром полностью купирован, в 5 % отмечалось улучшение. В поясничном отделе 87 % боли исчезли, 7 % улучшение, 6 % без эффекта.

Осложнения: в 2 случаях в поясничном отделе симпаталгия по корешку, вследствие близкого стояния иглы к спинальному нерву. После проведенного лечения осложнения регрессировали.

МИКРОВАСКУЛЯРНАЯ ДЕКОМПРЕССИЯ В ЛЕЧЕНИИ НЕВРАЛГИИ ТРОЙНИЧНОГО НЕРВА

М.А. Ковтун, М.В. Шевчук, Ким Вон Ги, К.Е. Пошатаев
ГУЗ Краевая клиническая больница №2, ИПКСЗ, Хабаровск, Россия

Невралгия тройничного нерва (НТН) встречается в 4-5 случаях на 100000 населения. Чаще страдают женщины, средний возраст 55 лет. Основной причиной НТН является нейроваскулярный конфликт в зоне входа корешка тройничного нерва (ТН) в мост, что подтверждается исследованием многих авторов (Janetta,1999, Шулёв,2004). Общепризнанным и эффективным методом лечения НТН в последние годы считается микроваскулярная декомпрессия (МВД).

Цель: Определение эффективности МВД ТН у пациентов с НТН.

Материалы и методы: В период с 2008 года в нейрохирургической клинике ККБ№2 выполнено 11 операций по поводу НТН. Возраст пациентов от 40 до 67 лет. Мужчин – 3, женщин – 8. У 8 больных отмечался болевой синдром справа, у 1 – слева, у 2 – с двух сторон. Распространённость болевого синдрома в проекции ветвей 2-3 у 6 больных, 1-2 – у 2, 2 – у 3 пациентов. Анамнез НТН от 2 до 26 лет. Диагностический комплекс включал весь спектр клинико-неврологического обследования и методы нейровизуализации. У всех больных пароксизмальный болевой синдром соответствовал классическим проявлениям НТН. Операция проводилась из ретросигмоидного доступа с использованием операционного микроскопа, тефлоновых протекторов (TFE Polymer Pledget, ETHICON).

Результаты: Во всех случаях на операции был выявлен конфликт корешка ТН; в 8 случаях причиной был нейроваскулярный конфликт (в том числе 1 венозный), в 2 случаях – холестеатома мосто-мозжечкового угла, в 1 – грубый рубцово-спаечный процесс. В послеоперационном периоде полный регресс болей отмечен у 9 больных (81,82%). У 2 пациенток положительный эффект от операции был не полный. Катамнез прослежен у 2 пациентов (через 4 и 5 месяцев): болевой синдром отсутствует. Послеоперационные осложнения: в 2 случаях наблюдалась ликворрея, ликвидированная консервативно, в 1 случае отмечались лёгкие преходящие верхнестволовые нарушения, в 1 – преходящее нарушение функции слухового нерва.

Выводы: Наш небольшой опыт и предварительные результаты подтверждают мнение многих исследователей об эффективности МВД при НТН при условии проведения полного предоперационного диагностического комплекса, наличия оснащения для микронейрохирургических операций.

ХИРУРГИЯ ЭПИЛЕПСИИ

***В.А. Хачатрян, *С.К. Акшулаков, ***А.С. Шершевер, ****Г.Е. Чмутин*
Республиканский научный центр нейрохирургии, Астана, Казахстан
***ФГУ РНХИ им. проф. А.Л. Поленова, Санкт-Петербург, Россия*

По самым приблизительным подсчетам среди 10 млн. популяции в хирургическом лечении эпилепсии нуждается 5-10 тыс. человек, а оперируется в 10-15 раз меньше. Хирургическое лечение при этом оказывается эффективным лишь у 40-60% больных. Увеличение эффективности диагностики и лечения медикаментозно-резистентной эпилепсии является важной медико-социальной проблемой.

Ретроспективный анализ и сопоставление результатов использования распространенных лечебно-диагностических концепций позволит разработать оптимальный алгоритм выбора стратегии и тактики лечения этих пациентов.

Материал и методы: Проведен ретроспективный анализ результатов лечения 7660 больных с медикаментозно-резистентной эпилепсией в клиниках Санкт-Петербурга, Екатеринбурга, Алматы, Астаны, Хабаровска за период с 1980 по 2005 гг. Изучены результаты 4114 операций, используя критерии J.Engel (1993). Собственные данные сопоставляли с литературными (анализированы 406 англоязычных и отечественных источников в период 1995-2009 гг.)

Результаты: По нашим данным эпилепсия оказывается резистентной к комплексному медикаментозному лечению в 36,6% случаев и имеет прогредиентное течение на фоне антиконвульсивной терапии в 22,1% случаев. Оперирована лишь ¼ часть больных с медикаментозно-резистентной эпилепсией. После операции тип I по Engel констатирован у 64,7% больных.

Дальнейший анализ показал, что современный подход к хирургическому лечению эпилепсии (понятие об эпилептической системе, центрэнцефалической системе и др.) в 2/3 наблюдений не позволяет обосновать использование деструктивных вмешательств при лечении заболевания и не обеспечивает ее эффективность в половине наблюдений. Очевидна необходимость разработки более эффективной и универсальной концепции и лечебно-диагностической системы.

С этой точки зрения может быть полезным использование концепции Н.П.Бехтеревой «об устойчивом патологическом состоянии», согласно которой в эпилептической системе могут участвовать гибкие (приобретенные) функционально-структурные системы.

При этом, эпилептическую систему, по-видимому, следует рассматривать как динамическое состояние, а в каждой конкретной ситуации при выборе ведущих звеньев «патологической системы» (эпилептического очага) использовать концепцию доминанты А.А. Ухтомского. Подобный подход при выборе тактики лечения нами применялся в течение последних 4 лет. Это позволило увеличить хирургическую активность и эффективность лечения данной категории больных.

Обсуждается новая концепция хирургического лечения эпилепсии.

НЕВРОЛОГИЯ И ПСИХИАТРИЯ

КЛИНИЧЕСКИЕ ОСОБЕННОСТИ ПСИХОГЕННЫХ РАССТРОЙСТВ У БОЛЬНЫХ С ГАСТРОЭЗОФАГЕАЛЬНОЙ РЕФЛЮКСНОЙ БОЛЕЗНЬЮ

К.У. Абилов
Национальный научный медицинский центр МЗ РК, Астана, Казахстан

В настоящее время недостаточно исследована роль психологических, поведенческих и соматических факторов в развитии, прогрессировании гастроэзофагеальной рефлюксной болезни (ГЭРБ), а также результатов проводимой терапии. Очевидно, именно этим можно объяснить недостаточную эффективность традиционных схем лечебно-профилактических мероприятий у больных ГЭРБ (Гарганеева Н.П., 2002).

Несмотря на успехи современной медицины в превентивном направлении, не наблюдается снижения роста частоты случаев возникновения ГЭРБ среди населения, что способствует концентрации научных исследований в области изучения основных механизмов возникновения и прогрессирования ГЭРБ (Масевич Ц.Г., 1997; Кубышкин В.А., 1999).

Цель работы: заключается в необходимости проведения исследования психосоматических соотношений при ГЭРБ, участвующих в развитии и прогрессировании ГЭРБ.

Материалы и методы: В качестве изучаемых переменных были избраны психологические, клинические, инструментальные, социально-демографические показатели, поведенческие особенности 20 больных (14 мужчин, 6 женщин) страдающих ГЭРБ, в периоде наблюдения 5 лет.

Психологический статус больных изучали с помощью шкалы ситуативной и личностной тревожности (Ч.Д. Спилбергер, Ю.Л. Ханина). Клинико-инструментальные методы обследования включали эзофагогастродуоденоскопию, суточную pH-метрию пищевода.

Степень рефлюкс-эзофатига определялась в соответствии с классификацией Savari-Miller 1978. Кислотообразующую функцию желудка оценивали с помощью внутрижелудочной pH-метрии. При проведении исследований нами использовался прибор Гастроскан-24 («Исток-Система», г. Фрязино). Эндоскопическую визуализацию проводили эндовидеоскопическими комплексами фирмы «Pentax»АРК 2008.

Результаты исследования: Как показали результаты тестирования с помощью шкалы ситуативной и личностной тревожности (Ч.Д. Спилбергера, Ю.Л. Ханина), среди больных ГЭРБ преобладали лица с высоким уровнем ситуативной (СТ) 12(60%) пациентов и личностной тревожности (ЛТ) 8(40%) пациентов.

Как показал анализ результатов тестирования по шкале Цунге, легкое депрессивное состояние ситуативного или невротического генеза было определено у 9 обследованных (45,0%), маскированная депрессия - у 7(35,0%), истиннодепрессивное состояние – не выявлено ни у одного из пациентов. Состояние без депрессии выявлено у 4 человек (20,0%). По критерию Х2 критерию среди больных ГЭРБ 2 и 3 степени лиц с высоким уровнем ЛТ было достоверно больше, чем с низким показателем личностной тревожности.

Анализ результатов анкетирования больных ГЭРБ показал статистически значимую зависимость степени РЭ от индекса камплаентности. Улиц с РЭ 1 степени он составил в среднем 23,2+1,2 балла, с РЭ 2 степени - 24,1+1,7 и у больных с РЭ 3 степени - 20,9+1,2 балла ($p<0,05$).

На степень рефлюкс-эзофагита влияет уровень депрессии, личностной и ситуативной тревожности, число рецидивов ГЭРБ, наличие грыжи пищеводного отверстия диафрагмы, а также комплаенса. Число рецидивов ГЭРБ зависит от уровня депрессии, личностной и ситуативной тревожности, комплаенса, числа гастроэзофагеальных рефлюксов в сутки, наличия язвенной болезни в стадии ремиссии, степени рефлюкс-эзофагита.

Курение и злоупотребление алкоголем как поведенческие факторы риска у высокотревожных индивидов встречаются чаще, чем у низкотревожных. Это объясняется тем, что высокотревожные пациенты с ГЭРБ прибегают к курению и употреблению спиртных напитков как наиболее простому и доступному для них способу купирования стресса. Данные вредные поведенческие особенности, выступая в виде своеобразных индикаторов стрессированности, провоцируют возникновение новых стрессов и могут включаться в механизмы течения ГЭРБ.

Выводы:

1) Для большинства больных ГЭРБ характерна выраженная психосоциальная дезадаптация, коррелирующая со степенью эзофатита и интенсивностью кислотопродукции.

2) Степень выраженности рефлюкс-эзофатита зависит от курения, злоупотребления алкоголем, уровня тревоги и депрессии.

3) Психологические и психосоциальные факторы влияют на особенности клинического течения ГЭРБ (кислотопродукцию, степень тяжести рефлюкс-эзофатита) и эффективность медикаментозной терапии.

4) При выявлении экстрапищеводных проявлений ГЭРБ у пациентов с психогенными расстройствами обосновано применение дополнительных методов исследования, с целью выявления стадии ГЭРБ для последующей антирефлюксной терапией.

ИСПОЛЬЗОВАНИЕ ПАТОГИСТОЛОГИЧЕСКИХ ИССЛЕДОВАНИЙ В ДИАГНОСТИКИ НАСЛЕДСТВЕННОЙ НЕРВНО-МЫШЕЧНОЙ ПАТОЛОГИИ

Г.К. Бекетаева[1], А.К. Кусаинова[1], Табаров А.Б[2]
[1]-Республиканский диагностический центр, Астана, Казахстан
[2]- ННМЦМиД, Астана, Казахстан

Частота наследственных нервно-мышечных заболеваний вариабельна и составляет 1.3 – 12.9 на 100000 населения.

Нервно – мышечная патология весьма полиморфна по своим проявлениям и требует тщательной дифференциальной диагностики. Систематизация нервно-мышечных за-болеваний – одна из наиболее трудно разрешимых задач.

Диагноз нервно-мышечного заболевания должен включать несколько характеристик: локализацию преимущественного поражения двигательной единицы (первично-мышечная, невральная, спинальная); тип наследования (аутосомно-доминантный, аутосомно-рецессивный, рецессивный, сцепленный с Х-хромосомой); возраст больного при появлении первых симптомов заболевания (врожденное заболевание, ранний детский, юношеский, поздний тип); преимущественную локализацию поражения скелетных мышц (тазовая, плечевая, дистальная, лицевая, глазоглоточная, диффузное поражение); течение (быстро прогрессирующее, медленно прогрессирующее, стационарное).

Важное значение для диагностики наследственных нервно-мышечных заболеваний имеет патоморфологическое исследование мышечной ткани. Как правило, различные нервно-мышечные болезни характеризуются индивидуальной патоморфологической картиной, хотя отдельные признаки в различных сочетаниях при различных заболеваниях. Морфологическими критериями мышечной патологии являются следующие:

1.Нарушение распределения типов мышечных волокон.

2.Изменения размера мышечных волокон.

3.Нарушение строения мышечных волокон и их элементов.

4.Патологические включения и образования в мышечных волокнах.

5.Патологические изменения скелетной мышечной ткани в целом.

Только обобщенный учет всех перечисленных характеристик и признаков позволяет поставить достоверный морфологический диагноз (или по крайне мере приблизиться к нему). Постановка точного диагноза требует тщательного гистологического исследования. Выбор необходимой гистологической техники в каждом конкретном случае должен быть произведен индивидуально в зависимости от предполагаемого клинического диагноза. Тем не менее для диагностики нервно-мышечных заболеваний необходимый минимум гистологических и гистохимических исследований биоптата мышечной ткани должен включать :

- окраску гематоксилином и эозином замороженных и парафиновых срезов;
- окраску свежезамороженных срезов по методу Гомори;
- выявления миофибриллярной АТФазы;
- выявления хотя бы одного из мито-хондриальных ферментов (например, сукцинатдегидрогеназы);
- окраску на гликоген;
- окраску на липиды;
- электронно-микроскопическое исследо-вание.

Применения данного комплекса исследований в Республиканском диагностическом центре г. Астана позволит неврологам центра проводить дифференциальный диагноз между отдельными формами прогрессирующих мышечных дистрофий и денервационных амиотрофий, и также диагностировать отдельные формы структурных миопатий.

СОВРЕМЕННЫЕ ТЕХНОЛОГИИ В КОМПЛЕКСНОЙ РЕАБИЛИТАЦИИ ДЕТЕЙ С ДЕТСКИМ ЦЕРЕБРАЛЬНЫМ ПАРАЛИЧОМ

Ш.А. Булекбаева, Ж.Р. Дарибаев, Ш.К. Оспанова, А.Р. Ризванова,
Н.С. Артыкбаева, М.О. Кенжебекова, Б.С. Кененбаева
АО «Республиканский детский реабилитационный центр», Астана, Казахстан

Основная задача современной нейро-реабилитации заключается в том, чтобы с помощью медицинских, педагогических, социальных и общественно-политических мероприятий вернуть ребенку полноценное ощущение жизни, сделать все, чтобы помочь ему занять свое место в окружающем мире: в семье, школе, на работе и в обществе. Наряду с чисто медицинскими мерами, направленными на восстановление и совершенствование двигательных и интеллектуальных способностей ребенка, в нашем центре используются методы немедикаментозной коррекции – ЛФК с использованием адаптивной гимнастики, плавание в бассейне, иппотерапия, биологически обратная связь (БОС), постурография, метод динамической проприоцептивной коррекции (ДПК), ортезотерапия, занятия с педагогами в игровой и сенсорной комнатах, в основе которых лежит формирование положительной мотивации ребенка к лечению. Современные технологии в нейрореабилитации, к которым относится метод БОС терапии, ДПК и постурографии необходимы для коррекции нарушений проприоцептивной импульсации от суставно-связочно-мышечного аппарата, поступающей в различные структуры двигательно-кинестетического анализатора, включая его корковое представительство. Снижение патологической активности проприоцептивной импульсации, ее постепенная нормализация обеспечивает и оптимизирует деятельность эфферентного звена двигательно-кинестетического анализатора и тем самым - разрыв существующего при этой патологии порочного круга. Этот процесс разобщения патологического взаимовлияния исполнительной периферии и церебральных структур способствует становлению новых рефлекторных связей, закрепляемых в течение всего курса лечения.

Целью нашего исследования явилось изучение влияния современных технологий в комплексной реабилитации различных форм ДЦП.

Материалы и методы исследования: В соответствии с целью исследования, были обследованы 236 ребенка с различными формами ДЦП (средний возраст 7,9±0,25). Мальчиков было 57,3%, девочек - 42,7%. Критериями исключения из исследования были дети, относящиеся к третьей группе по степени тяжести двигательных расстройств, согласно классификации Г.Г. Шанько, в связи с невозможностью применения этих методик лечения по тяжести состояния. Среди обследованных детей 75 % составили больные ДЦП со спастическими формами (177 ребенка); 13,5 % с гиперкинетической формой (32 ребенка); 11,5 % с атонико-астатической формой (27 детей).

Каждый ребенок был протестирован в начале лечения по модифицированной шкале спастичности Эшворта, по шкале функциональной активности больных, был проведен анализ походки с помощью системы классификации больших моторных функций (GMFCS); так же были определены ортопедические тесты и проведена гониометрия. Согласно данным тестирования и неврологического обследования для каждого ребенка был составлен индивидуальный план реабилитации, включающий комплексную терапию с применением современных технологий. БОС опорно-двигательной терапии получили 41,5%; БОС психо-эмоциональной коррекции занимались 46%; БОС лого-терапевтической терапии 33%; постурографией было охвачено 32,6%; методом ДПК - 84% , из них костюм Гравистат 58,4%; костюм Адели 25,6%.

Результаты исследования и их обсуждение: Результаты каждого метода лечения оценивались после проведения 12-15 занятий с повторной оценкой ортопедических тестов, неврологического статуса с гониометрическими показателями, шкалы спастичности Эшворта, функциональной активности больных, двигательной возможности по системе GMFCS. Данные исследования показали, что регресс ортопедических тестов отмечался в 74,1% случаев, уровень спастичности по шкале Эшворта снизился на 0,8 баллов; психоэмоциональный статус улучшился в среднем на 8,5% ±0,25; уровень двигательных возможностей по системе GMFCS улучшился на единицу.

Кроме того, 23 ребенка приобрели навыки самостоятельного хождения (18,6%); 29 самостоятельной опоры (22,1%); 39 детей начали сидеть самостоятельно (79,5%) и 13 научились ползать (22,4%).

Заключение: В результате проведенной комплексной реабилитации, мы пришли к выводу, что для каждой формы ДЦП, помимо традиционно

принятой терапии, наиболее эффективной является применение новых технологий в следующем сочетании:

- для спастических форм: БОС опорно-двигательной терапии в комплексе с постурографией и костюмом Адели
- для гиперкинетических форм: БОС психо-эмоциональной терапии, БОС лого-терапевтический, постурография и костюм Гравистат
- для атонических форм: БОС опорно-двигательной терапии, костюм Гравистат и постурография

Комплексный подход к терапии и реабилитации больных ДЦП, использование новых технологий разнонаправленного действия позволяют не только компенсировать имеющийся у них неврологический дефицит, но и улучшить качество их жизни и добиться адекватного уровня их социализации.

СОСТОЯНИЕ ПРОБЛЕМЫ ЭПИЛЕПСИИ В ГОРОДЕ АСТАНА

А.С. Джумахаева, А.С. Жусупова
Национальный научный медицинский центр, Астана, Казахстан

В настоящее время эпилепсия остаётся одной из актуальных медико-социальных проблем. Это обусловлено значительной распространенностью заболевания во всех возрастных группах и тяжелыми, нередко инвалидизирующими последствиями. По официальным данным ВОЗ более 75% больных эпилепсией в мире не получает адекватного лечения, несмотря на неуклонное развитие эпилептологии с накоплением знаний о клинико-патогенетических аспектах эпилепсий, разработку и применение в лечении за последние десятилетия целого класса современных противоэпилептических препаратов и совершенствование хирургических методов лечения. Необходимо иметь достоверные знания распространенности эпилепсии в городе, клинической структуре болезни, методах и эффективности проводимой в лечебных учреждениях фармакотерапии для определения необходимости и путей улучшения эпилептологической помощи населению.

С целью изучения состояния проблемы эпилепсии в городе Астане нами было инициировано клинико-эпидемиологическое исследование, первым этапом в реализации которого явилось создание регистра больных эпилепсией.

Формирование регистра больных эпилепсией начато в феврале 2008г. по приказу главы департамента здравоохранения. Объектом исследования явились больные с различными формами эпилептических припадков всех возрастных категорий, для каждого из которых было предусмотрено заполнение единой учетной формы - анкеты. В анкету пациента были включены сведения о его возрастно-половом, социальном статусе, наличии группы инвалидности, формах эпилептических припадков с ЭЭГ-верификацией, данных невро- и психостатуса, нейровизуализации, проводимой фармакотерапией (название антиконвульсанта, его суточная доза) с оценкой степени контроля над приступами.

При анализе анкет регистра, заполненных врачами поликлиник, были получены следующие данные. За период с февраля 2008г. по февраль 2009г. в Астане, численность которой составляет 633097 жителей, официально зарегистрировано и состоят на диспансерном учете у неврологов и психиатров в поликлиниках города 1087 больных эпилепсией, что составляет менее 1%, а точнее 0,17% населения. 38,6% больных представляют возрастную категорию до 18 лет, 61,4% - 18 лет и старше. В возрастной группе больных старше 18 лет выявлены высокие показатели инвалидизации: 219 человек (32,8%) имели группу инвалидности, более половины из них (127 человек) - I и II группы. Среди работающих пациентов более высок процент рабочих специальностей - 24,27%, служащих - 20,22%. Фокальные формы эпилептических припадков (с наличием и без вторичной генерализации) выявлены у 483 больных (72,4%), генерализованные приступы – у 185 (27,6%). Преобладали симптоматические формы эпилепсии: перинатальное поражение (гипоксически-ишемические поражения мозга) и отягощенная наследственность рассматривались в качестве основного этиологического фактора у 232 больных (34,8%); органическое поражение головного мозга в результате перенесенной черепно-мозговой травмы отмечено у 211 (31,7%), цереброваскулярной патологии - у 106 (15,8%), нейроинфекции – 31 (4,6%), новообразований – 59 (8,8%), токсических воздействий (прежде всего, хронического алкоголизма) – 29 (4,3%).

Установлено, что 10,1% зарегистрированных случаев эпилепсии соответствует критериям фармакорезистентных форм. Назначение

антиконвульсантов без соответствия характеру и форме припадка, также как использование их в низких, неадекватных дозах зачастую являлось фактором риска формирования фармакорезистентности у этой группы больных.

В ходе исследования были уточнены сведения о количестве больных эпилепсией, состоящих на диспансерном учете, их социальном статусе, данные о клинических формах заболевания, аспектах ведения и эффективности терапии. Установлено, что превалируют случаи малоэффективного лечения с высоким уровнем инвалидизации больных среди городского населения.

По результатам нашего наблюдения и, конечно, основываясь на мнения ведущих неврологов, эпилептологов, считаем абсолютно обоснованным и целесообразным необходимость ведения больных с эпилептическими припадками врачами, имеющими специальные знания в данной и смежной областях медицины с применением многоканальных аппаратов ЭЭГ, видео-ЭЭГ-мониторинга, МРТ с высоким разрешением по специальной эпи-лептологической программе. В связи с чем, рекомендуем создать в городе кабинет эпилепто-лога, оснащенного оборудованием, который бы обеспечил оптимальную организацию помощи больным эпилепсией с соблюдением конфиденциальности, позиций современных стандартов ведения, обеспечением централизованного льготного лекарственного обеспечения.

СЛУЧАЙ БОЛЕЗНИ ГИППЕЛЯ-ЛИНДАУ

Р.Т. Кадирбеков, С.В. Голеусов
Республиканский Научный Центр Нейрохирургии, Ташкент, Узбекистан

Болезнь Гиппеля — Линдау (цереброретинальный ангиоматоз) — факоматоз, при котором гемангиобластомы мозжечка сочетаются с ангиомами спинного мозга, множественными врождёнными кистами поджелудочной железы и почек. Симптомы заболевания становятся очевидными во 2-м десятилетии жизни — одним из первых обнаруживается кровоизлияние в глазное яблоко или в заднюю черепную ямку с признаками внутричерепной гипертензии или мозжечковыми расстройствами. Часто отмечаются гемангиомы сетчатки. Вследствие нарушения проницаемости стенок капилляров в них может накапливаться суб- и интраретинальный экссудат, содержащий липиды. В поздних стадиях болезни развивается экссудативная отслойка сетчатки.

Заболевание наследуется аутосомно-доминантно, обусловлено мутацией гена-супрессора опухолевого роста (VHL), локализованного на коротком плече 3-й хромосомы.

Диагноз болезни Гиппеля - Линдау обычно ставится офтальмологами, так как глазные симптомы возникают раньше других ее проявлений, особенно у детей, и довольно часто бывают единственными. В нейрохирургической практике, несмотря на облигатность офтальмологического обследования, одновременное обнаружение гемангиобластомы (ангиоретикулемы) мозжечка и ангиоматоза сетчатки случается редко. Так, по данным НИИ нейрохирургии им. Н.Н. Бурденко, среди 76 оперированных больных с верифицированными ангиоретикулемами мозжечка не отмечено ни одного случая болезни Гиппеля - Линдау. При своевременном удалении ангиобластомы прогноз благоприятный.

Учитывая редкость заболевания и особенно его полисимптомные проявления, считаем целесообразным привести наше наблюдение.

Больной А., 1989 года рождения поступил 11.04.2009 года с жалобами на головные боли, головокружение, тошноту, шаткость походки, нарушение глотание и на общую слабость. Из анамнеза: пациент болен с 3-х летнего возраста. В 2002 году больной поступил к нам в клинику и оперирован по поводу ангиоретикулемы правой гемисферы мозжечка. При офтальмологическом обследовании новообразования со сторон органов зрения не выявлены. В 2004 году пациент оперирован по поводу «водянки левого яичка». За 1 месяц до поступления стали беспокоить головные боли, головокружение. В течение последних 2-х недель состояние ухудшилось, появились шаткость походки и нарушение глотание. Получал консервативную терапию по месту жительства, но без особого эффекта. После МРТ исследования доставлен в РНЦНХ и госпитализирован. Наследственный анамнез больного выяснить не удалось (больной и родственники скрывают наследственную

отягощенность). В неврологическом статус: сознание ясное, ориентирован, адекватен. Вынужденное положение головы. Зрение сохранено слева, справа – амовроз. Зрачки D>S, фотореакции слева живые, справа - отсутствуют. Отмечается парез конвергенции справа. Движение глазных яблок в полном объеме. Слух сохранен с 2-х сторон. Горизонтальный нистагм при взгляде в стороны. Дисфагия, фонация не нарушена. В конечностях парезов и параличей нет. Сухожильные рефлексы, симметричны, ослаблены. В позе Ромберга отклоняется назад и лево. Координаторные пробы выполняет с промахиванием слева. Адиодохокинез слева. Патологические рефлексы и менингеальные знаки отрицательные.

На МРТ головного мозга: признаки новообразования левой гемисферы мозжечка. Объемное образование в заднем полюсе глазного яблока справа. При офтальмологическом осмотре: На глазном дне слева– ангиопатия сетчатки. На УЗИ глаза: внутриглазное новообразование правого глазного яблока. На УЗИ органов брюшной полости: в верхнем полюсе правой почки визуализируется гипоэхогенное образование размерами 1,9 х 1,8 см. Выставлен диагноз: «Болезнь Гиппеля-Линдау». 17.04.2009г. в плановом порядке больному проведена операция: «Трепанация задней черепной ямки парамедианно слева с удалением опухоли». Во время операции обнаружена и удалена кистозная опухоль левой гемисферы мозжечка. Кистозная жидкость светло-желтого в количестве 30 мл, свернулась. Солидная часть опухоли, мягко-эластичной консистенции, грязно-вишневого цвета. Опухоль размером 3х3х3 см удалена фрагментарно тотально. Гистологический диагноз: ангиоретикулема.

Больной выписан из стационара в удовлетворительном состоянии с регрессом дисфагии и мозжечковой симптоматики для дальнейшего лечения в офтальмологическом стационаре.

Диагноз болезни Гиппеля - Линдау основывается в настоящем наблюдении на характерном сочетании кистозной опухоли мозжечка (ангиоретикулемы) с внутриглазное новообразование правого глазного яблока, новообразования правой почки. Несмотря на отсутствие данных наследственного анамнеза, учитывая генетический характер заболевания с наследованием по аутосомно-доминантному типу рекомендовано обследование родственников больного. Особенностью описанного случая является первичное появление мозжечковой симптоматики, рецидив ангиоретикулемы через несколько лет после ее удале-ния в контралатеральном полушарии мозжечка. Одновременно с рецидивом опухоли появились и ангиоматозные изменения в сетчатке правого глаза, правой почке, что свидетельствует о системном характере процесса.

Своевременное выявление и проведение операции у пациентов с данной патологией позволяет получить хороший результат лечения и длительную ремиссию заболевания.

ТЕРАПИЯ СУДОРОЖНОГО СИНДРОМА КОНВУЛЕКСОМ В ФОРМЕ СИРОПА ПРИ ИНСУЛЬТАХ ГОЛОВНОГО МОЗГА У ДЕТЕЙ

Ж.З.Калибекова, С.И. Сыдыкова, А.А. Темешова, Г.Т. Султанкулова
Кафедра детской хирургии Каз.НМУ им. С.Д. Асфендиарова, Алматы, Казахстан

Частота инсультов у детей возрастает ежегодно и составляет по данным различных авторов от 1,5 до 8,5 на 100 000 детского населения. Встречаемость судорог при ишемическом инсульте достигает 16%, а при геморрагическом – 29%. Каждый судорожный приступ усиливает повреждение головного мозга, что в свою очередь усугубляет степень неврологического дефекта.

Большую актуальность приобретает ранняя и эффективная терапия судорожного синдрома. Диазепам относится к препаратам первой очереди выбора. Так как действие диазепама кратковременное, то при терапии эпилептического статуса наряду с введением диазепама необходимо назначать фоновый препарат, регулярное введение антиэпилептического препарата является обязательным. Учитывая широкий механизм действия Конвулекса, можно считать патогенетически обоснованным его применении в терапии судорожного синдрома при инсультах головного мозга у детей.

Целью данного исследования изучение эффективности производства вальпроевой кислоты – Конвулекса (Gerot Pharmazeutika, Австрия) в качестве фонового препарата в

терапии судорожного синдрома при инсультах головного мозга у детей.

В наше наблюдение вошли 23 ребенка, находившихся на стационарном лечении в ДГКБ №1 г. Алматы, за период 2007-2008 гг., в терапии судорожного синдрома которых использовался Конвулекс в форме сиропа. Дети в возрасте до 2мес составили 74%. Мальчики преобладали в количественном соотношении - 61%. В основном дети поступали в первые сутки от начала заболевания. С целью оценки функциональной активности головного мозга проводилась электоэнцефалография. Состояние при поступлении оценивалось как крайне тяжелое у 78% больных. По клиническим формам инсульта распределение было следующим: изолированные внутримозговые гематомы -4,3%, субарахноидальные кровоизлияния -17,4%, множественные кровоизлияния -56,5 %, ишемический инсульт -8,7%, состояние после перенесенного геморрагического инсульта головного мозга, рубцово-атрофичесий процесс головного мозга -4,3%. Дислокация срединных структур выявлена у 26% пациентов. Терапия проводилась комплексная консервативная, 9 (39,1%) пациентам было произведено оперативное вмешательство.

Время начала судорожного синдрома было различным. С жалобами на судороги поступило 6 (26%) детей, из них у 5 судороги повторились в стационаре. В других случаях судороги начинались в 1-6 сутки госпитализации. Продолжительность судорожного синдрома также варьировала от 2суток у 6-ти детей, 3-6-ти суток у 7, 8-9суток- 2, 16-18 суток- у 2, 26суток -2. У одного больного судороги сохранялись при выписке из стационара (56сут). Характер судорог был различным: фасциальные, оперкулярные, адверсивные, тонические, клоничекие, клонико-тоничекие фокальные и генерализованные. ЭЭГ картина характеризовалась наличием эпилептической активности в виде острая волна, комплекса острая-медленная волна, спайк-медленная волна. С противосудорожной целью назначались внутривенно - бензодиазепины, натрия оксибутират, рекофол в различных комбинациях, энтерально – Конвулекс в форме сиропа. Ковулекс использовался в дозе от 10 мг\кг\сут. Купирование судорог наступало на 2-6 сутки от начала приема препарата. Более тяжелая картина наблюдалась при развитии серийных приступов и эпилептического статуса. Эпилептический статус отмечен у 7 (30%) детей, продолжался от 4 до 9 сут, этим детям начинали проводить терапию антиэпилептическим препаратом (АЭП) со 2 суток. У всех при выписке нейровизуализационно выявлялись атрофические кисты, гидроцефалия. При применении в суточной дозе – 10-19мг\кг, на момент выписки отмечалась грубая ЗПМР у двоих детей, у одного ребенка судорожный синдром не купирован вплоть до выписки. При использовании дозировки 25мг\кг\сут, несмотря на грубые органические изменения, неврологический статус детей был удовлетворительным. Приступы в виде серий припадков отмечены у 11 (50%) детей. Антиконвульсант таким пациентам назначался в суточной дозировке от 10 мг\кг\сут. У этих детей исход был следующий: трое выписаны в удовлетворительном состоянии, пирамидная недостаточность сохранялась у 4, ЗПМР -3, гидроцефалия у 3, выход в виде вегетативного статуса после повторно перенесенного нарушения мозгового кровообращения у одного, маляция головного мозга у одного больного. Наиболее благоприятный выход отмечен у детей с фокальными судорогами, наблюдавшимися в виде единичных приступов и получавших антиэпилептический препарат в дозе от 16мг\кг\сут. Терапия АЭП проводилась под контролем клинико – лабораторных исследований. При этом не выявлено каких-либо побочных эффектов.

Таким образом, при терапии судорог у нейроинсультных больных обнаружена тенденция зависимости эффективности от характера приступов, сроков назначения и дозы АЭП. Случаи резистентности к проводимой терапии связаны с обширным паренхиматозным поражением головного мозга, длительным отеком головного мозга, симптоматическим происхождением патологических разрядов вследствие трансформации гематомы в кисту, развитием грубого рубцово-атрофического процесса головного мозга.

ИССЛЕДОВАНИЕ ИММУНОЛОГИЧЕСКИХ ПОКАЗАТЕЛЕЙ В ОТДАЛЕННОМ ПЕРИОДЕ ТРАНСПЛАНТАЦИИ ФЕТАЛЬНЫХ НЕЙРОЦИТОВ У БОЛЬНЫХ РАССЕЯННЫМ СКЛЕРОЗОМ.

Ш.А. Нурманова, А.С. Жусупова, Б.Р. Сыздыкова
Национальный научный медицинский центр, Астана, Казахстан

В патогенезе рассеянного склероза одним из основных звеньев является аутоиммунный процесс, приводящий к дисбалансу и активации иммунных факторов, под влиянием которых возникает процесс демиелинизации. Клеточная терапия является на сегодняшний момент одним из перспективных направлений в лечении рассеянного склероза. Согласно литературным данным доказано положительное влияние фетальных нейроцитов на клинические, иммунологические показатели.

Целью нашего исследования явилось изучение иммунологических показателей в отдаленном периоде фетальной нейротрансплантации у больных рассеянным склерозом.

Нами проведено исследование 23 больных основной группы с верифицированным диагнозом рассеянного склероза, которым наряду с традиционной терапией была проведена трансплантация фетальных нейроцитов. Наблюдение проводилось через 3 года (48 месяцев). В исследования были включены 9 мужчин и 14 женщин. Из них с ремиттирующим течением 12 пациентов, с первично-прогрессирующим – 3, с вторично-прогрессирующим – 8. Средний возраст пациентов составил 37,43±10,13 лет. Средняя продолжительность заболевания 9,04±5,7 лет.

Кроме оценки неврологического статуса, общеклинических лабораторных данных, всем пациентам проводились исследования иммунологических показателей сыворотки крови. Результаты сравнивались с показателями иммунологических исследований пациентов через 12 месяцев после трансплантации фетальных нейроцитов.

За весь период наблюдения отмечалась положительная клиническая динамика. Общеклинические и биохимические показатели у всех пациентов соответствовали норме. Результаты иммунологического исследования показали, что содержание CD4+-лимфоцитов у пациентов через 48 месяцев после трансплантации фетальных нейроцитов увеличилось на 35,3% при сравнении с результатами через 12 месяцев. Показатели CD8+-лимфоцитов уве-личились на 43% через 48 месяцев. При сравнении IgG отмечается снижение показателей на 9,6%, соответственно циркулирующие иммунные комплексы снизились на 27,4% через 48 месяцев после трансплантации фетальных нейроцитов.

Таким образом, в отдаленном периоде трансплантации фетальных нейроцитов у всех исследуемых пациентов наблюдались положительные изменения иммунологических показателей с увеличением CD4+-лимфоцитов, CD8+-лимфоцитов, что указывает на активизацию клеточного звена иммунитета и снижением IgG, а также циркулирующих иммунных комплексов, что свидетельствует о стабилизации гуморального звена иммунитета и приводит к снижению иммунодефицитного состояния. Указанные результаты исследования являются предварительными. Для выявления достоверно подтвержденных данных необходимо большее количество пациентов, данное исследование продолжается в настоящее время.

ЗНАЧЕНИЕ ПОКАЗАТЕЛЕЙ ЛИПИДНОГО ОБМЕНА У ПАЦИЕНТОВ С ПЕРЕНЕСЕННЫМ ИШЕМИЧЕСКИМ НАРУШЕНИЕМ МОЗГОВОГО КРОВООБРАЩЕНИЯ

Д.Н. Нурпеисова, А.С. Жусупова
Национальный научный медицинский центр, Астана, Казахстан

Как известно, нарушение липидного метаболизма рассматривается как один из основных факторов риска развития инсульта. В ряде исследований указывается о наличии прямой взаимосвязи между липидным профилем и церебральным атеросклерозом. При прогрессировании атеросклеротического процесса и сосудистого поражения головного мозга нарастает выраженность гиперкоагуляционного синдрома.

Целью нашего исследования явилось изучение состояния липидного обмена в резидуальном периоде различных патогенетических подтипов ишемического нарушения мозгового кровообращения и исследование липидного спектра крови во взаимосвязи с рядом гемореологических характеристик.

В исследование были включены 35 пациентов с перенесенным ишемическим инсультом – 25 мужчин и 10 женщин, средний возраст 55,13±7,23 лет. Распределение больных инсультом по его ведущему патогенетическому подтипу было таким: 4 (11,43%) кардиоэмболический, 16 (45,71%) атеротромботический, 15 (42,86%) лакунарный. Исходя из основной цели работы исследование липидного спектра крови включало определение кон-центрации общего холестерина, холестерина липопротеидов высокой плотности, триглицеридов, холестерина липопротеидов низкой плотности; для определения величины отношения холестерина атерогенных липидов к холестерину липопротеидов высокой плотности использовался коэффициент атерогенности. Исследовали следующие показатели систем гемореологии и гемостаза: гематокрит, фибриноген, агрегация тромбоцитов под воздействием АДФ, адреналина, коллагена, антитромбин III, РФМК.

В результате исследования у больных с атеросклеротическим и лакунарным инсультами были выявлены высокий уровень холестерина (5,82+0,24ммоль/л), снижение содержания в плазме крови холестерина липопротеидов высокой плотности (1,15+0,14ммоль/л), повышенное содержание холестерина липопротеидов низкой плотности (3,47+0,17ммоль/л) и триглицеридов (2,5+0,14), повышение коэффициента атерогенности (более 4,0). При кардиоэмболическом инсульте эти показатели существенно не изменены. Тесно коррелировала с величиной общего холестерина, холестерином липопротеидов низкой плотности, с коэффициентом атерогенности агрегация тромбоцитов.

Наблюдаемая дислипидемия и тесная взаимосвязь показателей липидного профиля крови с агрегационными свойствами тромбоцитов позволяют обосновать продолженную гемокорректорную и гиполипидемическую терапию у данной группы пациентов, несмотря на клиническое улучшение по сравнению с острым периодом. В целях вторичной профилактики повторных острых сосудистых событий у данной категории больных необходимо акцентировать внимание на подборе ангиагрегантной терапии и гиполипидемической терапии, соблюдение диеты с ограничением животных жиров. Результаты проведённого исследования могут быть использованы при разработке показаний для оптимальных лечебных мероприятий при ишемических нарушениях мозгового кровообращения и вторичной их профилактики. Указанные результаты исследования являются предварительными.

СТРАТЕГИЯ РАЗВИТИЯ ПРОТИВОЭПИЛЕПТИЧЕСКОЙ СЛУЖБЫ В КАЗАХСТАНЕ

С.В. Савинов
Лаборатория изучения проблем эпилепсии, судорожных состояний имени Савинова, Алматы, Казахстан

Эпилепсия – хроническое прогрессирующее заболевание, которое разрушает не только мозг самого пациента, но и формирует «эпилептические черты» семьи и окружающих. Вот почему данная патология занимает одно из ведущих мест в так называемом социальном ряду болезней!!!

В Казахстане на сегодняшний день нет полной официальной статистики по эпилептологии. Но, даже если взять данные развитых стран (Германия, Израиль), то 1,2% от общего населения страны составляют у нас 180 000 человек. Это значит, 180 000 пациентов страдают этим заболеванием!!!

В развитых странах существует множество моделей помощи пациентам страдающих эпилепсией.

Например, в Германии в каждой области (земле) существует свой эпилептологический кабинет, который объединяет пациентов с нескольких близ лежащих городов и сел. В Швеции первичный осмотр и сортировку проводят региональные неврологи, а затем передают в крупные эпилептологические центры.

В дальнейшем, при не возможности лечить консервативно, пациент направляется в специализированные Институты и Клиники.

У нас в Казахстане данная служба только зарождается.

На государственном уровне лечение пациентов с эпилепсией возложено на неврологические отделения и участковых неврологов. Но, для приема пациентов с эпилепсией необходимо минимум 1 час, а у невролога по нормативам 30 минут!

А хирургического лечения, до недавних пор, вообще не возможно было проводить, в связи с отсутствием высококлассного оборудования и лечебного учреждения!!!

С открытием Национального Центра Нейрохирургии в Астане (директор Акшулаков С.К.)

Стало возможно осуществление полного цикла в лечении эпилепсии.

Общественное Объединение SVS Nevro(www.svsnevro.kz) на протяжении более чем пяти лет занимается изучением и систематизацией сведений об эпилепсии, лечении, реабилитации и популяризации этого опыта.

Накоплен огромный багаж. Обследовано более 6000 пациентов. За последние 5 лет Проведено более 20 конференций. 6 из них международных. Проконсультировано профессорами из ближнего и дальнего зарубежья 450 пациентов бесплатно!!!

Трудоустроено более 130 пациентов и их родных. Открыты филиалы в 8 регионах страны.

Налажены прочные связи со многими странами и клиниками. Для реализации одного из важнейших видов в лечении эпилепсии – хирургического, на данный момент в Казахстане сложились все этапы и условия.

К сожалению, по нашему мнению, ни одна из зарубежных моделей организации потоков пациентов и их послеоперационной реабилитации в Казахстане не подходит.

Во первых из – за огромных площадей нашей страны, которые не позволяют сконцентрировать в отдельных городах специализированные клиники. Во вторых из – за отсутствия полного комплекта специалистов эпилептологов. В третьих - в связи с малой информационной оповещенностью самих пациентов.

В связи с чем мы предлагаем и успешно развиваем проект консолидирующего движения нашего Общественного Объединения.

Прежде всего, мы объединили в одном Объединении и врачей и пациентов. Теперь практически моментально все то, что происходит нового в мире медицины, распространяется среди пациентов.

Причем сведения проходят строжайшую проверку на достоверность.

В каждой поликлинике нашей страны, у всех неврологов и практически у всех педиатров и терапевтов, есть координаты нашей организации.

Цель – направить пациента с эпилепсией к специалистам, которые занимаются данной проблемой на высоком уровне.

Факультет последипломного образования осуществляет привлечение высоко квалифицированных профессоров и преподавателей по данным нозологиям (ээг, эмг, мрт и тд) для обучения как врачей непосредственно занимающихся эпилептологией, так и врачей общего профиля.

Общественное Объединение помогло организовать во многих городах Лаборатории изучения проблем эпилепсии, которые осуществляют первичный отбор пациентов и их централизацию.

Сейчас, с введением в работу Научно Исследовательского Национального Центра Нейрохирургии мы готовы организовать поток пациентов на предхирургическое обследование и принять пациентов на послехирургическую реабилитацию.

Для хирургического лечения эпилепсии необходима Прехирургическая диагностика. Одним из основным пунктов в этом является экстра и интра краниальное ээг мониторирование.

Для проведения ее необходимы высоко профессиональные специалисты – нейрофизиологи. Ассоциация врачей нейрофизиологов Казахстана осуществляет подготовку не только вышеуказанных специалистов но, и интеграцию их в мировое сообщество специалистов по ээг мониторированию.

Выводы:

С началом работы Национального Центра Нейрохирургии и консолидацией с Общественным Объединением SVS Nevro, основной задачей которого является консолидация усилий в борьбе с эпилепсией, стало возможно осуществление программы полнопрофильного лечения и реабилитации пациентов с эпилепсией. И реализация одного из самых эффективных и сложных этапов – хирургического лечения этой патологии.

Экономический эффект от этого проекта составит более десяти миллионов тенге в год. Эти средства будут результатом снижения инвалидности и нетрудоспособности, как самих пациентов, так и их родственников.

НЕЙРОВИЗУАЛИЗАЦИЯ

КОМПЛЕКСНАЯ КТ И МРТ ДИАГНОСТИКА ПРОДОЛЖЕННОГО РОСТА ВНУТРИМОЗГОВЫХ НОВООБРАЗОВАНИЙ

Ж.Ж. Жолдыбай, Г.С. Ахметова
Казахский НИИ онкологии и радиологии, Алматы, Казахстан

Злокачественные новообразования головного мозга продолжают оставаться актуальной социальной проблемой, так как заболеваемость и смертность возрастает во всех индустриально развитых странах.

Постоянно совершенствующаяся медицинская технология вносит новые коррективы, как в методы диагностики, так и в подходы к лечению, создавая предпосылки для более углубленного понимания динамики развития патологического процесса в мозговой ткани.

Цель исследования: изучить диагностические возможности комплексного КТ и МРТ-исследований в диагностике продолженного роста внутримозговых новообразований.

Материал и методы: В отделении рентгендиагностики Казахского НИИ онкологии и радиологии проведено комплексное КТ м МРТ-исследование 32 пациента с продолженным ростом внутримозговых новообразований после оперативного лечения. Из них продолженный рост астроцитом – 15 (46,8%) случаев, олигодендроглиом – 3 (9,5%) случая, глиобластом – 14 (43,7%) случаев.

Компьютерная томография проводилась на аппарате СТ «AURA» (Philips), с последующей постпроцессорной обработкой изображений. Для контрастного усиления использовался препарат «Ультравист» (Schering). Магнитно-резонансная томография проводилась на аппарате «Signa Profile» 0,2 Т (GE) по стандартному протоколу импульсных последовательностей и дополнительным протоколам в сагиттальной и фронтальной плоскостях с контрастным усилением препаратом « Омнискан»(Nicomed).

Результаты и обсуждение: При анализе данных КТ заключение о продолженном росте астроцитом в 9 (60%) случаях основывалось на наличии опухолевого узла. Зона пониженной (до 20-25 едН) плотности была выявлена у 4 (27%) пациентов. В 2 (13%) случаях определялась зона повышенной (до 53 ед Н) плотности без четких границ. При контрастном усилении у всех пациентов зоны с патологически измененной плотностью мозгового вещества неинтенсивно и неравномерно накапливали контрастное вещество.

Перифокальный отек различной интенсивности был обнаружен во всех случаях рецидивной астроцитомы. Нами было отмечено, что на степень выраженности перифокального отека не влияло ни давность проведенного оперативного вмешательства, ни наличие послеоперационного рубцово-атрофического процесса.

КТ-признаки продолженного роста глиобластом в 100% случаев имели практически одинаковые проявления – наличие опухоли негомогенной структуры, с перифокальным отеком, дислокацией срединных структур. Контрастное усиление во всех случаях было неинтенсивным и неравномерным, за счет кист, участков кровоизлияния. КТ-исследование с контрастированием позволяет определить определяет зону неравномерно повышенной плотности, неоднородной структуры

КТ-проявления продолженного роста олигодендроглиом имели следующие характеристики: зона повышенной плотности, слабое накопление контрастного вещества по периферии измененной зоны, без признаков перифокального отека. Денситометрические показатели измененной паренхимы соответствовали показателям первичной опухоли.

Характерной особенностью МР-картины головного мозга после оперативного лечения новообразования являлись рубцово-атрофические изменения вещества мозга различной степени выраженности, у 12 (37,5%) пациентов – отмечалось формирование арахноидальных кист. Гетерогенность МР-сигнала послеоперационной зоны затрудняло выявление признаков продолженного роста или рецидива образования, что требовало всестороннего учета прямых и косвенных признаков прогрессирования процесса.

У 11 (34,4%) пациентов имелись косвенные признаки продолженного роста – перифокальный отек с компрессией желудочков и дислокацией срединных структур, облитерация послеоперационного дефекта. При выраженном послеоперационном рубцово-атрофическом процессе ни при нативном исследовании, ни с контрастным усилением получить визуализацию опухолевых узлов не удалось.

Рецидивный опухолевый узел, либо образование с инфильтративным ростом, а

также перифокальный отек различной степени выраженности, являющиеся прямым признаком прогрессирования процесса, выявлены у 21 (65,6%) пациента. У 7 (33,3%) из 21 пациента с рецидивным опухолевым узлом отмечено усиление гетерогенности структуры опухоли, изменение характера контрастирования, что свидетельствует об изменении гистологической структуры, усилении степени атипии клеток опухоли.

Выводы: Таким образом, полученные КТ и МРТ характеристики позволили определить прямые и косвенные признаки продолженного роста внутримозговых новообразований, степень распространенности процесса, взаимоотношение с прилежащими тканями.

СРАВНИТЕЛЬНАЯ ХАРАКТЕРИСТИКА КОМПЬЮТЕРНОЙ И МАГНИТНО-РЕЗОНАНСНОЙ ТОМОГРАФИИ В ДИАГНОСТИКЕ ВНУТРИМОЗГОВЫХ НОВООБРАЗОВАНИЙ

Ж.Ж. Жолдыбай, Г.С. Ахметова, Г.Р. Ахметова
Казахский НИИ онкологии и радиологии, Алматы, Казахстан

Проблема опухолей головного мозга является одной из сложных задач современной медицины. Опухоли головного мозга, являясь одним из наиболее тяжелых заболеваний, включает в себя множество различных типов. Согласно литературным данным, частота опухолей головного мозга составляет от 10 до 35% всех новообразований.

Высокая степень точности рентгеновской компьютерной томографии (КТ) в диагностике интракраниальных опухолей, приближающаяся к 90%, а в случае контрастного усиления достигающая 99%, отмечена многими авторами.

Чувствительность магнитно-резонансной томографии (МРТ), особенно высока к изменениям белого вещества. Внутривенное контрастирование парамагнетиками вследствие более высокого мягкотканого контраста, повышают чувствительность магнитно-резонансной томографии в оценке внутреннего строения новообразований.

Цель исследования: провести сравнительный анализ диагностических возможностей комплексного КТ и МРТ-исследований в диагностике внутримозговых новообразований.

Материал и методы: В отделении рентгендиагностики Казахского НИИ онкологии и радиологии проведено комплексное КТ м МРТ-исследование 150 пациентам с установленным диагнозом внутримозгового новообразования

Возраст больных колебался от 1 года до 78 лет. Средний возраст составил 35±15,2 лет. Среди них мужчин было 76 (51%), женщин – 74 (49%). Компьютерная томография проводилась на аппарате CT «AURA» (Philips), с последующей постпроцессорной обработкой изображений. Для контрастного усиления использовался препарат «Ультравист» (Schering). Магнитно-резонансная томография проводилась на аппарате «Signa Profile» 0,2 T (GE) по стандартному протоколу импульсных последовательностей и дополнительным протоколам в сагиттальной и фронтальной плоскостях с контрастным усилением препаратом « Омнискан»(Nicomed).

Результаты и обсуждение: При сравнении КТ и МРТ характеристик внутримозговых новообразований, достоверные различия получены по характеру роста опухоли. Инфильтративный рост астроцитом на КТ был диагностирован у 39 (44,3%) пациентов на МРТ – у 59 (67,1%) пациентов. Опухоли с экспансивным ростом на КТ выявлены у 49 (55,7%) пациентов, на МРТ – у 29 (32,9%) пациентов. Различия обусловлены более высоким разрешением МРТ при визуализации мягких тканей, позволяющий более четко дифференцировать границы опухоли между интактной тканью или (чаще) с зоной перифокального отека. На КТ различия в патологическом снижении плотности опухоли и зоны отека в наших наблюдениях были незначительны, что затрудняло дифференциацию характера роста.

На КТ – изображениях кисты и некрозы выявлены у 20 (22,7%) пациентов и определялись как зоны неоднородной, патологически измененной, плотности. Более высокая чувствительность и специфичность визуализации кист и некрозов принадлежит МРТ – 68 (87,3%) случаев.

При анализе полученных нами КТ и МРТ данных отмечено различие в определении характера роста олигодендроглиальных и смешанных опухолей, хотя статистической достоверности этих показателей получено не было. КТ оказалась более специфична в выявлении кальцификатов (86,4%), которые встречаются в структуре олигодендроглиом, по данным разных авторов, в 50-90% наблюдений. МРТ оказалась более чувствительной по сравнению с КТ по частоте выявления геморрагий

(59,1% и 27,3% соответственно). Статистически значимых различий в частоте контрастного усиления получить не удалось (в 45,5% при МР-томографии и в 36,4% при КТ).

КТ и МРТ картина эпендимом достаточно характерна, при сравнительном анализе признаков существенных различий получено не было. Однако, МРТ позволило более детально изучить внутреннюю структуру опухоли, верифицировать наличие кист и геморрагий.

При МРТ были выявлены как одиночные, так и множественные метастатические очаги, не определяемые при КТ-исследовании. Более 50% таких метастатических фокусов локализовались в проекции задней черепной ямки, базальных отделах височных и лобных долей. КТ с контрастным усилением не выявило мелких метастатических очагов диаметром менее 1,0 см, такие очаги дифференцировались по данным МРТ. Чувствительность МРТ с контрастированием, а также применение Flair режима, позволило выявить очаги размером до 0,4 см.

Выводы: Таким образом, чувствительность КТ и МРТ в диагностике внутримозговых злокачественных новообразований практически одинакова – 99,4 и 100%. Однако специфичность компьютерной томографии (72,6%) уступает магнитно-резонансным исследованиям (88,3%). Следовательно, точность диагностики злокачественных внутримозговых новообразований более высокая при магнитно-резонансной томографии (94%.).

УЛЬТРАЗВУКОВАЯ ДИАГНОСТИКА ТРАВМАТИЧЕСКИХ ПОВРЕЖДЕНИЙ ОРГАНА ЗРЕНИЯ

А.И. Икрамов, З.С. Кариева, Е.С. Пастухова
Кафедра медицинской радиологии ТашИУВ, Ташкент, Узбекистан
Республиканский научный центр нейрохирургии, Ташкент, Узбекистан

Практически в половине из наблюдавшихся нами случаев сочетанной краниофациальной травмы отмечалось повреждение костей орбиты и глазного яблока. Поэтому УЗИ орбит было включено в комплексную лучевую диагностику краниофациальной травмы как вспомогательный метод . Были обследованы 43 больных с краниофациальной травмой и подозрением на повреждение орбиты и глазного яблока, поступившие в РНЦНХ за период с декабря 2008 года по апрель 2009 года. Подозрение на повреждение органа зрения является прямым показанием к проведению ультразвукового исследования глаза. Это позволит избежать многих ошибок и осложнений, которые бы пришлось устранять впоследствии. При травмах глаза в первую очередь повреждается его оптический аппарат: роговица, хрусталик и стекловидное тело. Если травма очень тяжелая, может повредиться сетчатка или даже зрительный нерв. В 50% случаев такие травмы глаза приводят к односторонней слепоте.

Применяя УЗИ глазных яблок у пациентов с краниофациальной травмой и повреждением глазного яблока, мы ставили перед собой цель показать диагностическую ценность метода в своевременном выявлении патологических изменений и предупреждении ранних и поздних осложнений контузии глазного яблока. Всем пациентам проводилось УЗИ в В-режиме на ультразвуковом приборе – Mindray 6600 линейным датчиком 7,5-10 МГЦ транскутанно (через нижнее закрытое веко), транспальпебрально (через закрытое верхнее веко) в поперечной, продольной и косых плоскостях в положении больног о лёжа на спине.

Получены следующие результаты: клинически у всех пациентов отмечалось одно – или двухстороннее повреждение придаточного аппарата глаза (отёк и гематома век), что являлось ещё и «наглядным» показанием к проведению УЗИ глаза. При проведении УЗИ глаз, у 32 пациентов была выявлена эхографическая картина непроникающей травмы глаза: в ряде случаев отмечалось наличие линейной или неправильно-округлой гиперэхогенной структуры в передней камере глаза, или полного её заполнения, характерного для массивного субконъюктивального кровоизлияния и гифемы (кровоизлияния в переднюю камеру глаза); у большинства пациентов отмечалось наличие в стекловидном теле единичных или множественных различного размера гиперэхогенных включений, по типу «плавающей плёнки», «фиброзного тяжа», «конгломератов», «золотого дождя», характерных для эхокартины гемофтальма (кровоизлияния в стекловидное тело); в 4-х случаях были выявлены – нечёткие границы, размытость контуров хрусталика, характерные для травматической катаракты; у 1-го пациента –латерализация хрусталика, у 2-х – его смещение в стекловидное тело, деформированный

хрусталик по типу «частично рассосавшегося вещества» в средних слоях стекловидного тела, что было расценено как эхокартина дислокации, сублюксации хрусталика и вывиха хрусталика в стекловидное тело; у 11 пациентов отмечалась эхокартина (частичной или полной) отслойки сетчатки – в виде гиперэхогенной линейной или извитой структуры, толщиной не более 2 мм, отстоящей (частично или полностью) от контуров глазного дна на 1 и более мм. У 4-х пациентов – отмечались единичные и множественные, всегда гиперэхогенные включения различных размеров и формы в структурах глазного яблока, преимущественно в стекловидном теле, что было расценено как инородные тела глазного яблока; также у 9 пациентов с проникающей травмой глаза визуализировался воздух в передней камере глаза в виде эхо-эффекта «хвоста кометы».

Таким образом, УЗИ глаза – это высокоинформативный метод лучевой диагностики, являющийся важным дополнением к клиническим и инструментальным методам в офтальмологической и нейрохирургической диагностике, который в сочетании с КТ головного мозга, орбит и глазных яблок даёт возможность экстраполировать результаты исследования на конкретные варианты морфологического поражения структур глазного яблока, судить о сроках и объёме повреждения, определять показания к хирургическому вмешательству. Правильный своевременный подход к проведению лучевых методов диагностики у больных с краниофациальной травмой и повреждением органа зрения способен предупредить потерю зрительных функций вплоть до полной слепоты.

СИНДРОМАЛЬНЫЙ ПОДХОД В ЛУЧЕВОЙ ДИАГНОСТИКЕ КРАНИОФАЦИАЛЬНОЙ ТРАВМЫ

А.И. Икрамов, З.С. Кариева
Кафедра медицинской радиологии ТашИУВ, Ташкент, Узбекистан

Особенности диагностики сочетанной краниофациальной травмы обусловленны многообразием анатомических образований и анатомо-функциональных зон черепно-лицевой области. Необходимо помнить, что клиническая диагностика краниофациальной травмы определяется соотношением степени тяжести, местом локализации черепных и лицевых повреждений.

Часто клиническая картина повреждения лицевого скелета манифестирует и затрудняет диагностику черепно-мозговой травмы. Использование комплекса современных высокотехнологичных методов визуализации , который включает в себя: осевую компьютерную томографию, мультислайсную- или спиральную компьютерную томографию, цифровую рентгенографию, ультразвуковые методы исследования существенно повышают информативность лучевой диагностики .

В оказании экстренной медицинской помощи пострадавшим с краниофациальной травмой принимают участие нейрохирурги, челюстнолицевые хирурги, офтальмологи, отоларингологи и другие специалисты по необходимости. Комплекс лучевых методов визуализации основан на посиндромальном диагностическом подходе и должен предоставлять исчерпывающую, объективную информацию полезную для клиницистов. С целью определения синдромов характерных для краниофациальной травмы было обследовано 96 пострадавших за период с 2003-2008г.г., обратившихся в РНЦНХ и РНЦЭМП МЗ РУз.

На основании компьютерно-томонрафических, рентгенологических, удьтрозвуковых исследований выделены лучевые синдромы характерные для краниофациальной травмы: 1 – нарушения целостности кости у 100% больных; 2 - гемосинуса у 58% больных; 3 - повреждения орбиты у 48% больных; 4 - повреждение компонентов глазного яблока у 37% больных; 5 – повреждение вещества мозга у 52% больных; 6 - повреждение мозговых оболочек у 8% больных; 7 – сдавление мозга у 27% больных; 8 – инородного тела (орбиты, мозга, дыхательных путей) у 11% больных; 9 - повреждение мягких тканей головы и лица у 98% больных.

Разумеется, все лучевые синдромы при различных формах краниофациальной травмы сочетаются в разных вариациях, поэтому среди девяти лучевых синдромов характерных для КФТ нужно выделить пять первостепенных, диагностирование которых требует безотлагательного хирургического вмешательства. Это синдромы: нарушение целостности кости, повреждение вещества мозга, сдавление мозга, повреждение мозговых оболочек и синдром инородного тела. Все эти лучевые синдромы диагностированы методами компьютерной томографии, что ускоряет клиническую диагностику, систематизирует последовательность экстренных лечебных мероприятий.

НЕЙРОВИЗУАЛИЗАЦИОННАЯ ДИАГНОСТИКА ДИСКОГЕННОЙ ПОСЛЕОПЕРАЦИОННОЙ ОТДАЛЕННОЙ ИШЕМИИ СПИННОГО МОЗГА И ЕГО КОРЕШКОВ

А.Д. Олейник, А.В. Зарудский, Н.В. Фирсова
Областная клиническая больница Святителя Иоасафа., Белгород, Россия

Ишемические нарушения в отдаленные сроки после хирургического вмешательства на поясничных межпозвонковых дисках отмечаются и у больных, ранее оперированных по поводу поясничного остеохондроза без явлений радикуломиелоишемии в предоперационном периоде. Среди 330 пациентов с наличием радикуломиелоишемических нарушений подобная ситуация нами была установлена у 12 человек (3,6%). Клинически это, как правило, проявляется возникновением или резким усилением радикулалгии в отдаленные сроки благоприятного или относительно благоприятного послеоперационного периода. У всех 12 человек в сроки не менее чем 3 года после операции остро (в течение нескольких часов) или подостро (в течение нескольких дней) развилась выраженная клиническая картина радикулоишемии или радикуломиелоишемии. Подобное проявление заболевания у больных, ранее оперированных по поводу остеохондроза поясничного отдела позвоночника, не осложненного ишемическими нарушениями, нами обозначается как синдром дискогенной послеоперационной отдаленной ишемии спинного мозга и корешков спинномозговых нервов. Данная патология практически не изучена и неизвестна практическим врачам.

Учитывая данный факт, целью нашего исследования стало определение методами нейровизуализации основных патологических ситуаций, приводящих к синдрому дискогенной послеоперационной отдаленной ишемии спинного мозга и корешков спинномозговых нервов.

Для выявления причин дискогенной послеоперационной отдаленной ишемии спинного мозга и корешков спинномозговых нервов проведен анализ данных МРТ пояснично – крестцоваго отдела позвоночника 12 пациентов, у которых в различные сроки после хирургического вмешательства была диагностирована данная патология. При изучении полученных данных выявлено несколько основных патологических ситуаций. Это: развитие грыжевого выпячивания межпозвонкового диска на другом уровне 75%, прогрессирующие патологические изменения в зоне хирургического вмешательства в виде рубцово-спаечного процесса 16,7% и нестабильности оперированного позвоночно – двигательного сегмента 8,3%.

Своевременная диагностика данной патологии позвоночника дает возможность проследить за динамикой течения поясничного остеохондроза, прогнозировать индивидуальный и адекватный вид или комплекс лечебных мероприятий.

К КОМПЬЮТЕРО-ТОМОГРАФИЧЕСКОЙ КЛАССИФИКАЦИИ ДИФФУЗНОГО АКСОНАЛЬНОГО ПОВРЕЖДЕНИЯ ГОЛОВНОГО МОЗГА ПРИ ЧЕРЕПНО-МОЗГОВЫХ ТРАВМАХ

К.К.Саргожаев., Ш.У.Аязбаев, Р.Р. Шарыгин, Н.Ф. Садыкова
ГККП «Мангистауская областная больница», Актау, Казахстан

Актуальность: Диффузное аксональное повреждение (ДАП) - один из видов диффузного повреждения головного мозга при черепно-мозговых травмах (ЧМТ),встречается довольно часто (28-55%) и характеризуется высокой частотой летальности (47-70%).

Актуальна не только правильная своевременная диагностика ДАП, но и определение видов ДАП, влияющие на формированию стратегии терапии при поступлении пострадавших с тяжелой ЧМТ и в ходе лечения.

Существующая КТ-классификация W.L.Maxwell et a1.(1991), на наш взгляд, не отвечает на все практические требования и в первую очередь на практически важное обстоятельство - выбору адекватного лечения.

Цель исследования: Определение диагностической ценности компьютерной томографии (КТ) при тяжелых ЧМТ с ДАП и характерных КТ-признаков данного вида нейротравмы, частоты и сочетания их, а также формирование КТ-классификации ДАП.

Материалы и методы исследования: Применяли компьютерные томографы (КТ): CT Max 640 (General Electric), SCT 6800 (Shimadzu), Hi Speed NX/i (General Electric). При краниоцеребральной травме ДАП выявлен у 51 (3женщин и 48 мужчин) пострадавших. Лица с ДТП распределены по возрасту: до 15 лет -3(5,8%), в группе 16-25 лет- 6(11,6%) лиц, 26-35лет - 9(17,6%), 36-45лет - 17(33,3%), 46-55лет -11(21,5%), 56 лет и старше - 5(10,2%).

38 (74,5%) получившим ЧМТ в последующем выполнены повторные КТ головы.

В 47 (92,1%) случаях поступившие в больницу с ДАП травму получили в результате дорожно-транспортного происшествия.

У 29 (56,8%) лиц с ДАП в первые часы после получения ЧМТ при краниальной КТ не найдены никакие интракраниальные патологии травматического генеза. После 6-12 часов с момента нейротравмы при КТ у всех пострадавших выявлено диффузное увеличение объема головного мозга при наличии понижения плотности больших полушарии головного мозга (отек) и уменьшение резервного ликворного пространства полости мозгового черепа. Отек головного мозга всегда сопровождалось с общим сужжением субарахноидальных конвекситальных пространств. Сдавление супратенториальных желудочков наблюдалось в 48(94,1%) случаях, сдавление цистерн основания мозга в 45(88,2%) случаях. У 21(41,1%) лиц с выраженным тотальным отеком головного мозга при КТ выявлены начальные проявления аксиальной дислокации головного мозга. Мелкоочаговые корково-подкорковые геморрагии гемисфер большого мозга и мелкие очаги кровоизлияния в центральное белое вещество объективизированы у 12(23,5%) лиц. Острое скопление ликвора в лобных областях и передних отделах межполушарной щели обнаружено в 1(1,9%), внутричерепное внемозговое кровоизлияние в 13(25, 4%) случах. Ни в одном случае не встретили внутричерепного объемного травматического процесса или интракраниальных объемных гематом с сдавлением и дислокацией головного мозга.

Результаты и их обсуждения: В течении первых часов после получения тяжелой ЧМТ с ДАП при краниоцеребральной КТ не выявлены. Через 6-12 часов у всех пострадавших с ДАП обнаруживается отек головного мозга в той или иной степени выраженности, который нередко сочетается с интрацеребральной мелкоочаговой геморрагией. необъемным внемозговым кровоизлиянием, уменьшением резервного ликворного пространства со сдавлением желудочковой системы и базальных цистерн, аксиальной дислокации головного мозга. Тяжесть состояния пострадавших с ДАП часто соответствовала к степени выраженности отека головного мозга. Характерные интракраниальные изменения, обнаруживаемые при КТ головы лиц с ДАП, частота и особенности их сочетания позволили нам разработать не претендующего на уникальность, не лишенной недостатков и весьма простую пригодную для практического применения КТ-классификации ДАП в следующем виде:

ДАП I вида включает :

а) Невыраженный отек головного мозга (с или без мелкоочаговой геморрагии);

б) Выраженный отек головного мозга (с или без мелкоочагового кровоизлияния) с сдавлением желудочков и цистерн;

в) Выраженный отек головного мозга с признаками дислокации головного мозга;

ДАП II вида:

ДАП 1а,б,в + внемозговые кровоизлияния. Внутричерепным патологическим изменениям характерна изменчивость в динамике течении церебрального травматического процесса, в частности, трансформация 1а, в 1б, в.

Выводы: При КТ лиц с ДАП можно обнаружить самых частых вне - и мозговых патологических изменений и определить сочетаниях, влияния их на головной мозг и отделы ликворопроводящей системы. Выяснение всего этого и оценка интракраниальных патологических изменений в динамике позволяют выбрать адекватного лечения и коррекции его в последующем.

ВОЗМОЖНОСТИ МАГНИТНО-РЕЗОНАНСНОЙ ТОМОГРАФИИ В ДИАГНОСТИКЕ ЗАКРЫТЫХ ПОВРЕЖДЕНИЙ СПИННОГО МОЗГА

У.Б.Тулаев, Т.А. Застеба
Республиканский научный центр нейрохирургии МЗ РУз, Ташкент, Узбекистан
«SALUS-VITA», Ташкент, Узбекистан

Повышенный интерес медиков к травматическим повреждениям спинного мозга обусловлен распространением данной патологии в широком возрастном диапазоне - наиболее социально-активном (преимущественный возраст пострадавших 20-50 лет). В большинстве случаев данная патология приводит к стойкой потере трудоспособности.

Процент повреждения спинного мозга при травмах позвоночника в шейном и верхнегрудном отделах позвоночника составляет 92-96%. Кроме того, масса осложнений, связанных с увеличением диагностического периода, в связи с назначением мало или недостаточно информативных методов лучевой диагностики, усугубляет ситуацию.

Все вышеизложенное требует утверждения об использовании при данных состояниях высокоинформативного метода, как магнитно-резонансная томография. В зарубежной и отечественной литературе встречаются отдельные обобщенные упоминания об использова-нии данного метода в диагностике закрытых травм спинного мозга. Мы позволили себе более детально рассмотреть данную проблему.

Целью данного исследования явилось оценить возможности МРТ в диагностике закрытых травм спинного мозга.

Материалы и методы: Были обследованы 70 больных с закрытыми травмами спины, из них у 16 больных диагностирован ушиб спинного мозга, кровоизлияние - у 10 больных, полный перерыв спинного мозга отмечен у 10 больных и кистозные изменения спинного мозга у 32 больных. Все полученные данные сравнивались с клиникой и неврологическим статусом. Всем больным проводилось обследование на МРТ аппарате «MAGNETOM ESPREE» фирмы «SIEMENS» с напряженностью магнитного поля 1.5 Тл, оснащенного системой TIM и с использованием катушки для исследования шеи, в стандартных коронарных, сагиттальных и трансверзальных проекциях, в режимах исследования Т1 и Т2 и миелографии.

Результаты: Нами выделены четыре типа МР-картины при закрытых повреждениях спинного мозга. 1тип: увеличение объема спинного мозга и снижение сигнальных характеристик на Т1 ВИ и повышение на Т2ВИ. Характерен для ушиба мозга. Хороший прогноз.

2 тип: в структуре спинного мозга определялись участки имеющие повышенные сигнальные характеристики на Т1ВИ. Соответствует кровоизлиянию в спинной мозг (в подострую фазу 3-14 дней). У двух больных с кровоизлиянием в спинной мозг изменения сигнальных характеристик спинного мозга на 2 сутки после травмы отмечено не было. По-видимому, это связано с особенностями отображения в разные фазы кровоизлияния на МР томограммах. Плохой прогноз.

3 тип: отмечалось нарушение целостности спинного мозга. Отмечен при полном перерыве спинного мозга. Очень плохой прогноз.

4 тип: представлен участками с гипер-интенсивными сигнальными характеристиками на Т2ВИ и гипоинтенсивными на Т1ВИ. Определял кистозные изменения в структуре спинного мозга. Прогноз удовлетворительный.

Выводы: По данным нашего исследования МРТ является высокоэффективным методом в диагностике закрытых повреждений спинного мозга (чувствительность 97%, специфичность 100%), что позволяет прогнозировать течение патологического процесса, и, следовательно, определять лечебную тактику и меры реабилитации данных пациентов.

ДИФФЕРЕНЦИАЛЬНАЯ ДИАГНОСТИКА И ЭХОГРАФИЧЕСКАЯ ХАРАКТЕРИСТИКА ОБЪЕМНЫХ ОБРАЗОВАНИЙ ГОЛОВНОГО МОЗГА

Л.А. Усманов, С.А. Коробко, Б.А. Аминжонов
Республиканский научный центр нейрохирургии, Ташкент, Узбекистан

Объемные образования головного мозга - являются одним из грозных заболеваний центральной нервной системы, имеющих высокий процент летальности и осложнений. Диагностика и дифференциальная диагностика, а также выбор оптимальной хирургической тактики является наиболее важным моментом в лечении объемных образований головного мозга. При выборе хирургической тактики объемных образований головного мозга немаловажную роль играет интраоперационная нейросонография с применением спектральной допплерографии.

Целью работы явилось изучение возможности применения нейросонографии, допплерографии и нейронавигации для выбора тактики и оптимального хирургического доступа при удалении объемных образований головного мозга. Наряду с такими методами обследования как КТ и МРТ головного мозга нами также было применено ультразвуковое исследование в дооперационном периоде, при котором можно было определить локализацию объемного образования в большинстве случаях. Но самым важным моментом данной методики явилась возможность её использования во время операции, что намного облегчало выбор доступа к опухоли, тем самым уменьшая хирургическую травматизацию мозга. Спектральная допплерография позволяет дифференцировать аневризмы сосудов от кистозных образований. Применение ультразвукового мониторинга дало возможность тотального, щадящего удаления образования, а также позволяет своевременно диагностировать осложнения в послеоперационном периоде.

В Республиканском Научном Центре Нейрохирургии за период 2001 – 2008гг. произведено 361 нейросонографических исследований у 208 больных с внутричерепными объемными образованиями.

В дооперационном периоде нейросонография произведена транскраниально у 30,7 %(64 больных). Исследование проведено через чешую височных и затылочных костей, через роднички (у грудных детей), а также через мягкие ткани над дефектом черепа. Из них у 46 больных (71,8%) обнаружены внутричерепные объемные образования. А в 18 (28,2%) случаях объемные образования визуализировались неубедительно. Нейросонографию во время операции производили всем 208 больным трансдурально и транскортикально, в ходе и после удаления опухоли . При интраоперационной нейросонографии во всех случаях определена локализация и размеры обнаруженного объемного образования. В ходе удаления опухоли выполнялась этапная навигация, при этом раневой канал заполнялся изотоническим раствором, после чего определялся объём удаленной опухоли. С помощью применения спектральной допплерографии исключены аневризмы сосудов или определены соотношение питающих сосудов опухоли. В связи с ухудшением общего состояния 35 (16,8%) больным в послеоперационном периоде производилась нейросонография через мягкие ткани над дефектом черепа . Из них в 8 случаях диагностирована гематома в ложе удаленной опухоли и в 5 случаях выявлена окклюзия ликворных путей, а в остальных случаях определялся отек вещества головного мозга.

Таким образом, использование интраоперационной нейросонографии и спектральной допплерографии позволяет значительно уменьшить хирургическую травму мозга, дифференцировать объемные образования от аневризм, также облегчает определение топики образования и позволяет повысить радикальность хирургического вмешательства, минимизировать риск повреждения интактных зон и сосудов головного мозга.

РОЛЬ МРТ С МУЛЬТИПЛАНАРНОЙ РЕКОНСТРУКЦИЕЙ ИЗОБРАЖЕНИЯ В УТОЧНЯЮЩЕЙ ДИАГНОСТИКЕ ОБЪЕМНЫХ ОБРАЗОВАНИЙ ГОЛОВНОГО МОЗГА

Н.Ю.Хохлова, Г.Д.Махамбаев, Т. Ефанова, Ш.М.Кауынбекова
Диагностический центр медицинской помощи «Гиппократ», Караганда, Казахстан

Актуальность: МРТ является одним из главных методов визуализации опухолей головного мозга. Целью нашего исследования было оценить информативность изображений с трехмерной конструкцией, полученных у пациентов с объёмными образованиями головного мозга.

Материалы и методы: Магнитно-резонансная томография проводилась на аппарате Airis Mate (Hitachi) 0,2 Т. Мы использовали стандартный протокол с получением Т2 и Т1 – изображений в аксиальной проекции, FLAIR в коронарной проекции, Т2 в сагиттальной проекции. Пациентам с подозрением на объёмный процесс головного мозга исследование обязательно дополнялось введением контрастного вещества (Магневист внутривенно в стандартной дозировке 0,2мл/кг) с последующим получением изображений в режиме Т1-ВИ как минимум в двух плоскостях.

Дополнительно нами использовалась программа получения изображения в режиме Т1-ВИ с толщиной среза 2мм после контрастного усиления, с построением трехмерных реконструкций в любой, наиболее информативной для каждого конкретного случая плоскости.

Результаты и обсуждение: Проведён анализ МРТ исследований 20-ти пациентов, 12 из которых с образованиями селлярной области (7 микроаденом гипофиза, 4 аденомы гипофиза, 1 краниофарингиома), 2 опухоли ствола, 3 невриномы мосто-мозжечкового угла, 3 менингиомы крыльев клиновидной кости.

Полученные трехмерные изображения в сравнении с изображениями полученные при использовании стандартного протокола, отличались большей информативностью о патологическом очаге. То есть они позволяют более подробно оценить объёмный процесс – его распространенность, внутреннюю структуру образований, контуры и границы, связь с окружающими структурами мозга, вовлечение сосудов, что необходимо для планирования хода оперативного удаления образований в мозге.

Выводы: Расширение диагностических возможностей МРТ, применение мультипланарной рекострукции позволяет значительно улучшить диагностику опухолей головного мозга и подобрать более адекватный метод лечения больных данной категории.

РАЗНОЕ

ВОПРОСЫ КОЖНОЙ ПЛАСТИКИ В НЕЙРОХИРУРГИИ

Ю.И. Аношин, В.И. Цветков, Г.Л. Герантиди, С.М. Погребицкий
Центральный военный госпиталь Пограничной службы Комитета национальной безопасности Республики Казахстан, Алматы, Казахстан

Цель работы: Улучшение результатов и совершенствование методик лечения при наличии травматических и пролежневых кожных дефектов.

Материал и методы: Анализированы наблюдения за 31 пострадавшим. Целесообразно выделение 2-х групп больных: 1 группа (8) - ушиблено-скальпированные повреждения мягких тканей волосистой части головы и конечностей с дефектами кожи, подкожно-жирового и мышечного слоев в сочетании с костными дефектами костей черепа или переломами костей конечностей. 2 группа (23) – осложнение у спинальных больных в виде развития пролежней в области крестца, больших вертелов, седалищных бугров, латеральных поверхностей голеней и пяточных бугров; в большинстве наблюдений (17) имело место наличие множественных пролежневых дефектов.

Лечение в 1 группе больных было представлено следующими видами оперативных вмешательств:

а) Кожная пластика свободным расщепленным лоскутом при кожном раневом дефекте площадью от 4 кв. см до 120 кв.см. при наличии хорошей грануляционной ткани дна раны (2 больных)
б) Кожная пластика встречными кожно-фасциальными лоскутами при раневом дефекте площадью до 45 – 60 кв. см с раневым костным дном, лишенным надкостницы. В кости наносились дополнительные фрезевые конусообразные отверстия на всю толщину кости до твердой мозговой оболочки, что способствует росту грануляционной ткани и приживлению лоскутов. В некоторых случаях производилось нанесение 1-2-3 послабляющих разрезов на фиксированных кожных участках апоневроза. При возникновении недостаточно закрытых дефектов в пределах 4- 6 кв. см проводилась комбинированная пластика с применением свободных расщепленных трансплантатов (6 больных).
в) Кожная пластика перемещенным кожно-фасциальным лоскутом при наличии участков посттравматической аллопеции площадью до 60 кв. см с предварительным использованием подкожного тензора (2 больных).

Анализ лечения во 2 группе больных показал следующее:

а) Кожная пластика свободным расщепленным лоскутом при пролежнях неэффективна в виду регресса пересаженного лоскута вследствие слабой трофики и нежизнеспособности субстрата и является порочной практикой. Данный вид пластики нами не использовался, наблюдались 5 больных, ранее оперированных в других учреждениях.
б) Все 23 больных оперированы по сложной комбинированной методике встречно-перемещенных кожно-мышечных лоскутов. Во всех случаях производилось иссечение пролежня на всю глубину пораженных тканей с иссечением перифокального очага. В некоторых случаях необходимо проводить остеонекрэктомию. В результате данного этапа площадь дефекта увеличивается до 50 – 80% от первоначального размера, что необходимо учитывать для планирования дальнейшего хода операции.

Далее производилось выкраивание и формирование кожно-мышечного лоскута на питающей ножке, равного по площади сформированному дефекту с шириной основания не менее 1/2 - 1/3 площади лоскута. После перемещения на область дефекта и адаптации, лоскут фиксировался. Образовавшийся дефект закрывался путем создания дополнительных кожно-фасциальных лоскутов (1 - 2 в зависимости от площади). Допустимо закрытие мелких кожных дефектов (4 – 6 кв. см) расщепленным лоскутом.

У всех больных, оперированных по данной методике, в обязательном порядке устанавливались вакуумные дренажи в количестве 1 - 3(типа «гармошка») через контрапертурные проколы сроком до 10 суток. Все кожные швы выполнялись только атравматическими нитями пролен № 4-5/0 по Донатти.

Применение данных методик позволило получить удовлетворительный результат в 22 наблюдениях и избежать возникновения рецидивов трофических нарушений и пролежней

в наблюдаемые сроки до 3-5 лет. Один больной с наличием хронического остеомиелита бугра седалищной кости оперирован в течение 6 лет трижды, тем не менее с длительными ремиссиями до 1,-2 лет.

Выводы: Наличие кожных травматических и пролежневых дефектов у нейрохирургических больных требует дифференцированного подхода в тактике лечения. Явное предпочтение необходимо отдавать методике радикального иссечения нежизнеспособных тканей с одномоментным закрытием дефекта полнослойными лоскутами.

МЕТОД ПРОФИЛАКТИКИ ПРОЛЕЖНЕЙ

И.Ж. Галиев, В.Ф. Чернов
Костанайская областная больница, Костанай, Казахстан

Проблема пролежней у больных нейрохирургического профиля является актуальной и в настоящее время. Пролежни являются осложнением длительного статистического положения главным образом у больных, находящихся в состоянии комы, когда оказывается действие сдавления на ткани между костной тканью (крестцово-копчиковая зона, плечелопаточная зона, область вертела большеберцовой кости, пяточная и локтевые области) и жесткой поверхностью (поверхность кроватей, коек, матрацев). Инфицирование пролежней может усугубить состояние пациентов. После выписки больных из стационара пролежни приносят немало проблем, связанных с хирургическим уходом, т.е необходимостью перевязок, предупреждения инфицирования.

Проблема является наиболее актуальной при оказании помощи нейрохирургическим больным в условиях районных больниц, т.е. где отсутствуют условия квалифицированной нейрохирургической помощи.

С целью профилактики пролежней различными фирмами изготовителями предлагаются разные варианты функциональных кроватей и матрацев, однако оснастить ими все больницы просто невозможно.

Кроме этого, важным компонентом у нейрореанимационных больных является покой, относительно стабильное положение. Однако повороты больного каждые 2 часа не всегда возможны и недостаточно эффективны.

Предложенный метод профилактики пролежней может оказать помощь практически любых условиях.

Метод заключается в использовании труб для периодического перемещения их под матрацем. Длина труб должна быть незначительно больше поперечного размера кровати, с учетом возможности удобно взяться руками для их прокрутки. Мы использовали подобный вариант в 2 случаях при выезде в районные больницы по линии санавиации у больных в коматозном состоянии. В одном случае использовали железные трубы обернутые простынями, а в другом пластиковые трубы диаметром 50 мм. Их длинна была 1.0-1.1 метр.

Перемещение труб просто, не требует больших усилий, привлечения нескольких работников, может использоваться при любых положениях кровати и тела. Важным условием является своевременное перемещение труб.

В обоих случаях пролежней не наблюдалось.

КРОВОСНАБЖЕНИЯ МОЗГА КРЫС В УСЛОВИЯХ ЭКСПЕРИМЕНТАЛЬНОГО ГЕМОРРАГИЧЕСКОГО ИНСУЛЬТА И ЕГО КОРРЕКЦИЯ АГОНИСТАМИ ГАМК

Т.С Ганьшина, И.Н.Курдюмов, Н.Р.Мирзоян, А.А.Горбунов
НИИ фармакологии им. В.В.Закусова РАМН, Москва, Россия

Известно, что геморрагическое поражение мозга характеризуется выраженным понижением уровня мозгового кровообращения, значительным высвобождением глутамата и других возбуждающих нейромедиаторных аминокислот и нарушением баланса между возбуждающими и тормозными процессами, протекающими в центральной нервной системе.

Ранее нами было показано, что противоишемическая комбинация, содержащая пирролидон и пироглутаминовую кислоту, а также селективный анксиолитик афобазол, разработанный в НИИ фармакологии им. В.В.Закусова РАМН, обладают выраженной нейропротекторной активностью, улучшают кровоснабжение мозга в большей степени в условиях преходящей глобальной ишемии мозга, чем у интактных крыс и этот эффект опосредуется через ГАМКА – рецепторы.

Эти данные послужили основанием для сравнительного изучения влияния препаратов с ГАМК-ергическим механизмом действия на мозговое кровообращение крыс при моделировании геморрагического поражения мозга. В качестве препарата сравнения был выбран блокатор кальциевых каналов нимодипин, который обладает выраженной цереброваскулярной активностью и широко используется в клинической практике при лечении больных с геморрагическим инсультом. Кроме того, в работе было изучено новое соединение - коньюгат ГАМК с докозагексаеноилдофамином, синтезированное в лаборатории оксилипинов Института биоорганической химии им. М.М.Шемякина и Ю.А.Овчинникова РАН.

Геморрагическое поражение вызывали у наркотизированных крыс, которым в стереотаксической установке при помощи специального устройства (мандрен-нож) осуществляли деструкцию мозговой ткани в области внутренней капсулы, с последующим (через 2-3 минуты) введением в место повреждения артериальной крови, взятой из бедренной артерии животного (0,1мл) (Макаренко А.Н. и соавт.,2002). Локальный мозговой кровоток регистрировали в контралатеральном полушарии в симметричной повреждению зоне с помощью лазерного допплеровского флоуметра ALF-21 фирмы «Transonic System Inc.»(США).

Проведенные опыты позволили установить, что сразу же после геморрагического поражения мозга уровень локального мозгового кровотока начинает снижаться, а через 30 минут это снижение составляет в среднем 30±6,6%, (n=10, p<0,01,). У крыс с «геморрагическим инсультом» наблюдается понижение уровня артериального давления в среднем на 22±4,7%, которое либо восстанавливается, либо остается пониженным на протяжении всего эксперимента.

В условиях геморрагического повреждения мозга противоишемическая комбинация, содержащая пирролидон (20 мг/кг) и пироглутаминовую кислоту (20 мг/кг), при внутривенном введении вызывает выраженное, но непродолжительное усиление локального мозгового кровотока у крыс в среднем на 30±8,9% (интактные: 21,2±4,9%). Под влиянием афобазола (10 м/кг, в/в) у крыс с «геморрагическим инсультом» наблюдается постепенно развивающееся увеличение мозгового кровотока, которое к 60-той минуте в среднем достигает 36±5,7%(интактные: 19,4±2,9%, p<0,01) и продолжается в течение 30-40 минут. В условиях геморрагического поражения мозга афобазол не оказывает существенного эффекта на уровень артериального давления. Цереброваскулярный эффект нимодипина (0,03 мг/кг, в/в) у крыс в условиях «геморрагического инсульта» развивается через 5 минут после введения препарата и составляет в среднем 18±4,8%. Эффект препарата сохраняется в течение 60 минут и в среднем составляет 14±3,4% (интактные: 38±5,0%). Конъюгат ГАМК с докозагексаеноилдофамином (1 мг/кг, в/в) также усиливает кровоток в коре головного мозга крыс с «геморрагическим инсультом» в среднем на 28±7,4% (интактные: -10±3,9%). Эффект развивается через 20-30 минут после введения конъюгата и достигает максимальных значений спустя 40-60 минут. Следует отметить, что в условиях блокады ГАМКА-рецепторов–бикукуллином цереброваскулярный эффект конъюгата не проявляется, что является доказательством ГАМК-ергического механизма его действия. Коньюгат ГАМК с докозагексаеноилдофамином оказывает разнонаправленное влияние на уровень артериального давления в условиях геморрагического поражения мозга. В половине опытов соединение вызывает небольшое

повышение уровня артериального давления, в других случаях давление под влиянием конъюгата снижается.

Таким образом, изученные агонисты ГАМК (противоишемическая комбинация, афобазол, конъюгат ГАМК с докозагексаеноилдофамином) оказывают более выраженное влияние на мозговое кровообращение в условиях экспериментального геморрагического повреждения мозга, по сравнению с влиянием на кровоснабжение мозга у интактных крыс. Препарат сравнения нимодипин таким действием не обладает.

ИЗУЧЕНИЕ КЛИНИЧЕСКОЙ ФАРМАКОКИНЕТИКИ ТАБЛЕТОК АФОБАЗОЛА

В.П. Жердев, Г.Г. Незнамов, А.А. Литвин, Г.Б. Колыванов, А.О. Виглинская, Д.В. Чумаков, С.А. Сюняков
НИИ фармакологии им. В.В.Закусова РАМН, Москва, Россия

Актуальность: В НИИ фармакологии им. В.В. Закусова РАМН на основе фармакогенетической концепции анксиолитического эффекта разработан оригинальный селективный анксиолитик афобазол, обладающий избирательным противотревожным действием и лишенный гипноседативного, миорелаксантного и амнестического эффектов, характерных для бензодиазепинов [Незнамов Г.Г. и др., 2001; Середенин С.Б. и др., 1998; Seredenin S.B., 2003]. Афобазол не является агонистом бензодиазепиновых рецепторов. Его действие препятствует развитию мембранозависимых изменений в ГАМК-А-рецепторном комплексе. Препарат проявляет анксиолитическое действие у экспериментальных животных с "пассивным" фенотипом эмоционально-стрессовой реакции и не вызывает седативного эффекта у животных с активным поведением в эмоционально-стрессовых условиях. Результаты рандомизированных сравнительных клинических исследований эффективности и переносимости афобазола в качестве анксиолитического средства у больных как с тяжелыми невротическими расстройствами (генерализованные тревожные расстройства - ГТР), так и сравнительно легкими состояниями рассматриваемого психопатологического круга (расстройства адаптации), проведенных в ведущих психиатрических центрах России, показали, что афобазол является эффективным анксиолитиком и по результативности действия не уступает диазепаму и оксазепаму [Аведисова А.С. и др., 2006; Незнамов Г.Г. и др. 2005; Смулевич А.Б., 2006]. Вместе с тем афобазол в отличие от бензодиазепинов характеризуется высокой переносимостью и отсутствием "синдрома отмены" после прекращении приема [Аведисова А.С. и др., 2006].

В настоящее время большое внимание уделяется проведению фармакокинетических исследований при создании лекарственных средств. Связано это с тем, что только фармакокинетические исследования могут ответить на вопрос, в каком количестве от введенной дозы препарат всасывается из места введения и поступает в системный кровоток и, соответственно, к месту его биологического действия. Кроме того, для наиболее распространенного энтерального пути введения важно знать, насколько выражен “эффект первого прохождения” препарата через печень, то есть какая часть препарата подвергается биотрансформации, а какая попадает в системный кровоток в неизмененном виде. В связи с этим необходимо изучить метаболизм исследуемого соединения у пациентов в клинике [Жердев В.П., Колыванов Г.Б., Литвин А.А., Сариев А.К., 2003].

Цель: определение концентраций афобазола в плазме крови больных после однократного приема таблеток, расчет и последующий анализ фармакокинетических параметров афобазола.

Материалы и методы: высокоэффективная жидкостная хроматография. Экстракцию проводили диэтиловым эфиром. Условия хроматографирования: колонка – Silasorb C18 (250 4,6 мм; 5 мкм); подвижная фаза – 0,02 М раствор морфолинопропансульфоновой кислоты (pH –2,2) : ацетонитрил (100:25), pH-2,2. Скорость потока подвижной фазы - 1,5 мл/мин. Детектирование проводили при - 300 нм. Хроматографировали при комнатной температуре.

Объекты исследования - таблетки афобазола (2-(2-морфолиноэтилтио)-5-этоксибензилимидазола дигидрохлорид).

В исследовании принимали участие 12 человек в возрасте 18-47 лет. Больные принимали

таблетки афобазола однократно в дозе 15 мг.

Результаты исследования: Для афобазола характерны значительные межиндивидуальные колебания концентраций: CV% варьирует от 62 до 105% для различных временных интервалов. Рассчитаны основные фармакокинетические параметры таблеток афобазола: средняя величина максимальной концентрации (Cmax) афобазола в плазме крови 12 больных после однократного приема таблеток 15 мг составила 0,130+0,73 мкг/мл. Параметры, характеризующие скорость (Tmax) и степень всасывания Cmax препарата, менее вариабельны (15% для Tmax и 56% для Cmax) по сравнению с остальными параметрами (от 54 до 129%).

Афобазол быстро всасывается из ЖКТ больных в системный кровоток: время достижения максимальной концентрации (Tmax) - 0,85 0,13 ч, период полувыведения (T1/2) афобазола на терминальном участке фармакокинетической кривой составил в среднем 0,82 0,54 ч, MRT - 1,60 0,86 ч.

Для афобазола характерен быстрый перенос из центрального пула (плазмы крови) в периферический (сильно васкуляризованные органы и ткани), что обусловлено большими величинами Vd и Clpl. Афобазол подвергается “эффекту первого прохождения” через печень, что подтверждается низкими уровнями концентраций препарата и коротким T1/2 el.

Заключение: Афобазол можно отнести к группе “короткоживущих” препаратов на основании рассчитанных величин Kel, MRT,T1/2 el.

Результаты по изучению клинической фармакокинетики таблеток афобазола согласуются с экспериментальными данными.

ЛЕЧЕНИЕ НЕВРОГЕННОГО МОЧЕВОГО ПУЗЫРЯ

Ж.Д. Жумагазин
Медицинский университет, Астана, Казахстан

Лечение неврогенного мочевого пузыря представляет сложную проблему. Из консервативных методов лечения по прежнему практикуется ручное выдавливание мочи, рекомендованное К.Хедаенс еще в 1885г. Применяется периодическая и постоянная катетеризация мочевого пузыря (Kaye K., 1982). Вместе с тем, клинические исследования показали, что длительное применение этих методов отведения мочи не могут предотвратить развитие пиелонефрита, тяжелых трофических изменений в стенке мочевого пузыря, усиление везикоренального рефлюкса, гидронефроза и уросепсиса.

Для лечения нейрогенного мочевого пузыря широко применяется медикаментозная терапия и электростимуляция.

Известно, что центральная иннервация мочевого пузыря (парасимпатическая, симпатическая и соматическая) обеспечивается сегментами XI, XII – грудных, II III IY – поясничных отделов спинного мозга, симпатическим стволом и нижнебрыжеечным ганглием, автономная иннервация – автономными пристеночными ганглиями и интрамуральными короткими нейронами. Медиатором в преганглионарных нервных проводниках для обеих систем (симпатической и парасимпатической), а также в постганглионарных проводниках парасимпатической системы является ацетилхолин. Медиатором в постганглионарных симпатических проводниках служит норадреналин (норэпинефрин).

Автономные нейроцепторы везикоуретрального комплекса распределены неравномерно. Холинергические и бета-адренергические рецепторы преобладают в области тела и дна мочевого пузыря и почти не встречаются в области основания и уретры. Альфа-адренергические рецепторы превалируют в основании мочевого пузыря, шейке и уретре. В зоне наружного сфинктера, помимо соматических рецепсии, имеется симпатическая и парасимпатическая.

При стимуляции альфа-адренотропных рецепторов возникают сокращения гладкомышечных волокон, бета-адренотропных рецепторов – расслабление мышечных волокон. Под фармакодинамической терапие понимают место приложения действия лекарственного препарата, характер влияния медикаментов на медиатр (ацетихолин и норадреналин) и конечный результат этого влияния. Все лекарственные препараты, используемые для лечения расстройств мочеиспускания, можно разделить на холино-альфа и холино-бета-блокаторы, на холино-альфа и холино-бета-стимуляторы.

Для лечения больных с неврогенным мочевым пузырем применяются альфа-стимуляторы (эфедрин, имипрамин, фенилефрин), альфа-блокаторы (феноксибензамин, фентоламин, прозазин, тамузозолин (кардура),

бетастимуляторы (изопретеранол и пропранол), холиностимулятор (бетанехол).

При гиперрефлексивной форме применяются альфа-блокаторы. При гипорефлексивной форме – стимуляторы альфа-рецепторов (эфедрин, имипрамин и т.д.).

Иглорефлексотерапия, основанная на использовании дифференцированного сегментарно-рефлекторного воздействия на мускулатуру мочевого пузыря. Метод состоит в том, что интенсивное и короткое раздражение детрузора иглой, которую на некоторое время оставляют в тканях мочевого пузыря. При гипотоническом синдроме – длительность подобного раздражения составляет от 5 до 10 минут, сила воздействия постепенно снижается. При гипертоническом синдроме назначают тормозной метод с помощью возрастающей интенсивностью воздействия игл. Иглы в тканях мочевого пузыря оставляют на 30-60 минут.

Непосредственное воздействие на нервно-мышечный аппарат нижних мочевых путей достигается различными видами электростимуляции. Методы электрической стимуляции неврогенного мочевого пузыря трансуретральным или ректальным путем получил широкое применение (аппарат «интратон Гуськова». Принцип метода в замещении идущих к мочевому пузырю нервных импульсов, которые временно или окончательно исчезли, электрическим раздражением (Климус С., 1979). Вместе с тем, электрический ток влияет не только на детрузор, вызывая его сокращения, но и на шейку и сфинктер мочевого пузыря, что сопровождается тоническим сокращением мускулатуры таза. Неадекватное сокращение и расслабление детрузора и сфинктеров мочевого пузыря приводит к неполному его опорожнению. Поэтому электрическая стимуляция неврогенного мочевого пузыря имеет ряд несовершенных свойств, в том числе утрата эректильной функции. В середине XX века А.А.Вишневский с соавт.,применили метод имплантации электростимулирующего устройства в стенку мочевого пузыря при гипотонической форме неврогенного расстройства, у больных с травматическим повреждением спинного мозга и конского хвоста. В конце XX века появились публикации имплантации электростимулирующих аппаратов в позвоночник при спинальном мочевом пузыре.

Хирургическое лечение. Паллиативные методы отведения мочи при неврогенном мочевом пузыре путем эпицистостомии, нефростомии - операций отчаяния, применяются при различных осложнениях угрожающих сепсисом.

При неврогенном мочевом пузыре с малой емкостью имеет место операция Махони-Аэферта (множественные миотомии детрузора), операции, направленные на увеличение его объема за счет сегмента тонкой или толстой кишки. В нашей клинике впервые применен сегмент большей кривизны желудка. При мионеврогенной атонии мочевого пузыря целесообразно прибегать к аутоцистопластике и резекции шейки мочевого пузыря, реиннервации сегментом кишки или желудка, прямыми мышцами живота (операция Бошевара-Шницерра-Лейсина).

НЕЙРОГЕННАЯ ДИСФУНКЦИЯ МОЧЕВОГО ПУЗЫРЯ. КЛАССИФИКАЦИЯ. КЛИНИКА. ДИАГНОСТИКА (ОБЗОР)

Ж.Д. Жумагазин
Медицинский университет, Астана, Казахстан

При различных заболеваниях с вовлечением центральной и периферической нервной системы человека имеют место нарушения в мочевыделительной системе. Главными критериями деятельности мочевого пузыря являются накопительные и выделительные функции, которые самым тесным образом с центральной нервной системой. Нарушения ритма работы органов мочеполового тракта из-за неврогенных расстройств бывают первичные и вторичные. Неврогенные дисфункции мочевого пузыря возникают при врожденных и приобретенных поражениях спинномозговых центров или его нервных связей. Врожденное нарушение акта мочеиспускания наблюдается у детей при незаращении дужек позвонков (миелодисплазия), агенезии или недоразвитии крестца и копчика, почти постоянно сочетающаяся с дисфункцией органов мочевой системы. При комбинированном пороке с поясничной дистрофией обнаруживается смешанное поражение верхнего и нижнего нейронов. Другая группа врожденных нарушений мочеиспускания связана с непосредственным поражением спинномозговых центров мочеиспускания (менингоцеле). К группе приобретенных нарушений акта мочеиспускания относятся расстройства мочеиспускания, возникающие при травматическом повреждении позвоночника и спинного мозга, после операций на органах малого таза, промежности, копчике и

т.д. Неврогенные расстройства мочевого пузыря нередко встречаются после перенесенных травм, заболеваниях головного и спинного мозга, таких как абсцесс, сосудистых нарушениях, менингитах, миеломных заболеваниях, гематоме и т.д. Дисфункция мочевого пузыря протекает обычно по типу автоматического пузыря. К наиболее тяжелым заболеваниям у детей относятся расстройства акта мочеиспускания, возникающие при воспалительно-дегенеративных нарушениях в области пояснично-крестцового отдела спинного мозга и протекающие по типу атонической формы мочевого пузыря. Единой классификации неврогенной дисфункции мочевого пузыря не существует. В основу одних положен уровень поражения спинного мозга и характер мочеиспускания – задержки или недержание (Савченко Н.Е., Мохорт В.А. 1970), в основу других – функциональное состояние мочевого пузыря (компенсированный, субкомпенсированный и декопенсированный (Глен Ж., Монтгомеги Т., 1964). Классификация Шленова А.Г. (1971) базируется на определении типовой характеристики неврогенной дисфункции мочевого пузыря по уровню поражения спинного мозга, клинической симптоматики нарушения тонуса детрузора и сфинктера, а также степени компенсации расстройства мочеиспускания. А.В.Лифшиц (1969) различает основные формы неврогенного мочевого пузыря: рефлекторную, гиперрефлекторную и арефлекторную, которые дополнительно подразделяет на нормотонический, гипотонический, гипертонический и атонический мочевой пузырь с остаточной мочой и без нее. Е.Л.Вишневский (1978) в зависимости от характера патологии пузырного рефлекса у детей выявил гипорефлексивный и гиперрефлексивный типы дисфункций. Гипорефлексивный тип наблюдается при поражении задних корешков крестцового отдела спинного мозга и конского хвоста и тазового нерва. Гиперрефлексивный тип возникает при поражении проводящих нервных путей спинного мозга выше крестцовых сегментов на уровне IX грудного позвонка. Вследствие длительного бездействия детрузора эта форма нередко переходит в состояние спастического мочевого пузыря, что может способствовать развитию сморщенного малого пузыря. Для гипорефлексивной формы характерна задержка мочи. Мочеиспускание происходит продолжительное время и часто в нескольких приемов. Больные нередко прибегают к надавливанию на переднюю брюшную стенку руками. Характерны повышение порога физиологической емкости мочевого пузыря, наличие большего количества остаточной мочи (200-300мл) и парадоксальное недержание мочи. Нарушение иннервации и стаз мочи способствуют развитию воспалительно-трофических изменений в стенке пузыря, трудно поддающейся санационной терапии. Нарушение иннервации в области устьев мочеточников и наличие большего количества остаточной мочи создают условия для возникновения везикоренального рефлюкса с последующим развитием мегауретера и гидронефротической трансформации. При далеко зашедших формах заболевания с выраженными анатомическими изменениями мочевой системы развивается хроническая почечная недостаточность. Задержка мочи приводит к копростазам. Для гиперрефлексивной формы неврогенного мочевого пузыря характерно отсутствие или снижение позыва к мочеиспусканию. Моча непроизвольно выделяется из мочевого пузыря через определенные интервалы. При этой форме неврогенного мочевого пузыря нередко диагносцируется везикоренальный рефлюкс, что связано нарушением уродинамики. У детей с гиперрефлексивной формой нередко бывают недержание кала, что обрекает на ношение моче- и калоприемника. Ранним проявлением неврогенного мочевого пузыря служит лейкоцитурия, которая вызвана воспалительными изменениями стенки мочевого пузыря. Ведущим методом диагностики является рентгенологическое исследование. При обзорной урографии определяют дефект остистых отростков (миелодисплазия), агенезию копчика и крестца. Отмечена определенная зависимость между величиной дефекта костной ткани и выраженностью функциональных расстройств со стороны органов малого таза, в первую очередь мочевого пузыря. Степень функциональных и морфологических нарушений находится в зависимости от уровня поражения спинного мозга. Особенно значительны эти изменения при поражении пояснично-крестцового отдела спинного мозга. На цистограммах атонической или гипотонической форме мочевой пузырь увеличен в размере, имеет неправильную «башенную» форму, нередко ассимметричную, контур из-за дивертикулов неровный. Ригидность шейки мочевого пузыря проявляется высоким стоянием его нижнего сегмента. В отличие от атонической при гипертонической форме мочевой пузырь имеет небольшие размеры, округлую форму, нередко затекание контраста в расширенную шейку органа (симптом языка). Цистография выявляет пузырно-мочеточниковые рефлюксы. Экскреторная урография позволяет выявить функционально-морфологические нарушения. Цистоскопия определяет трабекулярность, гипертрофию межмочеточниковой складки, нередко зияние устьев мочеточников, шейки мочевого пузыря (у мальчиков с. Алексеева-Шрамма). Важное значение имеют уродинамические исследования – урофлоуметрия. Для исследования неврологической симптоматики выявляются нарушения методами теста холодной воды, по тонусу ректального сфинктера, бульбокавернозный и анальный рефлексы.

КТ МОДЕЛИРОВАНИЕ И СТЕРЕОЛИТОГРАФИЯ В РЕКОНСТРУКТИВНОЙ ХИРУРГИИ ЧЕРЕПА

А.Д. Кравчук, А.А. Потапов, А.В. Евсеев
НИИ нейрохирургии им.Н.Н.Бурденко, Москва, Россия

Введение: Проблема реконструктивной хирургии дефектов черепа, несмотря на свою давнюю историю, и в настоящее время остается актуальной.

Материалы и методы: проанализированы результаты хирургического лечения 1236 пациентов (средний возраст 24,3 ±13,2) с костными дефектами, прооперированных в период с 1984 по 2007 г. У 126 пациентов с обширными костными дефектами при проведении реконструктивных операций предварительно использовали КТ моделирование на основе свойств "симметрии" черепа и/или "вирутального донора" (технология CAD/CAM). Прототипирование компьютерных моделей имплантатов и их форм. осуществлялось на основе лазерной стереолитографии. Сроки предоперационной подготовки составили 24-48 часов.

Заключение: КТ моделирование и стереолитографическое прототипирование имплантатов – комплекс современных высокотехнологичных методов в реконструктивной хирургии черепа. Использование его улучшает качество реконструктивных операций у пациентов с обширными дефектами костей черепа.

ОСТЕОПЕНИЯ И/ИЛИ ОСТЕОПОРОЗ КАК ПРЕДРАСПОЛОГАЮЩИЙ ФАКТОР В ВОЗНИКНОВЕНИИ СПОНТАННОЙ НАЗАЛЬНОЙ ЛИКВОРЕИ

М.С. Махмурян, А.А. Потапов, А.Д. Кравчук, Д.Н. Капитанов,
Л.Б. Лихтерман, Н.Е. Захарова, Т.В. Шалагинова, Л.И. Астафьева
Научно-исследовательский институт нейрохирургии имени академика Н.Н. Бурденко РАМН, Москва, Россия

Этиология спонтанной назальной ликвореи (СНЛ) до сих пор остается нераскрытой. Поскольку СНЛ встречается преимущественно у женщин в постменопаузном периоде, страдающих ожирением и артериальной гипертонией, вероятно, важную роль в её развитии играют генетические и гормональные нарушения (дефицит эстрогенов, избыток лептина, глюкозы). Последние, в свою очередь, способствуют развитию остеопении/остеопороза (ОП/ОЗ), снижению плотности костей основания черепа и в последствии к формированию ликворных фистул. В связи с этим, ОП/ОЗ может служить предрасполагающим фактором для развития СНЛ.

Целью работы являлось выявить выраженность ОП/ОЗ у пациентов со СНЛ.

Обследовано 17 пациентов со СНЛ (16 женщин), средний возраст 53±8,5 лет. Для выявления ОП/ОЗ проводились: остеоденситометрия поясничного отдела позвоночника, проксимального отдела бедренной кости методом двухэнергетической рентгеновской абсорбциометрии, краниография. Уровни половых гормонов (эстрадиол, тестостерон) в крови оценивались методом спектрофотометрии.

Денситометрические признаки ОП (значения Т-критерия от -1,0 до -2,5 SD) и/или ОЗ (значения Т-критерия менее -2,5 SD) были выявлены у 9 (52,9 %) пациентов. При проведении краниографии у 6-ти из 7-и женщин были выявлены расширение и углубление турецкого седла, истончение его дна, стенок и спинки. У 15 (92,9%) женщин отмечено снижение в крови уровня эстрадиола, у мужчины — снижение уровня тестостерона. Корреляция между ОП/ОЗ и содержанием в крови эстрадиола отсутствовала.

У половины пациентов со СНЛ выявляются денситометрические и рентгенографические признаки остеопении и/или остеопороза, что указывает на возможное вовлечение этих процессов в патогенез СНЛ. Таким образом, необходима своевременная и адекватная коррекция ОП/ОЗ у таких пациентов для предупреждения развития рецидивов СНЛ.

ИЗМЕНЕНИЕ ПОКАЗАТЕЛЕЙ КРАНИОВЕРТЕБРАЛЬНЫХ ОБЪЕМНЫХ СООТНОШЕНИЙ, ЛИКВОРОДИНАМИКИ И ВЕНОЗНОГО КРОВООБРАЩЕНИЯ ГОЛОВНОГО МОЗГА ПОСЛЕ ОПЕРАТИВНОГО ЗАКРЫТИЯ ФИСТУЛЫ У ПАЦИЕНТОВ СО СПОНТАННОЙ НАЗАЛЬНОЙ ЛИКВОРЕЕЙ

М.С. Махмурян, А.Д. Кравчук, А.А. Потапов, А.Р. Шахнович,
Д.Н. Капитанов, М.В.Нерсесян, В.А. Шахнович, С.М. Абузаид
Научно-исследовательский институт нейрохирургии имени академика Н.Н. Бурденко РАМН, Москва, Россия

Транскраниальная допплерография (ТКДГ) является наиболее информативным неинвазивным методом оценки краниовертебральных объемных соотношений (КВО), нарушений ликвородинамики (ЛД), венозного кровообращения мозга (ВКМ) взаимосвязанных с величиной внутричерепного давления (ВЧД). Эти изменения, в свою очередь, являются важными звеньями патогенеза спонтанной назальной ликвореи (СНЛ). Остается неясным, как меняются эти показатели после патогенетического хирургического лечения.

Целью исследования являлось оценить изменения КВО, ЛД и ВКМ до и после пластики ликворных фистул у пациентов со СНЛ.

Проведено проспективное исследование динамики ТКДГ показателей у 22 пациентов (21 женщина) со СНЛ, средний возраст 53±8,7 лет, до и после (через 7 дней, 3, 6 месяцев) эндоскопической эндоназальной пластики ликворных фистул передних отделов основания черепа с последующим наружным дренированием ликвора в течение 5 дней. У 6 (27,3%) пациентов отмечены рецидивы СНЛ. Оценивались: упругость (У), резервная емкость (РЕ), ЛД, систолическая скорость кровотока в прямом синусе в горизонтальном положении (ССГП), венозный кровоток в зоне пространственной компенсации (ВКПК).

До операции (по сравнению с референтными значениями в норме) отмечалось повышение упругости в среднем в 1,5 раза у 31,3% и снижение упругости в 1,6 раза у 25%, истощение РЕ в 2,5 раза у 81,3%, нарушение ЛД в 1,9 раза у 26,7%, увеличение ССГП в 1,6 раза у 76,5% и ВКПК в 1,3 раза у 52,9%. Из всех показателей после операции значимо снизилась ССГП ($p=0,03$). ССГП на 7-е сутки после операции не нормализовалась у 4 из 12 (33,3%) пациентов, причем у них до и/или через 7 дней после операции отмечалось выраженное истощение РЕ и нарастание У по сравнению с данными до операции. Кроме того, у этих пациентов чаще наблюдались рецидивы СНЛ (у 3 из 4).

После пластики ликворных фистул при СНЛ чаще и более выражено изменяется ССГП, что возможно связано с нормализацией ВЧД. Однако нормализации ССГП не происходит при изначально выраженном истощении РЕ и нарастании упругости в динамике, что обуславливает необходимость более детального исследования таких пациентов с целью разработки индивидуальной и оптимальной тактики лечения.

ОРИЕНТИРОВОЧНЫЙ ПРОГНОЗ ТЕЧЕНИЯ ГАЙМОРИТОВ, ПРОЛЕЧЕННЫХ ПУНКЦИЯМИ, ПО ЦИТОЛОГИЧЕСКОМУ СОСТАВУ ПРОМЫВНОЙ ЖИДКОСТИ

М.Б.Молдахметов, М.А Раева, М.Х.Мустафин, Ж.А.Рахматуллаева
Республиканский научный центр нейрохирургии, Астана, Казахстан
Многопрофильный медицинский центр « Мейірім», Астана, Казахстан

В современной научной литературе уделяется не достаточно внимания цитологическому исследованию при заболеваниях придаточных пазух носа, которое позволило бы получить объективную характеристику течения воспалительного процесса. В отделении в этом направлении начата работа, которая проводится совместно с сотрудниками лаборатории нашей поликлиники.

Больные с патологией околоносовых пазух воспалительного характера составляют 29-30% от числа всех больных ЛОР – стационаров и 15- 16% среди амбулаторных больных. На 1-м месте по частоте поражения, согласно клиническим данным, стоит верхнечелюстная пазуха, затем решетчатый лабиринт, лобная и основная пазухи. Относительно большая частота заболеваний верхнечелюстной пазухи может быть объяснена неблагоприятными условиями оттока и добавочным источником инфицирования со стороны зубов. Заболевание околоносовых пазух реже бывает изолированным, чаще поражается несколько пазух. Обычно встречается комбинированное воспаление лобной пазухи и решетчатого лабиринта, верхнечелюстной пазухи и решетчатого лабиринта. Это объясняется, в частности, анатомическими условиями (соустья крупных пазух открываются в тесном соседстве с решетчатым лабиринтом). Иногда в воспаление вовлекаются все пазухи, располагающиеся с одной (гемисинусит) или с обеих (пансинусит) сторон.

Цель настоящей работы: объективизация показаний к пункционному методу лечения гайморита. Для обследования привлекали больных, обратившихся в поликлинику на амбулаторный прием. Показания к пункционному методу лечения определяли на основании жалоб больного, клинической картине, данных компьютерной томографии и рентгенологического исследования. Была обследована группа больных из 20 человек, возраст которых колебался от 23 лет до 61 года.

17 пациентам из этой группы провели пункции до полного восстановления трудоспособности. 3 человека после 1 – й пункции были направлены в ЛОР – стационар. В обследованной группе было 8 мужчин и 12 женщин.

При лечении больных с острым или хроническим гнойным воспалительным процессом в верхнечелюстной пазухе выявлены общие характерные изменения клеточного состава промывной жидкости. При первых пункциях отмечено более высокое содержание белка до (3,3 г/л) увеличение числа лейкоцитов, в том числе активных макрофагов, бактерий. При последних пункциях белок чаще всего не определяется, лейкоциты – единичные поле зрения. В 3 случаях было отмечено появление эозинофилов в промывной жидкости наряду с другими привычными компонентами. Эти больные страдали бронхиальной астмой. При отсутствии динамических сдвигов в составе промывочной жидкости на протяжении 3-4 пункции независимо от формы заболевания (хроническая или острая) больные должны быть направлены в стационар для хирургической санации воспалительного процесса в верхнечелюстной пазухе. Полученные нами результаты и выявленные закономерности продемонстрируем несколькими клиническими примером.

Больная П., 30 лет, обратилась с жалобами на заложенность носа, обильные гнойные выделения из носа, головную боль. Указанные жалобы возникли после перенесенного острого респираторно – вирусного заболевания. При осмотре наблюдались выраженная гиперемия и отек слизистой оболочки носа, гнойное отделяемое в среднем носовом ходе справа. На рентгенограмме выявлено гомогенное снижение прозрачности правой верхнечелюстной пазухи. При пункции промывочная жидкость мутная, с большими сгустками гноя. При лабораторном исследовании в промывной жидкости (взятый со сгустком) было обнаружено следующие: белок – 3,3 г/л, лейкоциты покрывали все поле зрения, из них активные составляли 28%, эпителий – единичный в поле зрения: обилие бактерий (кокки). Было выполнено 3 пункции на фоне антибиотикотерапии. При последней пункции в промывной жидкости отмечена значительная положительная динамика: белок не определялся: лейкоциты - единичные в поле зрения: отсутствия бактерий.

На основании изложенного материала можно сделать следующий вывод, содержание белка и количество лейкоцитов в промывной жидкости тем больше, чем активнее воспалительный процесс в околоносовых пазухах. Отсутствие изменений в составе промывной жидкости на протяжении 3 – 4 пункций должно являться показанием к хирургическому лечению гайморита.

ДИХОЛИНА СУКЦИНАТ, НЕЙРОНАЛЬНЫЙ ИНСУЛИН-СЕНСИТАЙЗЕР: МЕХАНИЗМ ДЕЙСТВИЯ И ЭФФЕКТИВНОСТЬ ЛЕЧЕНИЯ КОГНИТИВНЫХ НАРУШЕНИЙ НА ЭКСПЕРИМЕНТАЛЬНЫХ МОДЕЛЯХ

И.А. Помыткин1, З.И. Сторожева2, А.Т. Прошин2, В.В. Шерстнев2, Т.П. Сторожевых3, Я.Е. Сенилова3, Н.А. Персиянцева3, В.Г. Пинелис3, Н.А. Семенова4
1 - Будда Биофарма Лтд, Хельсинки, Финляндия
2 - П.К.Анохина Институт Нормальной Физиологии, РАМН, Москва, Россия
3 - Научный Центр Здоровья Детей, РАМН, Москва, Россия; 4 - Н.Н.Семенова Институт Химической Физики, РАН, Москва, Россия

Актуальность: К настоящему времени накопились многочисленные доказательства того, что инсулиновая резистентность и нарушение передачи сигнала церебрального инсулинового рецептора ведут к нарушениям памяти и вносят вклад в патогенез нейродегенеративных заболеваний, таких как болезнь Альцгеймера и болезнь Паркинсона. Поэтому, использование назального инсулина и/или препаратов улучшающих передачу сигнала инсулинового рецептора в нейронах мозга (нейрональных инсулин-сенситайзеров) рассматривается как новый многообещающий подход к лечению когнитивных расстройств, связанных со старением.

Цель работы: Целями были: (1) выявление роли респираторной цепи митохондрий в активации инсулинового рецептора в нейронах, (2) определение эффективности Дихолина Сукцината (ДХС), специфического субстрата сукцинатдегидрогеназы (СДГ) митохондрий, в качестве средства улучшающего активацию инсулинового рецептора в нейронах и (3) выявление потенциальной эффективности ДХС для лечения когнитивных нарушений на экспериментальных моделях in vivo.

Материалы и методы исследования: Роль респираторной цепи митохондрий в каскаде активации инсулинового рецептора и эффективность ДХС как нейронального инсулин-сенситайзера изучалась in vitro в первичной культуре гранулярных нейронов мозжечка. Эффективность ДХС как потенциального средства лечения когнитивных нарушений изучалась на моделях in vivo. Активность холинацетилтрансферазы (ХАТ) измерялась биохимическим методом. Уровень N-ацетиласпартата (NAA), маркера метаболической активности нейронов, определялся методом 1H MPC in vivo.

Полученные результаты: Было найдено, что респираторная цепь митохондрий участвует в активации инсулинового рецептора в нейронах по механизму двойной положительной обратной связи: инсулин стимулирует продукцию митохондриями H2O2 в качестве сигнальной молекулы, которая в свою очередь активирует автофосфорилирование (активацию) инсулинового рецептора. Ингибирование инсулин-стимулированной продукции H2O2 малонатом (ингибитор СДГ) или N-ацетилцистеином (ловушка H2O2) почти полностью подавляют активацию инсулинового рецептора. Таким образом, (1) митохондрия вовлечена в процесс активации инсулинового рецептора в нейронах как необходимый элемент каскада активации рецептора и (2) респираторная цепь митохондрий является терапевтической мишенью для новых средств лечения центральной инсулиновой резистентности и связанных с этой резистентностью когнитивных нарушений.

ДХС, специфический субстрат СДГ респираторной цепи митохондрий, достоверно усиливал активацию рецептора инсулина в культуре нейронов в ответ на стимуляцию малыми и неэффективными дозами инсулина. Таким образом, ДХС является нейрональным инсулин-сенситайзером, действующим на уровне активации рецептора инсулина.

При внутрибрюшинном и интраназальном введениях, ДХС достоверно улучшал память и обучение у животных (крысы и мыши) с нарушениями когнитивной функции, вызванной нормальным старением, скополамином, хронической церебральной гипоперфузией, введением фрагмента бета-амилоида (25-35) в базальное ядро Мейнерта (модель спорадической болезни Альцгеймера). ДХС достоверно повышал уровень NAA у старых мышей и крыс с хронической церебральной гипоперфузией по данным 1H MPC in vivo. ДХС достоверно повышал патологически сниженную активность ХАТ в коре мозга крыс с амнезией вызванной введением фрагмента бета-амилоида (25-35) в базальное ядро Мейнерта.

Заключение: Таким образом, респираторная цепь митохондрий является необходимым элементом каскада активации рецептора инсулина в нейронах и потенциальной мишенью для создания новых средств лечения центральной

инсулиновой резистентности и связанных с ней когнитивных нарушений. Дихолина Сукцинат, специфический субстрат респираторной цепи митохондрий и новый нейрональный инсулин-сенситайзер, проявляет достоверную эффективность в лечении нарушений когнитивной функции в экспериментальных моделях когнитивных нарушений. В целом, терапевтическое воздействие на респираторную цепь митохондрий в нейронах представляет собой новый подход в лечении нарушений ЦНС связанных с центральной инсулиновой резистентностью.

РЕГИОНАРНАЯ НЕЙРОПРОТЕКЦИЯ ПРИ СТРУКТУРНЫХ ПОВРЕЖДЕНИЯХ ГОЛОВНОГО МОЗГА.

Н.Р. Рахметов, Р.Ш. Ишмухаметов, Е.А. Урунбаев Медицинский центр Семипалатинской государственной медицинской академии, Семей, Казахстан

Целью настоящего исследования является улучшение исходов лечения больных со структурными повреждениями головного мозга. Изучение эффективности различных методов введения нейропротекторов. Структурные повреждения головного мозга включают в себя тяжелую черепно-мозговую травму, ишемические и геморрагические инсульты и другие заболевания головного мозга и являются одним из актуальных проблем современной медицины. В развитых странах травматизм в структуре причин смерти населения следует за сердечно-сосудистыми заболеваниями. В общей структуре травматизма повреждения центральной нервной системы составляют до 30-40 %, а среди причин инвалидизации населения наступивших вследствии всех травм они выходят на первое место,по данным разных авторов, составляя 25-30 %. В исследуемой группе больные с тяжелой черепно-мозговой травмой получали церебролизин интрокоротидно. Анализ результатов ЭЭГ мониторинга показал,что среди больных с тяжелой черепно-мозговой травмой получавших церебролизин проявлялась тенденция к увеличению мощности альфа ритма. Регионарное введение церебролизина приводило к увеличению уровня бодрствования,относительно быстрому выходу из коматозного состояния.

Таким образом, применение регионарного введения нейропротекторов способствует более быстрому регрессу неврологического дефицита,ускоряет сроки выхода больных из коматозного состояния.

ЯВЛЯЕТСЯ ЛИ ГЛЮКУРОНОКОНЪЮГАЦИЯ МЕКСИДОЛА ОСНОВНЫМ ПУТЕМ БИОТРАНСФОРМАЦИИ У ЛЮДЕЙ?

1Сариев А.К., 1,2Баранов П.А., 1Жердев В.П., 2Апполонова С.А., 2Родченков Г.М.
1ГУ НИИ фармакологии им. В.В. Закусова РАМН, Москва, Россия
2ФГУП «Антидопинговый Центр», Москва, Россия

В экспериментальных и клинических исследованиях биотрансформации мексидола установлено, что основной путь метаболизма препарата в организме человека и животных – конъюгация с глюкуроновой кислотой [1,2,3]. Методологической основой данных исследований являлся анализ биологических образцов на основании предварительного их гидролиза с β-глюкуронидазой, выделенной из печени крупного рогатого скота. При экспериментальных и клинических исследованиях фармакокинетики препарата не проводилась комплексная оценка экскреции иных конъюгированных продуктов II фазы биотрансформации. Таким образом, данные экскреции препарата не отражают потенциальную способность препарата к взаимодействию со всеми возможными ферментативными системами II фазы метаболизма.

На основании вышеизложенного было проведено детальное изучение продуктов экскреции II фазы биотрансформации 2-этил-6-метил-3-оксипиридина в моче добровольцев после перорального приема 500 мг мексидола.

Для решения поставленной задачи был разработан хромато-масс-спектрометрический метод количественного определения конъюгированных продуктов биотрансформации 2-этил-6-метил-3-оксипиридина на основе анализа различных фракций мочи добровольцев. В ходе разработки метода проведена оптимизация процесса пробоподготовки и экстракции 2-этил-6-метил-3-оксипиридина из мочи человека. На основании проведенных исследований был предложен метод твердофазной экстракции в сочетании с последующим процессом дериватизации дансилхлоридом в качестве основного способа пробоподготовки биологических образцов мочи добровольцев.

Исследовали свободную фракцию, а также фракции суточной мочи добровольцев после проведения различных типов гидролиза: ферментативный гидролиз с β-глюкуронидазой E. Coli и H. Pomatia; кислотный гидролиза с 6 М кислотой хлористоводородной. На основе данных свободной фракции мочи делали заключение об экскреции неизмененного соединения, тогда как на основе гидролизных фракций оценивали степень участия ферментативных систем II фазы метаболизма в процессе биотрансформации 2-этил-6-метил-3-оксипридина.

Интенсивность процесса глюкуроноконъюгации оценивали на основе анализа гидролизной фракции мочи, после проведения энзиматического гидролиза с β-глюкуронидазой E.Coli. Интенсивность степени совокупного образования глюкуроноконъюгированных и сульфопроизводных 2-этил-6-метил-3-оксипиридина оценивали по данным мочи, обработанной β-глюкуронидазой H. Pomatia. Степень образования всех возможных продуктов конъюгации оценивали на основе данных, полученных после проведения кислотного гидролиза с 6 М кислотой хлористоводородной.

Хромато-масс-спектрометрический анализ всех фракций мочи проводили после проведения процесса твердофазной экстракции и дериватизации с получением дансильного производного 2-этил-6-метил-3-оксипиридина.

В результате исследования продуктов экскреции II фазы метаболизма 2-этил-6-метил-3-оксипиридина выявлено, что препарат из организма добровольцев выводится, как в неизмененной форме, так и в виде многочисленных продуктов конъюгации II фазы биотрансформации. Анализ продуктов экскреции II фазы метаболизма 2-этил-6-метил-3-оксипиридина показал, что в течение первых 24-х часов с мочой добровольцев выводится более 65,5 % препарата в виде различного рода конъюгированных продуктов II фазы биотрансформации.

Анализ усредненных данных показал, что в течение первых 24-х часов после приема мексидола с мочой добровольцев экскретируется 1,99 мг ± 0,32 мг неизмененного препарата (0,39 % ± 0,02 % от введенной дозы); 109,68 мг ± 17,79 мг глюкуроноконъюгированного производного 2-этил-6-метил-3-оксипиридина (20,71 % ± 4,18 % от введенной дозы мексидола); 150,77 мг ± 21,35 мг в виде сульфоконъюгированных форм 2-этил-6-метил-3-оксипиридина (30,15 % ± 4,27 % от изначально введенной дозы мексидола) и 67,8 мкг ± 7,69 мкг в виде иных форм конъюгированных продуктов (15,56 % ± 1,54 % от введенной дозы мексидола).

В ходе исследования проведена комплексная оценка возможных продуктов экскреции II фазы биотрансформации 2-этил-6-метил-3-оксипиридина в моче добровольцев. Впервые установлено, что экскреция мексидола включает в себя формирование не только глюкуроноконъюгированных производных 2-этил-6-метил-3-оксипиридина, но и иных форм конъюгированных продуктов взаимодействия препарата с ферментативными системами II фазы биотрансформации. В перспективе необходимо проведение аналогичных исследований у больных на фоне фармакотерапии мексидолом.

ЛАЗЕРНЫЕ ТЕХНОЛОГИИ В НЕЙРОХИРУРГИИ

В.В Ступак,[1] С.В. Чернов С.В,[1] А.В. Калиновский [1], А.П. Майоров,[2] С.Г. Струц[2]
[1] - ФГУ «Новосибирский научно-исследовательский институт травматологии и ортопедии Росмедтехнологий», Новосибирск, Россия.
[2] - Институт лазерной физики СО РАН, Новосибирск, Россия.

В клинике нейрохирургии Новосибирского НИИТО в течение 12 лет разрабатывается проблема использования высокоинтенсивного лазерного излучения инфракрасного диапазона спектра с длиной волны 1,064 мкм при различной нейрохирургической патологии. Многочисленными экспериментальными исследованиями, основанными на морфологических данных, измерения локальных температур в зоне воздействия лазерного луча в реальном режиме времени различной мощности и экспозиции с использованием термодатчика, тепловизора, нами отработаны оптимальные технологии использования его на различных этапах оперативного вмешательства при различной нейрохирургической патологии. Клиническими исследованиями подтверждено, что для резекции менинго-сосудистых опухолей центральной нервной системы наиболее эффективно лазерное излучение мощностью от 20 до 60 Вт. Оно позволяет не только эффективно осуществлять фотокоагуляцию, но и абляцию (испарение) ткани менингиомы. При удалении интрамедуллярных и интрацеребральных опухолей и при синдроме Киари для фотокоагуляции миндаликов мозжечка с целью формирования большой затылочной цистерны и восстановления ликворооттока оптимальной мощностью лазерного луча является 10 Вт.

Многочисленными клиническими наблюдениями показано, что разработанные лазерные технологии с данной длиной волны и мощности обладают строго локальным, прецизионным действием и не приводят не только к функциональным нарушениям головного и спинного мозга, но и к нежелательным термическим эффектам в зоне воздействия лазерного луча. Об этом свидетельствует интраоперационный мониторинг ССВП, ССВП, динамика нейровизуализационного контроля (МРТ головного и спинного мозга), клинические данные, общемозговая и очаговая неврологическая симптоматика на различных этапах лечения больных.

Из оперированных 644 человек, 281 больных имели менингиомы головного мозга, 66 - внутримозговые опухоли глубинной локализации, у 167 пациентов - опухоли спинного мозга и у 130 - аномалия развития головного мозга в виде мальформация Киари 1. Излучение ND-YAG - лазера использовано на основных этапах микрохирургических операций. Оно применялось в зависимости от задач, как в коагуляционном, так и в абляционном режиме. Высокоинтенсивное лазерное излучение использовалось при резекции менингиомы для фотокоагуляции стромы опухоли, артериальных сосудов до 1 мм в диаметре, кровоснабжающих опухоль и венозных сосудов до 5 мм, коагуляции и абляции матрикса в зоне верхнего сагиттального синуса или основания черепа, обработки остатков опухолевой ткани в просвете синуса, резекции гиперостоза и интраоссальной части опухоли, врастающей в основание черепа. При формировании большой затылочной цистерны при мальформации Киари 1 с целью уменьшения объема миндаликов проводилась их фотокоагуляция.

Методами оценки результатов оперативного лечения служило динамическое наблюдение за пациентами в сроки от 1 до 12 лет, исследование неврологического статуса, МССКТ, МРТ головного и спинного мозга. Качество жизни определялось по шкале Карновского, радикальность проведенной операции - по D. Simpson (1956).

Анализ полученных изображений МРТ головного мозга, проведённых в раннем послеоперационном периоде показал, что использование лазера не приводит к дополнительной травме мозга и прогрессированию отёка в области оперативного вмешательства. Он остаётся на дооперационном уровне. Ранний послеоперационный период во всех случаях протекал, как правило, без осложнений. Неврологический дефицит имел отчётливую тенденцию к регрессу в ближайшее время после проведения операции.

Наряду с этим, использование лазера позволяет осуществлять малотравматичные доступы к патологическим процессам, сохраняя при этом важные анатомические образования черепа и позвоночника. При этом уменьшается интаоперационная кровопотеря, улучшается качество жизни больных и значительно повышается степень радикальности удаления менингиом головного мозга.

ПЕРВЫЙ ОПЫТ ПРИМЕНЕНИЯ НАВИГАЦИОННОЙ СИСТЕМЫ

В.В. Ступак, И.В. Пендюрин, С.В. Мишинов,
С.В. Чернов, А.В. Калиновский, И.А. Васильев
ФГУ «Новосибирский НИИ травматологии и ортопедии Росмедтехнологий», Новосибирск, Россия

За прошедшие 9 месяцев с начала внедрения навигационной системы Medtronic Stealth Station Trion в нашей клинике с использованием указанной технологии прооперировано 65 больных. 45 из них с внутримозговыми опухолями, 13 с менингиомами головного мозга (5 из них с базальными менингиомами, 8 с конвекситальными минингиомами). Кроме этого 1 больной оперирован по поводу внутримозговой гематомы, 1 больная оперирована по поводу макроаденомы гипофиза (навигационный контроль осуществлялся во время эндоскопического удаления опухоли), 3 больных с проникающим огнестрельными ранениями черепа и 2 человек с артерио-венозными мальформациями.

Использование нейронавигационной системы при осуществлении хирургического доступа к опухоли, во всех случаях позволяло точно спланировать место и размер трепанационного отверстия, без последующего его расширения. При хирургическом лечении внутримозговых опухолей, внутримозговых гематом, туморозных кист технология позволяла хирургу, отслеживать взаимосвязь опухоли с предполагаемыми жизненно важными структурами головного мозга и крупными магистральными сосудами и, минуя функционально важные зоны мозга, точно выйти на границу внутримозговой опухоли или же попасть в полость кисты, гематомы. Более того, использование навигационной системы при небольшом объеме внутримозговой опухоли, а также отсутствия выраженного масс эффекта, не дающего смещения срединных структур мозга, когда нет эффекта «смещения изображения», возможен контроль радикальности хирургического удаления опухоли непосредственно во время операции. Нейронавигационный контроль за степенью радикальности удаления внутримозговой опухоли осуществлен у 23 из 45 пациентов.

В случаях же хирургического вмешательства при менингиомах основания черепа, плотно фиксированных на нем, навигационная система позволяет не только отслеживать тотальность удаления опухоли, но и помогает визуализировать в режиме реального времени магистральные сосуды мозга (ВСА) что сводит к минимуму возможность их интраоперационной травматизации и, позволяет избежать массивных артериальных кровотечений.

В случаях наличия инородных тел (костные отломки, травмирующие агенты) в полости черепа при огнестрельных ранениях, даже глубоко расположенных, данный метод позволяет точно, без дополнительной травмы мозга, их идентифицировать в мозговой ткани и полностью удалить.

Полученные результаты применения навигационной системы на основных этапах удаления опухолей (как внутри-, так и внемозговых), а также сосудистых образованиях позволяют минимизировать, объективизировать и контролировать хирургическое вмешательство. Уже отработанная методика нейронавигации позволит воспользоваться дополнительными возможностями навигационной системы и расширить спектр хирургических вмешательств, как например, использование стереотаксических методик.

MINIMALLY INVASIVE APPROACH IN NEUROSURGERY: SOROKA MEDICAL CENTER EXPERIENCE IN KEYHOLE SURGERY

Israel Melamed,MD1, Serik Karibay MD,2
1- Soroka University Medical Center, Beer-Sheva, Israel;
2 -The Republican Scientific Center of Neurosurgery, Astana, Kazakhstan

Introduction: The main principle of surgery in general and neurosurgery in particular is to achieve a complete cure of disease with minimally associated risks, morbidity and treatment cost. To provide optimal control on pathological lesions and surrounding normal structures, the traditional surgical treatment includes wide-field exposure. Armed by the keyhole concept, optimal control could be achieved through a small aperture, with a considerable decrease of overall risk for surrounding normal anatomical structures and attain good cosmetic results.

Methods: More than 200 patients with different brain and spinal neurosurgical pathologies were operated on utilizing a keyhole approach in our department between 1998 and 2008. The brain pathologies included a wide spectrum of diseases such as tumors (intra- and extra-axial), trauma, and vascular and infectious lesions. The spinal pathologies included tumors and vascular, infectious and degenerative diseases. The age of patients ranged from 14-81 years old.

Results: In most cases of brain and spinal pathologies, complete resection of lesions was achieved and proved on postoperative imaging studies. There were no complications associated with surgery. Several cases will be presented in detail.

Conclusions: Different brain and spinal lesions can be effectively and safely operated on using minimally invasive techniques based on the keyhole concept.

Алфавитный указатель

А

Абдимажит Б.Г. 16
Абдрахманова М.Г. 13
Абдрахманова Л.М. 29
Абдуалиева Р.А. 4, 10
Абдурасулов Ф.Х. 141
Абдыкаримова С.М. 101, 102, 103, 104, 105, 144
Абилов К.У. 182
Абузаид С.М. 210
Агапов О.Е. 129
Агзамов М.К. 118, 119
Адильбеков Е.Б. 115
Адылханов Ф.Т. 158
Азизов М.М. 39
Айтмухамбетова А.А. 151
Акижанов А.К. 127, 156
Акмалов А.С. 142
Акшулаков С.К. 4, 6, 14, 15, 16, 17, 18, 99, 120, 121, 143, 181
Алейников В.Г. 101, 102, 103, 104, 105, 144
Алексеев С.Н. 14, 19, 52
Алиев В.А. 173
Алимов Д.Р. 20, 21
Алимов Х.М. 117
Алтыбаев У.У. 32
Аль-Весаби Ф.А. 92, 93
Альшаров А.Б. 160
Аминжанов Б.А. 123
Амиржанова А.К. 125, 143
Аминжонов Б.А. 200
Аникин С.А. 22, 23
Аношин Ю.И. 145, 202
Антоненко М.С. 100, 160
Апполонова С.А. 213
Артыкбаева Н.С. 184
Артыкбаева Н.Т. 37, 38
Арыстанов М.О. 59
Асадуллаев У.М. 32
Асаинова А.Е. 16
Асилбеков У.Е. 58, 137
Астафьева Л.И. 209
Атисков Ю.А. 122
Аткенова Р.К. 7
Ахмедиев М.М. 54, 55, 75
Ахмедиева Ш.Р. 54
Ахметжанов Р.И. 30
Ахметов К.К. 16
Ахметова Г.Р. 194
Ахметова Г.С. 193, 194
Аязбаев Ш.У. 44, 198

Б

Бабаханов Ф.Х. 88, 94
Байгут Д.М. 59
Баймагамбетов Ш.А. 90, 99
Баймукашев М.К. 129
Баймуханов Р.М. 13, 100, 160
Бажимова Г.С. 66, 67
Балковой В.В. 83, 100, 108
Бахтияров А.К. 146, 162
Баранов П.А. 213
Барбашев М.М. 81
Бегманов Т.А. 59
Безус С.А. 95
Бекарисов О.С. 90
Бекбосынов А.Ж. 127, 156
Бекетаева Г.К. 183
Беков М.М. 88
Бекова Д.О. 10, 33
Белов А.И. 24
Беляев Р.А. 13
Бердиходжаев М.С. 120, 121, 130, 177
Берснев В.П. 43, 45, 173
Бикбаев Р.М. 11, 139
Бирючков М.Ю. 91
Бишманов Р.К. 107
Бобоев Ж.И. 165
Бобров Д.С. 97
Бодыкова Б.С. 85, 122

Болеген А.Т. 148, 171
Брыжахин Д.П. 139
Буклина С. 36
Булекбаева Ш.А. 184
Бурнашев М.И. 123
Бутенко Е.И. 42, 53

В

Васильев И.А. 216
Верещако А.В. 89, 92, 93
Верещако Г.А. 92, 93
Виглинская А.О. 205
Винокуров А.Г. 24
Витик А.А. 60
Воронина И.А. 25
Воронов В.Г. 25

Г

Гаврилов Г.В. 80
Галиев И.Ж. 12, 149, 203
Ганьшина Т.С. 134, 204
Герантиди Г.Л. 145, 202
Гладков И.В. 26, 123
Гнездилова А.В. 134
Голанов А.В. 74, 75
Голеусов С.В. 26, 186
Голубова О.В. 60
Гольбин Д.А. 24
Гоман П.Г. 45
Гончарова А.В. 38
Горелышев С.К. 74, 75
Горбунов А.А. 204
Горлачев Г.Е. 74
Гофман В.Р. 47, 48
Гуляев Д.А. 43
Гуща А.О. 51

Д

Даллакян Н.О. 72
Дарибаев Ж.Р. 184
Джандарбеков А.П. 148, 171
Джанкабаев А.Б. 150
Джумагалиева И.В. 33
Джуманов К.Н. 88, 94
Джумахаева А.С. 185
Джумашев М.К. 8
Долгушин М.Б. 74
Дубчев Д.И. 152, 154
Дьяченко Н.А. 128
Дюсембаев Р.М. 178, 179
Дюсембеков Е.К. 27, 28, 150, 151

Е

Евсеев А.В. 209
Евстафьева Н.А. 13
Еликбаев Г.М. 56, 57, 68, 114
Ербулеков Е.И. 8
Ерекешов А.Е. 58
Ермеков Ж.М. 152, 154
Есетов Е.А. 95, 115
Ескожин Б.Ш. 100, 160
Есмуханов И.М. 121, 177
Ефанова Т. 201
Ешимбетова С.З. 168

Ж

Жалбагаев А.Е. 152, 154
Жалгасбаев А.А. 95
Жалимбетова К.М. 155, 156
Жердев В.П. 205, 213
Жетписбаев Б.Б. 29
Жолдыбай Ж.Ж. 193, 194
Жуков В. 36
Жумадилов А.Ш. 6, 30, 105, 124, 125, 126, 127, 143, 155, 156
Жумадильдина А.Ж. 15, 16
Жумагазин Ж.Д. 206, 207
Жусупова А.С. 185, 189, 190

З

Забродская А.М. 62
Зарудский А.В. 197
Застеба Т.А. 199
Захарова Н.Е. 209
Захарчук П.С. 62
Зотова М.В. 74

И

Ибраева А.Г. 7
Иванов И.В. 70, 71
Иванова Н.Е. 119
Измаилова Н.Т. 17
Икрамов А.И. 195, 196
Ильялов С.Р. 74
Ильясов Т.З. 178, 179
Имангалиев Е.З. 8
Исабекова Р.И. 138
Исаева Р.Б. 128
Исканов А.С. 86
Исмаилов У.А. 160
Ишмухаметов Р.Ш. 114, 139, 213
Ишмухамедов С.Н. 117

К

Кадашев Б.А. 19, 52
Кадашева А.Б. 24
Кадирбеков Р.Т. 20, 21, 186
Кавалерский Г.М. 96, 97
Каймак Т.В. 158, 175
Калибекова Ж.З. 73, 187
Калинин П. 52
Калиничев А.Г. 159
Калиновский А.В. 31, 215, 216
Калкабаев Ж.К. 83, 100, 108
Камирдинов С.С. 151
Капитанов Д.Н. 209, 210
Карабеков А.К. 59
Карибаев Б.М. 90, 99
Карибай С.Д. 18, 30, 38, 115, 125, 217
Кариев Г.М. 32
Кариев Ш.М. 141
Кариева З.С. 195, 196
Касымханова А.Т. 33
Кауынбекова Ш.М. 108, 160, 201
Кененбаева Б.С. 184
Кенжебаев В.У. 129
Кенжебаев С.К. 100, 160
Кенжебекова М.О. 184
Керимбаев Т.Т. 101, 102, 103, 104, 105, 115, 144
Ким А.В. 60, 62, 72, 85, 122
Ким Вон Ги 46, 62, 85, 140, 172, 180
Климаш А.В. 161, 162
Кобозев В.В. 98
Кобяков Г. 36
Ковтун М.А. 180
Кожамбеков А.М. 148, 171
Козбагаров Е.О. 137
Козлов А.В. 173
Койшыбаев Т.Н. 175
Колыванов Г.Б. 205
Кондаков Е.В. 162
Коновалов А.Н. 53
Космачев М.В. 34
Копачёв Д.Н. 42, 53
Корабаев Р.С. 150
Корниенко В.Н. 53, 75
Коробко С.А. 200
Коршунов А.Г. 75
Космачев М.В. 140, 172
Кравчук А.Д. 209, 210
Крутько А.В. 106
Кудратов А.Н. 106
Кудрявцева П.А. 24
Кузибаев Ж.М. 131, 132
Кузьмин В.Д. 58, 137
Кульманов Х.Б. 58, 137
Культуманов А.С. 114
Кундиренко Я.А. 60

Курдюмов И.Н. 204
Куржупов М.И. 35
Курмаев И.Т. 150, 151
Курманбеков А.Е. 64, 84, 135
Кусаинов С.С. 178, 179
Кусаинова А.К. 183
Кутин М. 52
Кыдыралиев С.С. 59

Л

Лебедев К.Э. 60, 65
Легздайн М.А. 50, 80, 81, 82
Леплина О.Ю. 41
Ли О.М. 83, 100, 108
Лисенков К.А. 96
Литвин А.А. 205
Лихтерман Л.Б. 209
Лобода В.А. 89
Лошаков В. 36
Лубнин А.Ю. 36, 74

М

Маладаускайте Р.А. 149
Маймон Ш. 130
Майоров А.П. 98, 215
Майоров С.В. 31
Макаров С.С. 100
Макеева Г.П. 73, 107
Макиров С.К. 96, 97
Малышко В.Н. 109
Маматханов М.Р. 65, 85
Мамбетова Г.К. 37, 38
Мансуров Р.Г. 139
Масалимов Е.О. 11
Махамбаев Г.Д. 83, 100, 108, 160, 201
Махамбетов Е.Т. 120, 121, 125, 130, 177
Махкамов К.Э. 39, 131, 132, 163, 164
Махмудов Ш.Д. 54, 55, 75
Махмудова З.С. 40
Махмурян М.С. 209, 210
Меденбаева Б.М. 64, 84
Минбаев С.К. 13
Мирзабаев М.Д. 141, 167, 168, 169, 174
Мирзабаев М.Ж. 165
Мирзоян Р.С. 134, 204
Мишинов С.В. 41, 216
Молдахметов М.Б. 16, 111, 112, 211
Молдахметова К.М. 111, 112, 125
Муминов З.В. 169
Мурзагалиев Г.И. 95
Мустафаев Б.С. 173
Мустафаева А.С. 170
Мустафин М.Х. 211
Мустафин Х.А. 14, 16, 111, 112
Мухамеджанов Х.М. 90
Мухангалиев Н.С. 59
Муханов Т.К. 8

Н

Надиров Б.Н. 107, 128, 107
Назарова Ж.Ж. 7, 155, 156
Нарижный В.И. 148
Накипов Ж.Б. 66, 67
Незнамов Г.Г. 205
Нерсесян М.В. 210
Норов А.У. 88
Нургалиев К.Б. 101, 102, 103, 144
Нурдинов М.А. 14, 30, 124, 125
Нурманова Ш.А. 189
Нурпеисов А.З. 6, 124, 126, 143, 155, 156
Нурпеисова Д.Н. 190
Нуртазинова Г.С. 9
Нускабаев Б.Ж. 59

О

Озерова В.И. 74, 75
Олейник А.Д. 109, 197
Оленбай Г.И. 14, 15, 16
Олюшин В.Е. 22, 23, 45
Омаров А.Д. 42, 53

Омаров Е.К. 178, 179
Омарова Ш.К. 13
Ормантаев К.С. 135
Осипов И.Б. 68
Оспанова Ш.К. 184

П

Пайзахметов А.Х. 148, 171
Панфилов И.О. 140, 172
Пастухова Е.С. 195
Патцак А. 173
Пендюрин И.В. 41, 216
Персиянцева Н.А. 212
Перфильев С.В. 110
Пинелис В.Г. 212
Пицхелаури Д.И. 42, 53
Погребицкий С.М. 145, 202
Подопригора А.Е. 24
Полежаев А.В. 47, 48, 49
Помыткин И.А. 212
Потапов А.А. 209, 210
Пошатаев К.Е. 34, 140, 172, 180
Пронин И.Н. 36, 74
Прошин А.Т. 212
Пустовой С.В. 43, 45, 49
Пушкарев К.А. 128

Р

Рабандияров М.Р. 57, 60, 85, 86, 122
Раева М.А. 211
Разумов А.А. 137
Рахимбердиев С.А. 148
Рахимжанова Ф.С. 158
Рахматуллаева Ж.А. 211
Рахметов Н.Р. 213
Ребров М.В. 12, 149
Ризванова А.Р. 184
Рихсиев М.Д. 174
Родченков Г.М. 213
Рудман В.Я. 140
Руслякова И.А. 45
Рысбеков М.М. 86
Рыскельдиев Н.А. 14, 15, 16, 18

С

Саввина И.А. 122
Савинов С.В. 191
Садыков А.М. 115
Садыков Б.Н. 111, 112
Садыкова Н.Ф. 198
Саидов Б.А. 21
Саидов Г.Н. 20, 21
Салехов С.А. 111, 112
Самочерных К.А. 70, 71, 72, 85, 114, 122
Сапаргалиева А.Д. 138
Саргожаев К.К. 44, 198
Сариев А.К. 213
Свистов Д.В. 81, 82
Свириденко Т.А. 13
Себелев К.И. 60, 71, 122
Семеклитт В.А. 150
Семенова Н.А. 212
Семенютин В.Б. 173
Сенилова Я.Е. 212
Серова Н.К. 53
Сергеева И.Н. 38
Сидоркин Д.В. 51
Симонян Д.А. 70, 71, 72, 122
Слиняков Л.Ю. 96, 97
Смагулов Ф.Х. 120, 121, 130, 177
Смагулова Д.Д. 155, 156
Смаилов Н.С. 114
Соколова Т.В. 62
Солтан П.С. 62
Сорокин В.С. 74
Сторожева З.И. 212
Сторожевых Т.П. 212
Струц С.Г. 31, 98, 215
Ступак В.В. 31, 41, 98, 215, 216
Сулейменов Б.М. 178

Султанкулова Г.Т. 73, 187
Сыбанбаева Л.С. 10
Сыдыкова С.И. 187
Сыздыкова Б.Р. 189
Сюняков С.А. 205

Т

Табаров А.Б. 183
Танкачеев Р.Ш. 101, 102, 103, 104, 105, 144
Тастанбеков М.М. 43, 45
Тельтаев Д.К. 14, 15, 16, 17, 18
Темешова А.А. 187
Тешабаева М.А. 169
Третьяк Д.Э. 13
Трунин Ю.Ю. 74, 75
Тулаев Н.Б. 77
Тулаев У.Б. 75, 199
Туляганов Б.А. 78
Турилова А.И. 134
Турсунов К.Т. 73
Турсынов Н.И. 4, 6, 10, 83, 100, 108, 160
Тусупбекова А.К. 139, 175

У

Уватаева А.А. 158
Улитин А.Ю. 22, 23
Умирсеригов Б.У. 174
Уразжанов М.З. 129
Урунбаев Е.А. 115, 213
Усербаев А.О. 59
Усманов Л.А. 200

Ф

Фадеева Т.Н. 22, 23, 45
Фирсова Н.В. 109, 197
Фомичев Д. 52
Фролов Д.С. 172

Х

Хазраткулов Р.Б 167, 168
Хайбуллин Т.Н. 11, 139
Хайлов Н.А. 134
Халиков Ш.А. 88
Халимов А.Р. 150, 151
Халимова А.А. 151
Хамитова А.А. 158
Харченко Е.А. 151
Хачатрян В.А. 46, 56, 57, 62, 65, 68, 71, 85, 87, 122, 181
Хисметова З.А. 158
Хить М. 36
Хохлова Н.Ю. 201

Ц

Цветков В.И. 145, 202

Ч

Чабдаров Н.У. 115
Чайко В.И. 11, 175
Чайко М.В. 175
Ченский А.Д. 96, 97
Черебилло В.Ю. 47, 48, 49, 50, 80, 81, 82
Черекаев В.А. 24
Черепанов В.Г. 96
Чернов В.Ф. 12, 149, 203
Чернов Д.Ю. 129
Чернов С.В. 215, 216
Черных Е.Р. 41
Черняев А.В. 97
Чмутин Г.Е. 181
Чумаков Д.В. 205

Ш

Шалагинова Т.В. 209
Шаматов А.Ш. 176
Шаповалов А.С. 172
Шарыгин Р.Р. 198
Шахнович А.Р. 210

Шашкин Ч.С. *4, 10*
Шевелев И.Н. *51*
Шевчук М.В. *140, 180*
Шекимова М.Ж. *112*
Шерстнев В.В. *212*
Шерник И.А. *138*
Шершевер А.С. *181*
Шишкина Л.В. *24*
Шкарубо А.Н. *14, 19, 51, 52*
Шубин Е.А. *140*
Шульга Е.И. *95, 115, 119*

Щ

Щедрова Н.В. *95, 115*
Щербенко О.И. *75*

Ю

Югай И. А. *79*
Юлдашев Р.М. *94, 117*
Юнусов Р.С. *163, 164*

Я

Якубов Ж.Б. *32*

ПЛЕНТАЛ

Переферический вазодилататор, производное ксантина.

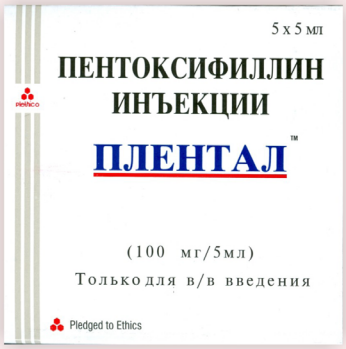

ОТПУСКАЕТСЯ
по рецепту врача

ПОКАЗАНИЯ:
"Плентал" показан для лечения пациентов с:
- Перемежающейся хромотой вследствие хронических окклюзионных заболеваний сосудов;
- Синдромом Рейно;
- Транзиторными ишемическими атаками;
- Язвами вследствие поражения вен.

ДОЗИРОВКА И ПРИМЕНЕНИЕ:
Внутривенное введение: Содержимое ампулы 5 мл (100 мг) разводят в 250-500 мл физиологического раствора или декстрозы и вливают в/в капельно не менее 90-180 минут. Пероральный прием таблетированной формы: рекомендуется начальная доза одна таблетка (100 мг) три раза в сутки. Доза 2 таблетки в сутки может быть достаточной для некоторых пациентов, в частности для поддерживающего лечения. Дозы свыше 1200 мг в сутки имеют небольшое терапевтическое преимущество. Клиническое улучшение обычно отмечается через 2-4 недели терапии..

ПРОТИВОПОКАЗАНИЯ
- Повышенная чувствительность к препарату и другим производным метилксантина в анамнезе.
- Кровоизлияние в мозг, массивное кровоизлияние в сетчатку глаза.
- Острый инфаркт миокарда и аритмии сердца тяжелого течения.

Следует проявлять осторожность у пациентов с ишемической болезнью сердца или ортостатической гипотензией, у которых Пентоксифиллин может способствовать снижению АД и в отдельных случаях вызывать уменьшение кровотока в коронарных артериях.

ФОРМА ВЫПУСКА:
ПЛЕНТАЛ 100 : Блистер стрип по 10 таб.(Картонная упаковка 6 х 10 таблеток)
ПЛЕНТАЛ ИНЪЕКЦИИ : Ампула 5 мл (Лоток 5 х 5мл)

ПЕРЕД ПРИМЕНЕНИЕМ ИЗУЧИТЕ ИНСТРУКЦИЮ

Plethico

ТОО "Резлов ЛТД", г. Караганда , ул. Ермекова, 116,
тел.: /7212/ 44 22 20, факс: /7212/ 44 22 27, e-mail: rezlov-ltd@rambler.ru

АМИНОПЛАЗМАЛЬ

Уникальная формула –
максимальная эффективность

Когда время не ждет

B|BRAUN
SHARING EXPERTISE

Аминоплазмаль® Гепа-10%

Высокая эффективность при лечении
печеночной энцефалопатии
и в парентеральном питании

Парентеральное питание

B|BRAUN
SHARING EXPERTISE

ВЕНОФУНДИН

6% ГидроксиЭтилКрахмал 130/0,42/6:1

Высокая эффективность при идеальной безопасности

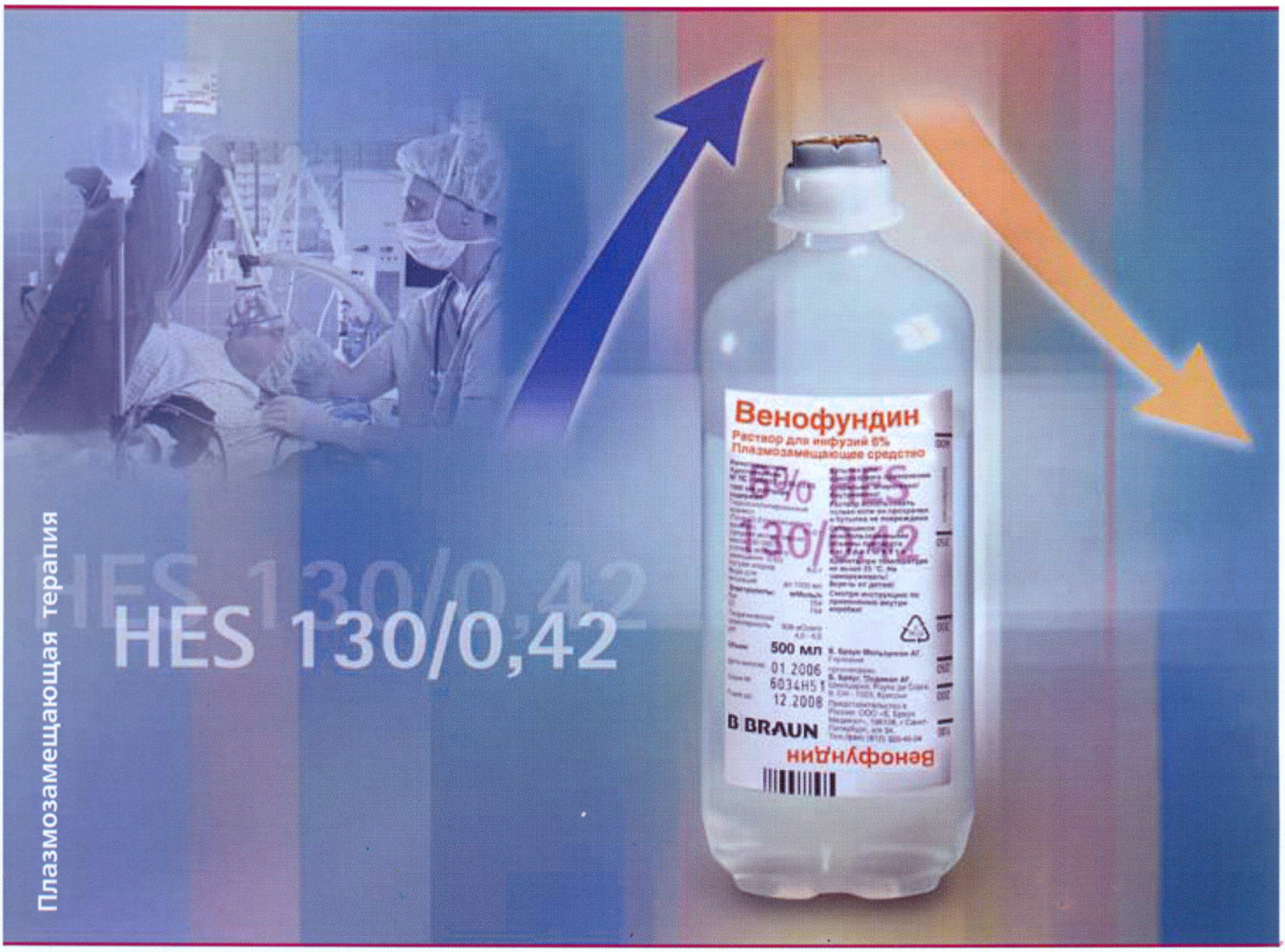

Новейшее мировое достижение в области инфузионной терапии

B|BRAUN
SHARING EXPERTISE

Гелофузин

Модифицированный жидкий желатин

Проверен временем

B|BRAUN
SHARING EXPERTISE

АКТОВЕГИН®

Мощный современный антигипоксант для профилактики и лечения гипоксических и ишемических нарушений головного мозга и их последствий

энергия жизни

НЕ УПУСТИ ВРЕМЯ!

Цераксон®
ЦИТИКОЛИН

Инновационный нейропротектор достоверно увеличивает степень восстановления пациентов после ишемического инсульта и черепно-мозговой травмы

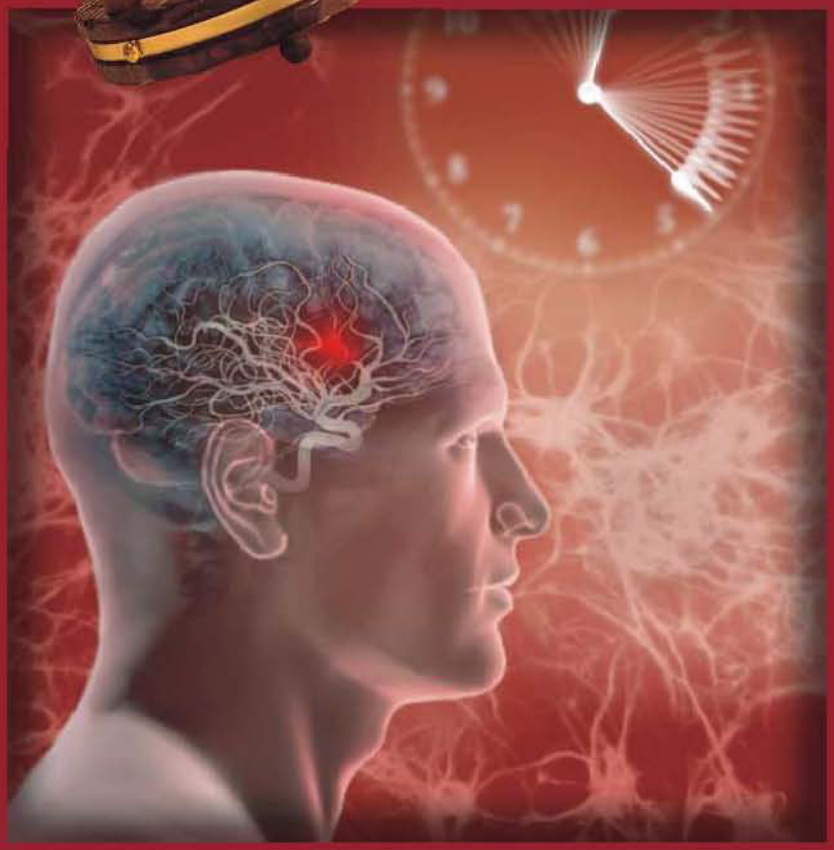

ferrer

NYCOMED

Представительство в Казахстане:
"Никомед Остеопороз Маркетинг Сервис ГмбХ",
г. Алматы, ул. Бегалина 138 а,
тел. +7 (7272) 444 004
факс +7 (7272) 444 005

разрешение на рекламу № 435 от 04.12.2008 г.

Фторхинолон для лечения патогенных инфекций

Rx один раз в сутки

ЛЕФЛОКС

Левофлоксацин таблетки 250мг/500мг/750мг

РК ЛС 5 №010286 от 24.10.2007
РК ЛС 5 №010283 от 24.10.2007
РК ЛС 5 №010284 от 24.10.2007

При бронхите, пневмонии, синусите…

Показания к применению:
- острый синусит
- обострение хронического бронхита, внебольничная пневмония
- неосложненные и осложненные инфекции кожи и мягких тканей, раневые инфекции
- неосложненные и осложненные инфекции мочевыводящих путей
- хронический простатит
- мультирезистентный туберкулез

Противопоказания:
- повышенная чувствительность к левофлоксацину и другим фторхинолонам
- беременность и период лактации
- детский и подростковый возраст до 18 лет
- эпилепсия

Способ применения и дозы:
По 250 или 500 мг принимать внутрь 1-2 раза в сутки. Для лечения осложненных инфекций кожи и внутрибольничной пневмонии рекомендуется доза 750 мг один раз в сутки. Максимальная разовая доза - 750 мг. Максимальная суточная доза - 1000 мг. Таблетки следует принимать, не разжевывая, запивая 0,5-1 стаканом воды, независимо от приема пищи.

Побочные действия:
- зуд, покраснение кожи, анафилактическая реакция, крапивница, сужение бронхов, тяжелое удушье, отек лица и гортани, синдром Стивенса-Джонсона, синдром Лайелла, экссудативная мультиформная эритема
- фотосенсибилизация
- тошнота, диарея, потеря аппетита, рвота, боли в животе, нарушение пищеварения, диарея с кровью, псевдомембранозный колит
- повышение активности АЛТ, АСТ, повышение уровня билирубина в сыворотке крови, гепатит
- гипогликемические реакции у больных сахарным диабетом
- головная боль, головокружение, скованность, сонливость, нарушение сна, парестезии в кистях рук, дрожь, беспокойство, спутанность сознания, нарушение зрения и слуха, нарушение вкуса и обоняния, понижение тактильной чувствительности, галлюцинации, депрессии, расстройство движений
- тахикардия, падение или повышение артериального давления, сосудистый коллапс
- артралгия, артрит, артроз, миалгия, костные боли, синовит, боли в сухожилиях, тендинит, разрывы сухожилий
- повышение уровня креатинина в сыворотке крови, ухудшение функции почек вплоть до острой почечной недостаточности, интерстициальный нефрит
- эозинофилия, лейкопения, нейтропения, тромбоцитопения, склонность к кровоизлияниям и кровотечениям, агранулоцитоз, гемолитическая анемия, панцитопения
- астения, лихорадка, аллергический пневмонит, васкулит
- удлинение интервала QT, аритмии на электрокардиограмме
- увеличение протромбинового времени
- вагиниты

Лекарственное взаимодействие:
Фармацевтическое взаимодействие
- совместное назначение хинолонов с антидиабетическими препаратами в редких случаях вызывало гипогликемию или гипергликемию.
- совместное назначение НПВС и хинолонов может повышать риск стимуляции ЦНС (центральной нервной системы) и развития судорог.
- при совместном назначении левофлоксацина и теофиллина необходимо контролировать уровень теофиллина и при необходимости проводить коррекцию дозы теофиллина.

Фармакокинетическое взаимодействие
Антациды, сукральфат и витамины, содержащие железо или цинк, следует принимать за 2 часа до или через 2 часа после приема левофлоксацина. Левофлоксацин не вызывает значительного изменения пиковых плазменных концентраций или AUC (площади под кривой «концентрация – время») варфарина, однако необходимо тщательно контролировать протромбиновое время при совместном назначении.

Особые указания:
С осторожностью препарат применяют при тяжелом церебральном атеросклерозе, эпилепсии, с травмой головы в анамнезе. Необходимо употреблять жидкость в достаточном количестве для предотвращения высокой концентрации препарата в моче.
Почечная недостаточность
Левофлоксацин следует применять с осторожностью при почечной недостаточности.
Влияние препарата на способность управлять автомобилем или потенциально опасными механизмами
Левофлоксацин может вызывать неврологические побочные эффекты (головокружение, снижение внимания), поэтому пациентам в период лечения не рекомендуется управлять автомобилем или опасными механизмами, а также выполнять другие действия, требующие быстрой реакции. При применении у лиц с недостаточностью глюкозо-6-фосфатдегидрогеназы возможен гемолиз эритроцитов. При применении у больных с сахарным диабетом, левофлоксацин может вызвать гипогликемию и как следствие: «волчий аппетит», нервозность, испарину, дрожь.
Во избежании фотосенсибилизации больным не рекомендуется пребывать на солнце, солярий.

Состав:
Одна таблетка содержит: активное вещество - левофлоксацина гемигидрат эквивалентно левофлоксацину 250 мг, 500 мг или 750 мг

Форма выпуска и упаковка:
Лефлокс-250 и Лефлокс-500
Первичная упаковка - 5 или 10 таблеток.
Лефлокс-750
Первичная упаковка - 5 таблеток.

Условия отпуска из аптек:
По рецепту

Перед назначением и применением ВНИМАТЕЛЬНО изучите инструкцию

plethico
ТОО "Резлов ЛТД": Казахстан, г. Караганда, ул. Ермекова, 116, каб. 10,
тел.: /7212/ 44 22 20, 44 22 21, 44 22 27, e-mail: rezlov@mail.ru