УДК 616.8; 616-006
МРНТИ 76.29.51; 76.29.49

Краткое сообщение

Специфическое поражение головного мозга у детей с острым миелобластным лейкозом. Данные аутопсии

Мирзаева Д.Ф. [1], Шамансуров Ш.Ш. [2], Исхаков Э.Д. [3], Эшбаев Э.А. [4], Иноятов Х.П. [5]

[1] Ассистент кафедры детской неврологии, Центр развития профессиональной квалификации медицинских работников, Ташкент, Узбекистан. E-mail: dilnozakam80@gmail.com

[2] Заведующий кафедрой детской неврологии, Центр развития профессиональной квалификации медицинских работников, Ташкент, Узбекистан. E-mail: shamansurov@mail.ru

[3] Заведующий кафедрой «Гематологии и трансфузиологии», Центр развития профессиональной квалификации медицинских работников, Ташкент, Узбекистан. E-mail: dr.eldor@yahoo.com

[4] Доцент кафедры патологической анатомии, Ташкентская медицинская академия, Ташкент, Узбекистан.

E-mail: eshbayev.erkin@mail.ru

[5] Доцент кафедры «Гематологии и трансфузиологии», Центр развития профессиональной квалификации медицинских работников, Ташкент, Узбекистан. E-mail: info@tipme.uz

Резюме

Острый миелобластный лейкоз (ОМЛ) - это злокачественная опухоль миелоидного ростка крови, при которой быстро размножаются измененные белые кровяные клетки. Встречается с частотой 1,5 на 100 000 детей и занимает 15-20% в структуре детских острых лейкозов. Около 5-10% детей гибнут от осложнений заболевания и/или побочных эффектов химиотерапии.

Цель исследования: оценить гистоморфологические изменения головного мозга у пациентов с ОМЛ умерших до начала химиотерапии, а также на различных этапах химиотерапии.

Материалы. Проведен гистоморфологический анализ состояния головного мозга у 13 пациентов умерших до начала лечения, а также на различных этапах полихимиотерапии (ПХТ) с января 2023 года по ноябрь 2024 года на базе Республиканского центра патологической анатомии Министерства здравоохранения Республики Узбекистан.

Результаты. В исследование были включены результаты вскрытия 13 детей, скончавшихся вследствие диагноза острого миелобластного лейкоза. Мы разделили детей на 2 группы: 1 группу составили 7 пациентов с первично выявленным ОМЛ не получавших химиотерапию; 2-ю группу составили 6 пациентов, которые получали курсы химиотерапии (как минимум 1 курс). У детей 1 группы во всех случаях наблюдали лейкемическую инфильтрацию, микротромбоз сосудов головного мозга и геморрагические осложнения. У детей же 2 группы отметили редукцию бластных клеток, перицеллюлярные отеки и выраженную дегенерацию белого вещества головного мозга.

Выводы В тех случаях, когда пациенты умерли до начала цитостатического лечения, во всех случаях имело место специфическое поражение головного мозга бластными клетками - лейкемическая инфильтрация, микротромбоз сосудов головного мозга, геморрагические осложнения, что явилось непосредственной причиной смерти у детей в данной группе. У пациентов 2 группы, умерших на фоне применения цитостатического лечения и находившиеся в состоянии миелотоксической аплазии наблюдались более грубые дистрофические изменения с поражением белого вещества головного мозга. Клинически у детей данной группы наблюдалось более тяжелое течение заболевания с очаговыми изменениями в неврологическом статусе, что отягощало исход заболевания.

Ключевые слова: острые лейкозы, дети, химиотерапия, гистология головного мозга.

Corresponding author: Dilnoza Mirzaeva, Assistant Professor, Department of Child Neurology, Center for Development of Professional Qualifications of Medical Workers, Tashkent, Uzbekistan
Postal code: 100007
Address: Uzbekistan,Tashkent, Parkent street, 51
Phone: +998909734930
E-mail: dilnozakam80@gmail.com

2025; 1-78: 30-37
Recieved: 09-01-2025
Accepted: 22-02-2025

This work is licensed under a Creative Commons Attribution 4.0 International License

Введение

Острый миелобластный лейкоз (ОМЛ) - тяжелое заболевание, развивающееся преимущественно из клеток миелоидного ряда кроветворения, на долю которого приходится 80% всех острых лейкозов у взрослых и 20% у детей. Миелобластные лейкозы преимущественно возникают в результате быстрой пролиферации миелоидных клеток в периферической крови в виде незрелых бластных клеток, накопления миелобластов, монобластов, эритробластов, мегакариобластов и других клеток в костном мозге и подавления других видов стволовых клеток, с анемией, тромбоцитопенией, агранулоцитозом и другими осложнениями [1,2].

Острые миелобластные лейкозы характеризуются быстрым вторичным иммунодефицитом, сепсисом, септицемией и геморрагическими синдромами [3,4].

Несмотря на проводимую современную полихимиотерапию (ПХТ) терапию ОМЛ у детей, смерть как от самого заболевания, так и от вторичных осложнений таких как: инфекция, геморрагический инсульт остаются достаточно высокими.

Вскрытие считается финальным и окончательным обследованием [5]. В последние годы достижения в диагностических методах, особенно в области визуализации, снизили роль вскрытия. Частота вскрытия снизилась во многих странах [6]. Хотя вскрытие является одним из важных методов для уточнения посмертного диагноза маленьких пациентов, а также для более детального определения микроскопических изменений у пациентов с острым лейкозом [7,8].

Цель исследования: оценить гистоморфологические изменения головного мозга у пациентов с ОМЛ умерших до начала химиотерапии, а также на различных этапах химиотерапии.

Материалы и методы

Отобраны и проанализированы протоколы вскрытия из историй болезни 13 пациентов (8 мальчиков и 5 девочек) в возрасте с 1 года до 15 лет, умерших в период с января 2023 года по ноябрь 2024 года в Центре детской гематологии, онкологии и клинической иммунологии (г. Ташкент), на различных этапах лечения. Всем пациентам диагноз ОМЛ установлен по результатам клинико-лабораторных исследований, методами иммуноцитофлюориметрии, молекулярно-генетического исследования с выявлением маркеров острых лейкозов детского возраста и иммунофенотипирования. Гистоморфологическое исследование аутопсии проводилось на базе Республиканского центра патологической анатомии Министерства здравоохранения Республики Узбекистан (г. Ташкент).

Результаты

При анализе полученного нами материала мы разделили пациентов условно на 2 группы.

1 группа - 7 пациентов с первично выявленным ОМЛ не получавших химиотерапию, представленные в таблице 1.

Как видно из данной таблицы в танатогенезе у первичных больных, не получавших цитостатическое лечение практически во всех случаях отмечалось специфическое поражение как внутренних органов и головного мозга, что привело к развитию полиорганной недостаточности у данной группы пациентов.

Таблица 1 - Клинико-морфологические данные у первичных умерших пациентов с ОМЛ (1-я группа)

Пациент	Пол	Возраст	Диагноз	ПХТ	Осложнения, приведшие к смерти	Микроскопия головного мозга
1	ж	2 года	ОМЛ, 1 активный период	Не было	Сепсис, септицемия. 2-х сторонняя полисегментарная бронхопневмония. Специфическая инфильтрация внутренних органов Некротический энтероколит. ДВС синдром	Острое полнокровие сосудов сетчатого слоя теменной области головного мозга, периваскулярный отек, периваскулярный диапедез и очаги кровоизлияний
2	М	13	ОМЛ	Не было	СПОН, сепсис	Мультифокальные кровоизлияния, а также полнокровие интракраниальных сосудов сетчатого слоя лобной области, четко выражены периваскулярные отеки
3	ж	14	ОМЛ	Не было	Сепсис, септицемия. 2-х сторонняя полисегментарная бронхопневмония	Полнокровие сосудов сетчатого слоя затылочной области, периваскулярный отек, наличие деструктивных изменений в белом веществе вокруг пирамидных клеток
4	м	14	ОМЛ	Не было	Сепсис, септицемия. 2-х сторонняя бронхопневмония. Сегментарный некротический нефроз. Гидроторакс. ДВС	Микротромбоз сосудов мелкого калибра бластными клетками, интерстициальный отек, периваскулярные, перицеллюлярные отёки, а также очаговые и мультифокальные кровоизлияния
5	м	13	ОМЛ	Не было	СПОН, сепсис	Микротромбоз сосудов мелкого калибра, периваскулярные, перицеллюлярные, а также дегенеративные изменения пирамидных клеток, очаговые кровоизлияния
6	м	13	ОМЛ	Не было	Сепсис, септицемия. 2-х сторонняя полисементарная бронхопневмония. Специфическая инфильтрация внутренних органов Некротический энтероколит. ДВС синдром	Гемодинамические нарушения в тканях: периваскулярные, перицеллюлярные отеки, дегенеративные изменения в пирамидных клетках коры головного мозга
7	ж	12	ОМЛ	Не было	СПОН, сепсис. Отёк лёгких, отёк мозга	Лейкодиапедез, который состоит из бластных клеток периваскулярные отёки и некробиоз. В белом веществе образованы интерстициальные отёки

Примечание: СПОН – синдром полиорганной недостаточности
ДВС-синдром – синдром диссеминированного внутрисосудистого свертывания крови

У детей, не получавших ПХТ вследствие острого лейкоза отмечались следующие морфологические факторы, указывающие на усиление гемодинамических нарушений: отеки по всему периметру сосудов во всех отделах головного мозга, нарушение целостности гематоэнцефалического барьера, а также присутствие многочисленных очагов кровоизлияний.

В качестве иллюстрации приводим нижеследующий клинический случай, который в наглядной форме отображает причину тяжести состояния многих пациентов с острым миелобластным лейкозом, которые очень поздно обращаются за специфической помощью.

Клинический пример №1. Больная А., 2013 г.р. находилась в центре детской гематологии, онкологии и клинической иммунологии с 17.04.2024 г. по 28.04.2024 г. с диагнозом ОМЛ, гиперлейкоцитоз. Изначально поступила в крайне тяжёлом состоянии, с явлениями полиорганной недостаточности. Диагноз острого миелобластного лейкоза был установлен на основании:

1. - Гемограмма от 17.04.2024: - НВ – 116 г/л, эр. – 4.3 млн., ЦП – 0.8, тромбоц. - 28.0 тыс., лейкоциты. – 120.47тыс., бластные клетки – 0%, п/я – 2%, с/я – 1%, лимф. - 2%, мон. – 2%, СОЭ – 50 мм/ч.

2. - Миелограмма от 17.04.2024: - Пунктат костного мозга умеренно клеточен. бластоз – 80.6%. Красный и гранулоцитарный росток сужены. Мегакариоцитов не найдено.

На фоне нарастающей полиорганной недостаточности, геморрагического синдрома, несмотря на начатые реанимационные мероприятия пациентка умерла 28.04.2024 г. Патологоанатомический диагноз (протокол вскрытия №12 от 29.04.2024 г.):

Основное заболевание: Острый миелобластный лейкоз. Осложнения основного заболевания: специфическая инфильтрация внутренних органов, СПОН, сепсис, 2-х сторонняя бронхопневмония, острая дыхательная недостаточность (ОДН) 1 степ, острая сердечно-сосудистая недостаточность (ОССН) 1-2 степ. Риск острого нарушения кровообращения (ОНМК) по геморрагическому типу.

При гистологическом исследовании обнаружены специфическое лейкозное поражение внутренних органов, а также дистрофические изменения в головном мозге. Головной мозг: во всех отделах головного мозга по периметру сосудов отмечается отек в перицитарных клетках, также очаги поражения в гематоэнцефалическом барьере. Отмечается отёк в проводниковых путях белого вещества головного мозга. В тканях вокруг боковых желудочков выявляются массивные очаги кровоизлияния, нарушение гистио архитектоники тканей. В области базальных ядер, гиппокампа в просвете мелких сосудов найдены скопления бластных клеток, которые в свою очередь привели к микротромбозу. В области гиппокампа отмечается перицеллюлярный отек и деструкция нервных волокон (Рисунки 1, 2, 3, 4, 5, 6, см. в приложении 1).

Таким образом, практически у всех пациентов во всех жизненно важных органах, включая головной мозг отмечались дистрофические изменения, на фоне специфической инфильтрации органов бластными клетками, что привело к смертельному исходу.

Во 2-ю группу были включены 6 пациентов, которые получали курсы химиотерапии (как минимум 1 курс). Данные этих пациентов представлены в таблице 2.

Таблица 2 - Клинико-морфологические данные умерших больных, получавших цитостатическое лечение (2 группа)

Пациент	Пол	Возраст	Диагноз	ПХТ	Осложнения, приведшие к смерти	Микроскопия головного мозга
1	ж	1 год	ОМЛ, клинико-гематологическая ремиссия	индукция	Сепсис, септицемия. 2-х сторонняя полисегментарная бронхопневмония. Некротический энтероколит. ДВС синдром	Резкая редукция бластных клеток и параллельно редукция других клеток крови; Четко визуализируются интерстициальные кистозно расширенные неравномерные отёки и перицеллюлярные отёки в височной доле головного мозга. Рис - 4. Геморрагические очаги в височной области
2	м	12 лет	ОМЛ, клинико-гематологическая ремиссия	7+3	Сепсис, септический шок. СПОН. Отек легких, пневмония	В коре лобной, теменной, височной и затылочной областях головного мозга- массивные перицеллюлярные отеки, внешний вид белого вещества искажен, имеет ретикулярную бледную окраску, деструктивные изменения в его волокнистых структурах
3	м	15 лет	ОМЛ, клинико-гематологическая ремиссия	Индукция, консолидация 1	Сепсис, септицемия. 2-х сторонняя полисегментарная бронхопневмония. ДВС синдром	Редукция бластных клеток в просвете сосудов, массивный перицеллюлярный отёк в теменно-височной области, дегенерация белого вещества с глиальными рубцовыми зонами, симптом «пористого шоколада»
4	ж	13	ОМЛ, прогрессия после отказа ПХТ	7+3	Сепсис, септический шок. СПОН. Отек легких, пневмония	Редукция бластных клеток в просвете сосудов, массивный перицеллюлярный отёк в теменно-височной области, дегенерация белого вещества с глиальными рубцовыми зонам
5	м	14	ОМЛ, клинико-гематологическая ремиссия	Индукция Консолидация 1,2	Сепсис, септицемия. 2-х сторонняя полисегментарная бронхопневмония. Специфическая инфильтрация внутренних органов Некротический энтероколит. ДВС синдром	Массивный перицеллюлярный отёк в теменно-височной области, дегенерация белого вещества с глиальными рубцовыми зонами
6	м	14	ОМЛ, прогрессия после 7+3	индукция	СПОН, сепсис. Отёк лёгких, отёк мозга	В теменно-затылочной доли головного мозга отмечаются кистозно расширенные, неровные отёки и ярко выражены перицеллюлярные отёки

Как видно в представленной таблице 2 у пациентов с ОМЛ, скончавшихся на этапе индукции еще сохранялась специфическая инфильтрация головного мозга, а у пациентов, закончивших индукцию и получавших консолидацию можно было увидеть резкое уменьшение количества бластных клеток, выраженную дегенерацию белого вещества, перицеллюлярные отеки, а также геморрагии.

Нижеследующим примером клинического случая хотелось бы подробно показать описание гистоморфологической картины головного мозга у одного пациента.

Клинический пример №2. Больная В., 11 лет, девочка, находилась в центре детской гематологии, онкологии и клинической иммунологии с 18.03.2024 г. по 18.04.2024 года с диагнозом ОМЛ. Ребёнок поступает в крайне тяжёлом состоянии, с явлениями полиорганной недостаточности. Диагноз острого миелобластного лейкоза был установлен на основании:

3. Гемограмма от 22.12.2023: НВ – 60 г/л, эр. – 1.9 млн., ЦП – 0.7, тромбоц. - 3/1000 – 8,7 тыс., лейкоциты. – 49 тыс., бластные клетки – 65%, п/я – 0%, с/я – 10%, лимф. - 23%, мон. – 0%, СОЭ – 55 мм/ч.

4. Миелограмма от 19.12.2023 г.: - Пунктат костного мозга умеренно клеточен. бластоз – 55.3%, лимфоциты 11,2. Мегакариоцитов не найдено.

5. Иммунофенотип опухолевой популяции соответствует острому миелобластному лейкозу с коэкспрессией CD34.

На фоне нарастающей полиорганной недостаточности, геморрагического синдрома, несмотря на начатые реанимационные мероприятия пациентка скончалась 18.04.2024 г.

Пациентка находилась в ремиссии заболевания после индукционного курса химиотерапии по программе 7+3, причиной смерти явилось развитие резистентного сепсиса, септического ДВС-синдрома, септического шока на фоне миелотоксического агранулоцитоза, после консолидационной химиотерапии по программе «7+3». Микроскопически отмечалась дистрофия внутренних органов.

Протокол описания морфологических изменений во внутренних органах больного 11 лет. При гистологическом исследовании аутопсийного материала тканей и внутренних органов, отмечается неравномерное распределение крови в кровеносных сосудах мелкого калибра, с явлениями застоя и скопления эритроцитов в просвете венул, артериол и капилляров.

Головной мозг: микроскопически: в лобной, височной, затылочной и теменных отделах коры головного мозга отмечаются одинаковые перицеллюлярные отёки, нарушение целостности белого вещества и деструктивные изменения в них. Отмечаются периваскулярные отёки вокруг сосудов мелкого калибра и капилляров. Геморрагии наблюдались реже, больше выражены перицеллюлярные отёки, что говорит о побочных действиях ПХТ. В молекулярном слое можно увидеть бластные клетки, которые встречаются реже (чем у детей 1 группы), в белом веществе головного мозга выражены мелкие кистозные каверны в виде пористого белого шоколада. Учитывая полный апоптоз и некроз бластных клеток в головном мозге и сосудах, их место заменилось тканевой жидкостью (Рисунки 7, 8, 9, 10, см. в приложении 2).

Данные, представленные выше указывают на тот факт, что при присоединении резистентного сепсиса на фоне миелотоксической аплазии кроветворения, приводит к развитию полиорганной недостаточности, септическому шоку, ДВС-синдрому, что является основной причиной смерти у больных с ОМЛ.

Обсуждение

Проведенный анализ состояния головного мозга у детей при ОМЛ до начала химиотерапии, а также на разных этапах противоопухолевого цитостатического лечения показал, что у детей умерших до начала цитостатического лечения практически у всех отмечалось специфическое поражение бластными клетками головного мозга, вследствие чего наблюдался микротромбоз сосудов мелкого калибра бластными клетками, интерстициальный отек, обусловленный острыми гемодинамическими нарушениями в ткани: периваскулярные, перицеллюлярные, дегенеративные и некробиотические изменения пирамидных клеток коры, а также очаговые и мультифокальные кровоизлияния.

При патологоанатомическом исследовании, если косвенной причиной смерти данных детей явилась полиорганная недостаточность, то к непосредственным причинам смерти при ОМЛ были геморрагические осложнения, такие как субарахноидальные, субдуральные, внутричерепные и перивентрикулярные кровоизлияния и соответственно развитие отёка головного мозга, который непосредственно стал причиной смерти вследствие паралича сердечно-дыхательного центра в стволе головного мозга.

У детей же получавших цитостатическую терапию отмечались отеки вокруг пирамидных клеток коры головного мозга и резкое уменьшение количества лейкемических бластных клеток в молекулярном слое, белое вещество имело волокнистый вид, высоко контрастно, на нем имеются множество мелкие кистозные каверны (пористый белый шоколад). Данные изменения приводили к увеличению объёма ткани головного мозга, что подтверждалось при макроскопических исследованиях.

Важное значение имело продолжительность курса химиотерапии, стадии лечения, чем больше курса терапии получал пациент, тем больше наблюдали подвергшихся полному апоптозу и некрозу бластных клеток, а пустое пространство заполнялось тканевой жидкостью. В то же время это действительно связано с возникновением побочных эффектов в период после ПХТ и гибелью определенных пролиферативно активных клеток.

Выводы

1. При анализе гистологических изменений у детей 1-группы с ОМЛ морфологическим субстратом явились специфическая инфильтрация головного мозга бластными клетками, усиление гемодинамических нарушений: отеки по всему периметру сосудов во всех отделах головного мозга, нарушение целостности

гематоэнцефалического барьера, а также присутствие многочисленных очагов кровоизлияний.

2. У детей, погибших вследствие ОМЛ после проведения курса ПХТ морфологически в тканях головного мозга происходит массивный апоптоз и некроз бластных клеток, увеличивается секреция флогогенных факторов и цитокинов во всех кровеносных сосудах, что приводит к системной реакции сосудов, т.е. массивному расширению сосудов мелкого калибра, приводящее к снижению артериального давления, которое необходимо трактовать как возникновение гемодинамических нарушений в головном мозге.

3. У пациентов же, получивших курсы индукционной терапии и консолидации при гистологическом исследовании головного мозга на фоне полиорганной недостаточности, на фоне резистентного сепсиса как морфологический субстрат наблюдали быстрое развитие перицеллюлярных отеков, указывающих на токсический эффект медикаментозной терапии.

Конфликт интересов. Авторы заявляют об отсутствии конфликта интересов.

Финансирование. Данное исследование является инициативной работой и не имеет источников финансирования.

Вклад авторов. Концептуализация - М.Д.Ф., Ш.Ш.Ш., написание черновой версии - М.Д.Ф.; написание и редктирование - М.Д.Ф., Ш.Ш.Ш., И.Э.Д.; сбор и анализ данных - М.Д.Ф., Е.Э.А., И.Х.П.

Этические аспекты. Исследование одобрено комиссией по биоэтике Центра развития профессиональной квалификации медицинских работников (Ташкент, Узбекистан) в 2023 году.

Благодарность. Авторы выражают благодарность коллективу Центра детской гематологии, онкологии и клинической иммунологии (г. Ташкент), а также коллективу Республиканского центра патологической анатомии Министерства здравоохранения Республики Узбекистан (г. Ташкент). за оказанное содействие в ходе реализации данной исследовательской работы.

Литература

1. Barovskaya, Y. A. (2015). Diagnosis and treatment of acute myeloid leukemia in children: Modern aspects. Pediatric Hematology/Oncology and Immunopathology, 14(3), 48-54. https://doi.org/10.24287/1726-1708-2015-14-3-48-54

2. Vardiman, J. W., Thiele, J., Arber, D. A., Brunning, R. D., Borowitz, M. J., Porwit, A., Bloomfield, C. D. (2009). The 2008 revision of the World Health Organization (WHO) classification of myeloid neoplasms and acute leukemia: rationale and important changes. Blood, The Journal of the American Society of Hematology, 114(5), 937-951. https://doi.org/10.1182/blood-2009-03-209262

3. Masetti, R., Vendemini, F., Zama, D., Biagi, C., Pession, A., Locatelli, F. (2015). Acute myeloid leukemia in infants: biology and treatment. Frontiers in pediatrics, 3, 37. https://doi.org/10.3389/fped.2015.00037

4. Rubnitz, J. E., Inaba, H. (2012). Childhood acute myeloid leukaemia. British journal of haematology, 159(3), 259-276. https://doi.org/10.1111/bjh.12040

5. Petri, C. N. (1993). Decrease in the frequency of autopsies in Denmark after the introduction of a new autopsy act. International Journal for Quality in Health Care, 5(4), 315-318. https://doi.org/10.1093/intqhc/5.4.315

6. Iijima, K., Hirato, M., Miyagishima, T., Horiguchi, K., Sugawara, K., Hirato, J., Yoshimoto, Y. (2015). Microrecording and image-guided stereotactic biopsy of deep-seated brain tumors. Journal of Neurosurgery, 123(4), 978-988. https://doi.org/10.3171/2014.10.JNS14963

7. Løhmann, D. J., Abrahamsson, J., Ha, S. Y., Jónsson, Ó. G., Koskenvuo, M., Lausen, B., Hasle, H. (2016). Effect of age and body weight on toxicity and survival in pediatric acute myeloid leukemia: results from NOPHO-AML 2004. Haematologica, 101(11), 1359. https://doi.org/10.3324/haematol.2016.146175

8. Nemirovchenko, V. S., Shervashidze, M. A., Valiev, T. T., Kondratchik, K. L. (2020). Treatment results of pediatric acute myeloid leukemia with epigenetic drugs addition. Oncohematology, 15(2), 19-28. https://doi.org/10.17650/1818-8346-2020-15-2-19-28

Жедел миелобластты лейкозбен ауыратын балалардағы бас миының спецификалық зақымдануы. Аутопсия деректер

Мирзаева Д.Ф. [1], Шамансұров Ш.Ш. [2], Исхаков Э.Д. [3], Ешбаев Э.А. [4], Иноятов Х.П. [5]

[1] *Балалар неврологиясы кафедрасының ассистенті, Медицина қызметкерлерінің кәсіби біліктілігін арттыру орталығы, Ташкент, Өзбекстан. E-mail: dilnozakam80@gmail.com*

[2] *Балалар неврологиясы бөлімінің меңгерушісі, Медицина қызметкерлерінің кәсіби біліктілігін арттыру орталығы, Ташкент, Өзбекстан. E-mail: shamansurov@mail.ru*

[3] *Гематология және трансфузиология кафедрасының меңгерушісі, Медицина қызметкерлерінің кәсіби біліктілігін арттыру орталығы, Ташкент, Өзбекстан. E-mail: dr.eldor@yahoo.com*

[4] *Патологиялық анатомия кафедрасының доценті, Ташкент медицина академиясы, Ташкент, Өзбекстан. E-mail: eshbayev.erkin@mail.ru*

[5] *Гематология және трансфузиология кафедрасының доценті, Медицина қызметкерлерінің кәсіби біліктілігін арттыру орталығы, Ташкент, Өзбекстан. E-mail: info@tipme.uz*

Түйіндеме

Жедел миелобластты лейкоз (ЖМЛ) - миелоидты қанның қатерлі ісігі, онда өзгерген лейкоциттер тез көбейеді. Ол 100 000 балаға шаққанда 1,5 жиілікте кездеседі және балалық шақтағы жедел лейкоз құрылымының 15-20% алады. Балалардың шамамен 5-10% аурудың асқынуынан және/немесе химиотерапияның жанама әсерінен өлім-жітімге ұшырайды.

Зерттеудің мақсаты химиотерапия басталғанға дейін, сондай-ақ химиотерапияның әртүрлі кезеңдерінде қайтыс болған ЖМЛ бар науқастарда мидағы гистоморфологиялық өзгерістерді бағалау болды.

Материалдар. Өзбекстан Республикасы денсаулық сақтау министрлігінің Республикалық патологиялық анатомия орталығының базасында емдеу басталғанға дейін, сондай-ақ 2023 жылдың қаңтарынан 2024 жылдың қарашасына дейін полихимиотерапияның әртүрлі кезеңдерінде қайтыс болған 13 науқаста бас миының күйіне гистоморфологиялық талдау жүргізілді.

Нәтижелер. Біз балаларды 2 топқа бөлдік: 1-топқа химиотерапия алмаған, бастапқы диагнозы бар жедел миелобластты лейкозбен ауыратын 7 науқас; 2-топқа химиотерапия курсын (кемінде 1 курс) алған 6 науқас кірді. 1 топтағы балаларда барлық жағдайда лейкозды инфильтрация, церебральды тамырлардың микротромбозы және геморрагиялық асқынулар байқалды. 2-ші топтағы балаларда бласт жасушаларының азаюы, перицеллюлярлық ісіну және бас миының ақ затының ауыр дегенерациясы байқалды.

Қорытынды. Пациенттер цитостатикалық ем басталғанға дейін қайтыс болған жағдайларда, барлық жағдайларда бас миының бласт жасушаларымен спецификалық зақымдануы болды - лейкозды инфильтрация, церебральды тамырлардың микротромбозы, геморрагиялық асқынулар, бұл балалар өлімінің тікелей себебі болды. Цитостатикалық емдеуді қолдану кезінде қайтыс болған және миелотоксикалық аплазия жағдайында болған 2 топтағы науқастарда мидың ақ затының зақымдануымен ауыр дистрофиялық өзгерістер байқалды. Клиникалық тұрғыдан бұл топтағы балаларда неврологиялық статустың ошақты өзгерістерімен аурудың ауыр ағымы болды, бұл аурудың нәтижесін нашарлатты.

Түйін сөздер: жедел миелобластты лейкоз, балалар, химиотерапия, ми гистологиясы.

Specific brain damage in children with acute myeloblastic leukemia. Autopsy data

Dilnoza Mirzaeva [1], Shaanvar Shamansurov [2], Eldor Iskhakov [3], Erkin Eshbayev [4], Khabibzhan Inoyatov [5]

[1] *Assistant Professor, Department of Child Neurology, Center for Development of Professional Qualifications of Medical Workers, Tashkent, Uzbekistan. E-mail: dilnozakam80@gmail.com*

[2] *Head of the Department of Child Neurology, Center for Development of Professional Qualifications of Medical Workers, Tashkent, Uzbekistan. E-mail: shamansurov@mail.ru*

[3] *Head of the Department of Hematology and Transfusiology, Center for Development of Professional Qualifications of Medical Workers, Tashkent, Uzbekistan. E-mail: dr.eldor@yahoo.com*

[4] *Associate Professor of the Department of Pathological Anatomy, Tashkent Medical Academy, Tashkent, Uzbekistan. E-mail: eshbayev.erkin@mail.ru*

[5] *Associate Professor of the Department of Hematology and Transfusiology, Center for Development of Professional Qualifications of Medical Workers, Tashkent, Uzbekistan. E-mail: info@tipme.uz*

Abstract

Acute myeloid leukemia (AML) is a malignant tumor of the myeloid blood lineage, in which altered white blood cells multiply rapidly. It occurs with a frequency of 1.5 per 100.000 children and occupies 15-20% of the structure of childhood acute leukemia. About 5-10% of children die from complications of the disease and/or side effects of chemotherapy.

The aim of the study was to evaluate histomorphological changes in the brain in patients with AML who died before the start of chemotherapy, as well as at various stages of chemotherapy.

Materials. A histomorphological analysis of the brain was carried out in 13 patients who died before the start of treatment, as well as at various stages of polychemotherapy from January 2023 to November 2024 based on the Republican Center for Pathological Anatomy of the Ministry of Health of the Republic of Uzbekistan.

Results. The study included autopsy results of 13 children who died due to a diagnosis of AML. We divided the children into 2 groups: Group 1 consisted of 7 patients with primary diagnosed acute myeloid leukemia who had not received chemotherapy; Group 2 consisted of 6 patients who received courses of chemotherapy (at least 1 course). In children of group 1, leukemic infiltration, microthrombosis of cerebral vessels and hemorrhagic complications were observed in all cases. In children of the 2nd group, a reduction in blast cells, pericellular edema and severe degeneration of the white matter of the brain were noted.

Conclusion. in those cases where patients died before the start of cytostatic treatment, in all cases there was specific damage to the brain by blast cells - leukemic infiltration, microthrombosis of cerebral vessels, hemorrhagic complications, which was the direct cause of death in children in this group.

In patients of group 2, who died during the use of cytostatic treatment and were in a state of myelotoxic aplasia, more severe dystrophic changes were observed with damage to the white matter of the brain. Clinically, children in this group had a more severe course of the disease with focal changes in the neurological status, which aggravated the outcome of the disease.

Key words: acute leukemia, children, chemotherapy, brain histology.

Гистоморфологические изменения головного мозга у больных с ОМЛ по данным аутопсии

Приложение 1

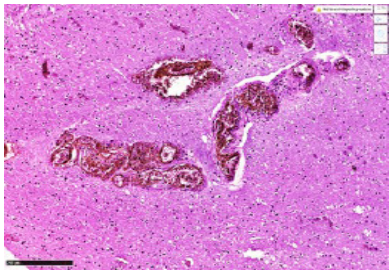

Рисунок 1 - Головной мозг: ОМЛ. 1- группа. Определяется острое полнокровие сосудов сетчатого слоя теменной области головного мозга, периваскулярный отек, периваскулярный диапедез и очаги кровоизлияний. Краска G.E. Размер 20х10

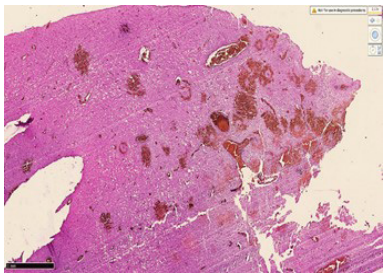

Рисунок 2 - Головной мозг: ОМЛ. 1- группа. Отмечаются мультифокальные кровоизлияния, а также полнокровие интракраниальных сосудов сетчатого слоя лобной области, четко выражены периваскулярные отеки. Краска G.E. Размер 4х10

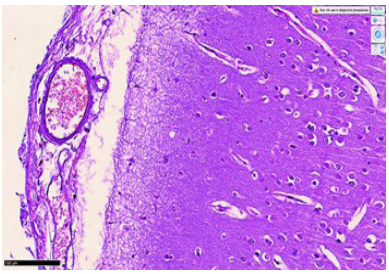

Рисунок 3 - Головной мозг: ОМЛ. 1- группа. Отмечается полнокровие сосудов сетчатого слоя затылочной области, периваскулярный отек, наличие деструктивных изменений в белом веществе вокруг пирамидных клеток. Краска G.E. Размер 4х10

Рисунок 4 - Головной мозг: ОМЛ. 1- группа. В области гипоталамуса наблюдались периваскулярные отеки, полнокровие сосудов и оседание (сладж) эритроцитов, начинающийся периваскулярный диапедез кровоизлияния, нарастание темных зернистых включений в цитоплазме нейронов и пирамидных клеток. Краска G.E. Размер 40х10

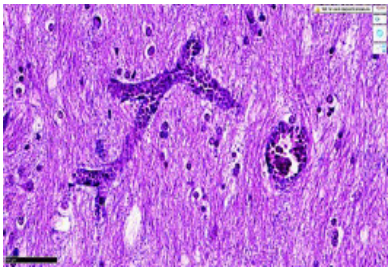

Рисунок 5 - Головной мозг: ОМЛ. 1- группа. В пространстве сосудов височной области головного мозга отчетливо изображены бластные клетки, по периметру астроцитов выявляются отек и некробиоз. В белом веществе образованы интерстициальные отёки. Краска G.E. Размер 40х10

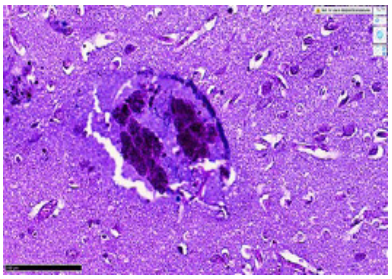

Рисунок 6 - Головной мозг: ОМЛ. 1- группа. В пространстве сосудов височной доли головного мозга обнаружен тромб, состоящий из бластных клеток, периваскулярные опухоли и некробиоз. В белом веществе обнаружены интерстициальные отёки. Краска G.E. Размер 40х10

Приложение 2

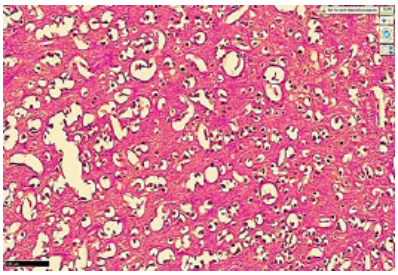

Рисунок 7 - Головной мозг: ОМЛ. 2 - группа, после 3-х курсов ПХТ. Массивный перицеллюлярный отек в теменно-височной области головного мозга, эозинофильные розово-красные очаги в белом веществе головного мозга которые характерны для дегенерации белого вещества и считаются глиальными рубцовыми зонами. Краска G.E. Размер 4х10

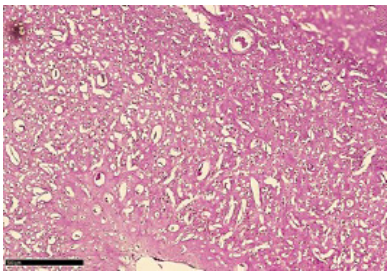

Рисунок 8 - Головной мозг: ОМЛ, 2 группа, после 3-х курсов ПХТ. Массивный перицеллюлярный отёк в теменно-височной области головного мозга, (пористый белый шоколад), дегенерация белого вещества - проводящих путей и глиальное рубцевание. Краска G.E.Размер 4х10

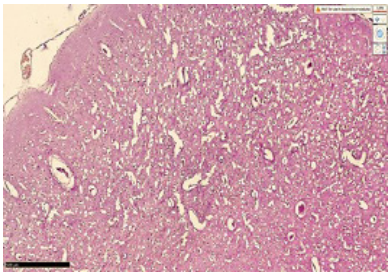

Рисунок 9 - Головной мозг: ОМЛ, 2 группа. Пациент скончался после курса консолидации 1. Четко визуализируются интерстициальные кистозно расширенные, неравномерные и перицеллюлярные отёки в височной доле головного мозга. Краска G.E. Размер 4х10

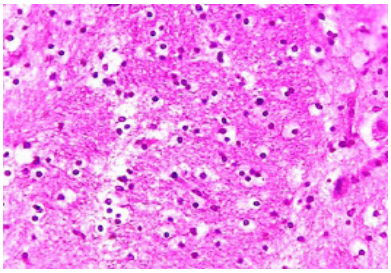

Рисунок 10 - Головной мозг: ОМЛ, 2 группа. Пациент, скончавшийся во время курса консолидации 2. Четко изображены неравномерный отёк с кистозным расширением, а также перицеллюлярный отёк в лобной доле головного мозга. Краска G.E. Размер 40х10