Kazakh Journal of Clinical Neuroscience
ISSN 1813-3908

Описание клинического случая

Редкий клинический случай туберкулемы таламуса головного мозга, мимикрирующей под глиальное новообразование

Рыскельдиев Н.А. [1], Молдабеков А.Е. [2], Мустафин Х.А. [3], Құдайбергенов Д. [4], Арланбеков М. [5]

[1] Заведующий отделением нейрохирургии патологии головного мозга, Национальный центр нейрохирургии, Астана, Казахстан
[2] Врач нейрохирург, Национальный центр нейрохирургии, Астана, Казахстан
[3] Врач нейрохирург, Национальный центр нейрохирургии, Астана, Казахстан
[4] Врач нейрохирург, Национальный центр нейрохирургии, Астана, Казахстан
[5] Врач-резидент, Национальный центр нейрохирургии, Астана, Казахстан
[5] Врач-резидент, Национальный центр нейрохирургии, Астана, Казахстан

***Корреспондирующий автор:** kudaibergenov12@mail.ru

Received: 26 June 2025
Revised: 03 August 2025
Accepted: 21 August 2025
Published: 30 September 2025

Citation: Nurzhan Ryskeldiyev, Aidos Moldabekov, Khalit Mustafin, Dias Kudaibergenov, Murat Arlanbekov. Redkij klinicheskij sluchaj tuberkulemy talamusa golovnogo mozga, mimikrirujushhej pod glial'noe novoobrazovanie (A Rare Clinical Case of Thalamic Tuberculoma of the Brain Mimicking a Glial Neoplasm) [in Russian]. Kaz J Clin NeuSci. 2025, 78 (3), kjcn026. https://doi.org/10.53498/96157g23

This work is licensed under a Creative Commons Attribution 4.0 International License

This work is licensed under a Creative Commons Attribution 4.0 International License

Резюме

Туберкулемы головного мозга, особенно при локализации в области таламуса, представляет собой редкую и клинически значимую форму туберкулеза центральной нервной системы, отличающуюся высоким риском неврологических осложнений и диагностических затруднений. Настоящая статья представляет крайне редкий клинический случай пациента с туберкулемой таламуса и выраженным масс-эффектом, изначально расцененным как глиобластома IV степени злокачественности. Несмотря на отсутствие типичных клинико-рентгенологических признаков туберкулеза, после микрохирургического удаления образования гистологически подтвержден туберкулезный гранулематозный процесс. Описан ход оперативного вмешательства, особенности интраоперационной тактики и послеоперационного ведения. Представленный случай подчеркивает сложность дооперационной дифференциальной диагностики церебральной туберкулемы и необходимость включения этого диагноза в перечень возможных, особенно в эндемичных регионах. Акцент сделан на важности комплексного подхода, сочетающего нейровизуализацию, морфологическую верификацию и обсуждены возможные оперативные методы лечения.

Ключевые слова: туберкулезный гранулематоз, туберкулез таламуса, туберкулез центральной нервной системы.

1. Введение

Туберкулез центральной нервной системы (ТЦНС) остается одной из наиболее тяжелых форм внелегочного туберкулеза, характеризующейся высоким уровнем летальности и частыми остаточными неврологическими осложнениями. Одной из редких, но клинически значимых форм

является туберкулема таламуса – объемное гранулематозное поражение глубоких структур мозга, сопровождающееся выраженным масс-эффектом и высоким риском осложнений, включая гидроцефалию и компрессию жизненно важных отделов. Диагностика таких поражений требует комплексного подхода с использованием нейровизуализации, а тактика лечения – сочетания длительной химиотерапии и, при необходимости, нейрохирургического вмешательства. Настоящий клинический случай демонстрирует редкую локализацию туберкулезного поражения – в области таламуса, с развитием значимого компрессионного синдрома с дислокацией срединных структур и необходимостью микрохирургического удаления, что подчеркивает важность своевременной диагностики и индивидуального подхода к лечению ТЦНС.

2. Описание клинического случая

Пациент 30 лет, поступил в клинику с жалобами на периодические головные боли, усиливающиеся при физической нагрузке, тошноту, общую слабость, снижение памяти и внимания. На магнитно-резонансная томография (МРТ) головного мозга обнаружены признаки объемного образования в правом таламусе с выраженным перифокальным отеком, компрессией боковых желудочков и дислокацией срединных структур влево. Исходя из данных МРТ предварительно был выставлен диагноз: объемное образование правой лобно-теменной доли с распространением в таламус с перифокальным отеком и масс-эффектом, вероятно, глиобластома (WHO grade IV). При осмотре офтальмологом обнаружена фоновая ретинопатия и сосудистые изменения сетчатки. На компьютерной томографии (КТ) органов грудной клетки визуализируется узелковое образование верхней доли правого легкого, локальное утолщение плевры с обеих сторон (возможна мезотелиома), признаки фиброзных изменений, медиастинальная лимфаденопатия. После проведения КТ грудной клетки было подозрение на метастатическое образование легких, либо туберкулему. Был консультирован фтизиатром, который не отметил наличие туберкулезного процесса после отрицательного анализа мокроты на *Mycobacterium tuberculosis* (*M. tuberculosis*). На спирографии патологических изменений не обнаружено. Учитывая вышеуказанные данные предоперационного обследования, конкретных предпосылок, указывающих на наличие туберкулемы головного мозга нет.

Данный клинический случай описывает сложность дооперационной верификации туберкулемы головного мозга и привлечь внимание врачей на возможность наличия этого заболевания в качестве возможного диагноза, особенно в эндемичных районах. Этический аспект: у пациента взято «Информированное согласие пациента» на публикацию случая его болезни.

В коронарных, аксиальных и сагиттальных срезах в правой лобно-теменной области визуализируется образование неправильной формы, диаметром около 4–5 см, с гетерогенной внутренней структурой. Отмечаются зоны некроза, а также периферическая зона солидного компонента с перифокальным вазогенным отеком со смещением срединных структур, распространяющийся на таламус, внутреннюю капсулу, правый боковой желудочек, мозолистое тело. Желудочковая система деформирована, признаки начальной вентрикуломегалии слева. Предварительное заключение: МРТ-картина соответствует массивному объемному образованию правой лобно-теменной доли с перифокальным отеком и масс-эффектом, вероятно, глиобластома (GBM IV WHO grade) (Рисунок 1).

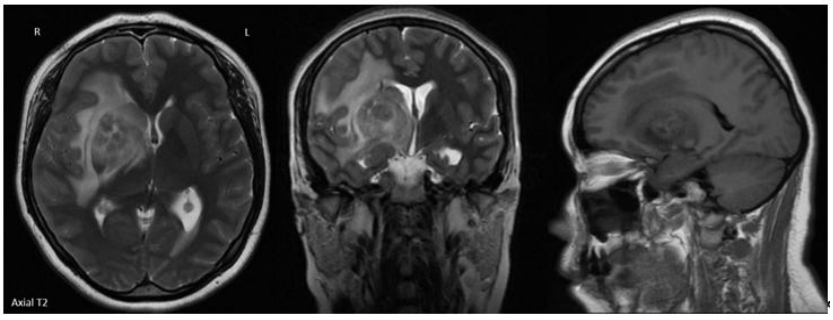

Рисунок 1 – МРТ головного мозга

https://doi.org/10.53498/96157g23

Хирургическое лечение: Пациенту выполнена костно-резекционная краниотомия в проекции правой лобно-теменно-височной области с использованием расширенного птерионального доступа. Выполнена церебротомия в проекции правой лобной доли. На глубине около 3,5 см визуализировано инкапсулированное объемное образование овально-округлой формы, размерами приблизительно 2,5 ×4,5 см, желтовато-серого цвета, плотной, твердо-эластичной консистенции, четко демаркированное от окружающей паренхимы мозга. Образование оказывало выраженное компримирующее воздействие на структуры таламуса и прилежащие отделы бокового желудочка. Поверхность образования была неровной, с участками легкой бугристости, имело плотную, сформированную соединительнотканную капсулу, четко ограничивающую патологический очаг от интактной мозговой ткани. С целью минимизации риска возможного интраоперационного обсеменения, удаление интрацеребрального образования в области таламуса выполнено единым блоком, без нарушения целостности его капсулы и без дополнительной травматизации прилежащих нейроваскулярных структур. Операционное вмешательство проведено с соблюдением всех стандартов асептики и антисептики. Все этапы операции выполнялись с учетом потенциального микробиологического риска и под визуальным контролем с использованием операционного микроскопа и системы нейронавигации. После удаления образования отмечена сохраненная, адекватная пульсация коры головного мозга без признаков активного венозного застоя или отека. Выполнена подвисочная декомпрессия с пластикой твердой мозговой оболочки аутотрансплантатом надкостницы. Окончательный гистологический и микробиологический анализ подтвердил наличие туберкулезного гранулематозного процесса (туберкулемы), о чем стало известно в послеоперационном периоде.

Состояние после костно-резекционной трепанации правой лобно-теменно-височной области. По ходу оперативного доступа и в ложе удаленного образования определяется гемостатический материал и воздух. Выраженный перифокальный отек сохраняется. Боковые, III-, IV-желудочки не расширены. В костном окне выявляется трепанационный дефект правой лобно-височной костей (Рисунок 2).

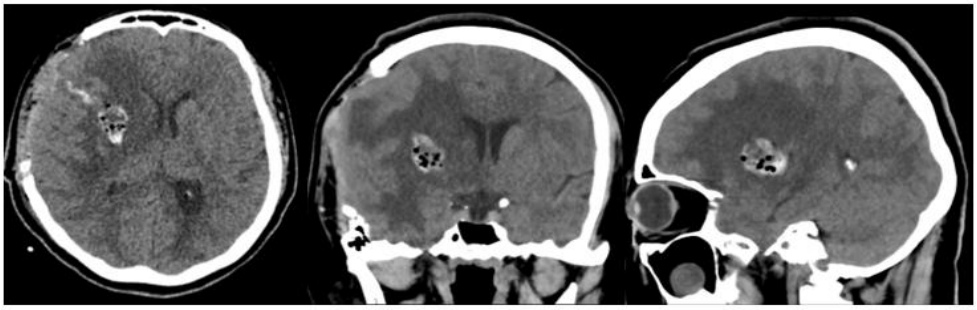

Рисунок 2 – Компьютерная томография головного мозга после операции через сутки

В исследуемых гистологических препаратах, окрашенных гематоксилином и эозином, фрагменты вещества головного мозга с множественными очагами округлой, овальной и неправильной форм, построенных из рыхлых волокон фиброзной ткани с лимфогистиоцитарной инфильтрацией, с примесью эпителиоидных клеток и гигантских многоядерных клеток типа Пирогова-Лангханса. Встречаются бесструктурные некротические массы. Патоморфологическая картина соответствует гранулематозному воспалению, вероятнее всего, туберкулезного генеза. Соотнести с клиническими и анамнестическими данными.

Учитывая результат гистологического заключения, после проведенной операции пациент направлен на дальнейшее обследование и лечение в специализированную фтизиатрическую клинику.

3. Обсуждение

По данным Global Tuberculosis Report 2022 Всемирной организации здравоохранения (ВОЗ), в 2022 году в мире было зарегистрировано примерно 10,6 млн новых случаев туберкулеза, что

свидетельствует о сохранении высокого бремени заболевания [1]. Индия, Индонезия, Китай, Филиппины, Пакистан и Нигерия составляют более 60% всех случаев в мире. Глобально заболеваемость туберкулезом снизилась на 8,7% по сравнению с 2015 годом, однако пандемия COVID-19 привела к временной вспышке заболеваемости и снижению охвата лечением.

В Казахстане отмечено стабильное снижение заболеваемости туберкулезом за последние 10 лет благодаря внедрению программы DOTS и усиленному контролю за мультирезистентными формами. По данным Stat.gov.kz и ВОЗ за 2022 год, заболеваемость составила 42 случая на 100 000 населения, что ниже среднего показателя для стран Восточной Европы и Центральной Азии. Однако остается актуальной проблема мультирезистентного туберкулеза (МЛУ-ТБ), доля которого в новых случаях достигает 27% [2].

Глобально туберкулез является второй после COVID-19 причиной смертности от инфекционных заболеваний: в 2022 году от него умерло около 1,3 млн ВИЧ-негативных и еще 167 тыс. ВИЧ-положительных пациентов [1]. В Казахстане, согласно последним данным Национального статистического комитета, уровень смертности от туберкулеза составил 2,8 на 100 000 населения в 2023 году, что отражает значительное снижение по сравнению с предыдущими годами, но все еще выше, чем в странах Западной Европы [2].

ТЦНС встречается реже и составляет около 1-2% всех случаев туберкулеза и до 10% случаев внелегочного туберкулеза [3]. Наибольшую заболеваемость ТЦНС регистрируют в странах с высокой распространенностью общего туберкулеза, особенно в Юго-Восточной Азии и Африке. Летальность остается высокой и достигает 20-40% даже при своевременном лечении, а среди выживших часто отмечаются неврологические осложнения.

По локализации и частоте поражения, ТЦНС подразделяется следующим образом:

• Туберкулезный менингит (ТМ). Самая частая форма поражения центральной нервной системы (ЦНС), составляющая до 60-70% всех случаев ТЦНС [4]. Обычно поражает базальные цистерны мозга, приводя к гидроцефалии и васкулиту, что обуславливает высокий риск инсульта и неврологических дефицитов. Частота инсультов при ТМ составляет до 30-40% случаев [5].

• Туберкулемы головного мозга составляют около 20-30% случаев ТЦНС. Они чаще локализуются в больших полушариях, мозжечке и базальных ганглиях. По данным магнитно-резонансной томографии, преимущественно выявляются солитарные поражения у взрослых и множественные — у детей [3].

• Спинальный туберкулез (туберкулезный спондилит, болезнь Потта). Составляет до 10% всех внелегочных форм туберкулеза, при этом поражение спинного мозга или его оболочек встречается в 1-2% всех ТЦНС случаев [6]. Чаще всего вовлекает грудной отдел позвоночника, вызывая компрессионные переломы и спинальную компрессию.

• Туберкулезные абсцессы ЦНС. Встречаются редко, менее чем в 5% случаев ТЦНС. Отличаются от туберкулем по патоморфологии наличием жидкого гнойного содержимого, окруженного капсулой [7].

• Васкулит и инфаркты мозга. Васкулит является патогенетически важным звеном туберкулезного менингита, но инфаркты как изолированное проявление встречаются у 15-30% пациентов с ТЦНС [5].

ТЦНС развивается в результате гематогенного диссеминирования *M. tuberculosis* из первичных очагов в легких или других органах. Инфекция проникает через гематоэнцефалический барьер, формируя микроскопические очаги Риша, которые при прорыве в субарахноидальное пространство приводят к развитию менингита или паренхиматозных поражений [7].

По данным рекомендаций ВОЗ и обзоров ведущих международных групп, основным методом лечения туберкулем мозга является медикаментозная терапия с использованием классического режима противотуберкулезных препаратов [1, 7]. Таким образом, общая продолжительность лечения туберкулезных поражений ЦНС, включая туберкулемы, составляет не менее 12 месяцев, что существенно превышает стандартные 6-месячные курсы при легочных формах [3]. В дополнение к антимикобактериальной терапии применяются глюкокортикостероиды (например, дексаметазон или преднизолон), которые уменьшают отек мозга и риск васкулита, особенно в случаях с масс-эффектом или гидроцефалией [8].

По современным рекомендациям, хирургическое удаление туберкулем головного мозга рассматривается как вспомогательный метод и показано в ограниченных случаях:

- При больших туберкулемах (>2,5–3 см), вызывающих выраженный масс-эффект или повышение внутричерепного давления.

• В случаях рефрактерности к медикаментозной терапии (отсутствие уменьшения размеров на фоне 3-4 месяцев адекватного лечения).

• При диагностических трудностях, когда необходимо исключить другие опухолевые или инфекционные образования мозга.

• При наличии гидроцефалии вследствие обструкции ликворных путей [6,7].

Тем не менее, глобально мир отдает предпочтение консервативной терапии как первичной тактике лечения туберкулем головного мозга. По данным мета-анализа van Toorn et al. более 80% пациентов успешно лечатся исключительно противотуберкулезными препаратами, а хирургия применяется в 10-20% случаев, преимущественно при осложнениях или диагностических неопределенностях [3]. В последние годы минимально инвазивные методы, такие как стереотаксическая биопсия или аспирация содержимого, заменяют классическое краниотомическое удаление, снижая хирургические риски [7].

Туберкулема таламуса — это локализованное гранулематозное поражение таламуса, возникающее в результате гематогенного распространения *M. tuberculosis*, которая проникает в системный кровоток из первичного очага (чаще легкие) и распространяется по артериальной системе. Таламус получает кровоснабжение преимущественно через глубокие перфорирующие артерии — ветви задней мозговой артерии, которые являются уязвимыми для микробной эмболизации [7]. Следующим этапом микобактерии оседают в мелких сосудах глубоких отделов мозга, включая таламус, где формируются субклинические микроскопические очаги некроза — так называемые очаги Риша. Эти очаги могут оставаться латентными длительное время, а затем активироваться при ослаблении иммунной защиты (например, при ВИЧ-инфекции, диабете или истощении) [4]. Активированный очаг развивается в полноценную туберкулезную гранулему, состоящий из центрального казеозного некроза, окруженного эпителиоидными клетками, гигантскими клетками Лангханса и лимфоцитами. В условиях ограниченного пространства глубоких ядер мозга (в частности, таламуса) даже небольшое увеличение объема приводит к значительному масс-эффекту и компрессии окружающих структур [3]. Таламус участвует в интеграции сенсорных и моторных потоков, поэтому его поражение туберкулемой может вызывать гемипарез, сенсорные расстройства, нарушения сознания и гиперкинезы. Близость к третьему желудочку предрасполагает к обструктивной гидроцефалии при увеличении размеров туберкулемы. По данным обзора Rock RB и др., туберкулемы ЦНС чаще всего локализуются в кортико-субкортикальных отделах и мозжечке, но глубокие структуры мозга (включая таламус и базальные ганглии) поражаются в 15–30% случаев всех церебральных туберкулем [7]. В исследовании Misra U.K. et al., при анализе 120 пациентов с туберкулезными поражениями мозга было отмечено, что таламус вовлекается примерно в 18% случаев, уступая по частоте лишь лобным и теменным долям [5]. Van Toorn et al., также указывают, что таламическая локализация занимает 2-е место среди глубоких туберкулезных очагов, после базальных ганглиев [3]. Понимание этого патогенеза определяет тактику лечения — прием длительной химиотерапии и, при угрозе компрессии, нейрохирургическое вмешательство.

4. Выводы

Туберкулема головного мозга, особенно при локализации его в области таламуса, представляет собой редкое, клинически значимое состояние, сопряженное с высоким риском развития тяжелых неврологических осложнений. Головной мозг, обладающий высоким уровнем оксигенации, является одной из первичных мишеней *M. tuberculosis*, аэробного возбудителя, способного вызывать формирование гранулем и объемных образований в паренхиме мозга. Основными клетками-мишенями в ЦНС при туберкулезной инфекции являются микроглиальные клетки. Это обстоятельство требуют к себе повышенного диагностического внимания со стороны врачей нейрохирургов, учитывая то что туберкулез центральной нервной системы имеет высокий риск инвалидизации и смертности.

Диагностика туберкулем затруднена ввиду неспецифичности клинических проявлений и радиологических находок, так как легко мимикрирует под глиальные образования, как и в нашем случае. Так, при компьютерной томографии головного мозга уровень ложноположительных диагнозов может достигать 80%, что требует применения более чувствительных и специфичных методов нейровизуализации (МРТ) и, при необходимости, проведения стереотаксической биопсии или микрохирургического вмешательства для морфологической верификации диагноза.

https://doi.org/10.53498/96157g23

В представленном редком клиническом случае не было никаких предпосылок для установки предоперационного диагноза туберкулемы таламуса, при котором есть риск интраоперационного обсеменения при повреждении капсулы. Нами была выбрана тактика микрохирургического удаления образования из-за большого размера туберкулемы 2,5 - 4,5 см, с перифокальным вазогенным отеком со смещением срединных структур, распространяющийся на таламус, внутреннюю капсулу, правый боковой желудочек, мозолистое тело. Желудочковая система деформирована, признаки начальной вентрикуломегалии слева. наличия выраженного неврологического дефицита (гемипарез, судорожный синдром), массивного перифокального отека, смещения срединных структур и угрозы вклинения, которые стали показанием к проведенной нами операцией. Были соблюдены все меры асептики и антисептики, сохранена капсула образования, после соблюдения всех этих мер, было отмечено значительное улучшение состояния пациента, регрессировал гемипарез, общемозговая симптоматика. После результата гистологического заключения, был повторно взят анализ мокроты на бактериологическое исследования *M. tuberculosis*, результат был отрицательный, после чего пациент был направлен на специализированное лечение в фтизиатрическую клинику.

Хирургическое вмешательство рассматривается как метод выбора при неэффективности медикаментозной терапии, диагностической неопределенности или угрозе жизнеугрожающих осложнений. Индивидуализированный подход, включающий клинико-радиологическую оценку, верификацию диагноза и своевременное начало патогенетической терапии, является ключом к снижению риска осложнений и улучшению функционального прогноза у пациентов с туберкулезными поражениями головного мозга.

Конфликты интересов. Авторы заявляют об отсутствии конфликта интересов.

Финансирование. Исследование выполнено без привлечения внешнего финансирования.

Благодарность. Авторы выражают благодарность всем участникам исследования за их время и вклад в данную работу.

Вклад авторов: Концептуализация, Н.А.; написание — подготовка первоначального проекта, К.Д и Х.А; написание — рецензирование и редактирование, К.Д, М.А и Х.А; визуализация- А.М и Х.А; Все авторы прочитали и согласились с опубликованной версией рукописи.

Литература

1. World Health Organization. (2022). WHO consolidated guidelines on tuberculosis. Module 5: Management of tuberculosis in children and adolescents. Website. [Cited 25 June 2024]. Available from URL: https://www.ncbi.nlm.nih.gov/books/NBK579387/

2. Committee on Statistics of the Republic of Kazakhstan. Website. [Cited 25 June 2024]. Available from URL: https://stat.gov.kz.

3. van Toorn, R., & Solomons, R. (2014). Update on the diagnosis and management of tuberculous meningitis in children. Seminars in pediatric neurology, 21(1), 12–18. https://doi.org/10.1016/j.spen.2014.01.006

4. Marais, S., Thwaites, G., Schoeman, J. F., Török, M. E., Misra, U. K., Prasad, K., Donald, P. R., Wilkinson, R. J., & Marais, B. J. (2010). Tuberculous meningitis: a uniform case definition for use in clinical research. The Lancet. Infectious diseases, 10(11), 803–812. https://doi.org/10.1016/S1473-3099(10)70138-9

5. Misra, U. K., Kalita, J., & Maurya, P. K. (2011). Stroke in tuberculous meningitis. Journal of the neurological sciences, 303(1-2), 22–30. https://doi.org/10.1016/j.jns.2010.12.015

6. Kubihal, V., Sharma, R., Krishna Kumar, R. G., Chandrashekhara, S. H., & Garg, R. (2021). Imaging update in spinal tuberculosis. Journal of clinical orthopaedics and trauma, 25, 101742. https://doi.org/10.1016/j.jcot.2021.101742

7. Rock, R. B., Olin, M., Baker, C. A., Molitor, T. W., & Peterson, P. K. (2008). Central nervous system tuberculosis: pathogenesis and clinical aspects. Clinical microbiology reviews, 21(2), 243–261. https://doi.org/10.1128/CMR.00042-07

8. Meintjes, G., Brust, J. C. M., Nuttall, J., & Maartens, G. (2019). Management of active tuberculosis in adults with HIV. The lancet. HIV, 6(7), e463–e474. https://doi.org/10.1016/S2352-3018(19)30154-7

9. Gothe, V., & Sharma, R. (2024). Case Report: A rare case of Intracranial tuberculous granuloma (tuberculoma) in a 19-year-old male. F1000Research, 13, 521. https://doi.org/10.12688/f1000research.148814.1

Ми таламусындағы глиальді ісікке ұқсас сирек кездесетін туберкулема клиникалық жағдайы

Рыскельдиев Н.А. [1], Молдабеков А.Е. [2], Мустафин Х.А. [3],
Құдайбергенов Д. [4], Арланбеков М. [5]

[1] Ми патологияларының нейрохирургиясы бөлімшесінің меңгерушісі, Ұлттық нейрохирургия орталығы, Астана, Қазақстан
[2] Нейрохирург-дәрігер, Ұлттық нейрохирургия орталығы, Астана, Қазақстан
[3] Нейрохирург-дәрігер, Ұлттық нейрохирургия орталығы, Астана, Қазақстан
[4] Дәрігер-резидент, Ұлттық нейрохирургия орталығы, Астана, Қазақстан
[5] Дәрігер-резидент, Ұлттық нейрохирургия орталығы, Астана, Қазақстан

Түйіндеме

Ми туберкулемалары, әсіресе таламус аймағында орналасқан түрлері, орталық жүйке жүйесінің туберкулезінің сирек және клиникалық тұрғыдан аса маңызды формасын құрайды. Аталмыш патология айқын неврологиялық асқынулар қаупімен және диагноз қоюдағы елеулі қиындықтарымен ерекшеленеді. Мақалада бастапқыда IV дәрежелі глиобластома ретінде бағаланған, науқастың таламус туберкулемасы бар, айқын масс-әсермен көрінген өте сирек клиникалық жағдай сипатталады. Туберкулезге тән клинико-рентгенологиялық белгілер болмағанына қарамастан, түзіліс микрохирургиялық жолмен алынғаннан кейін гистологиялық зерттеу нәтижесінде туберкулездік гранулематоздық процесс расталды. Хирургиялық араласудың барысы, интраоперациялық тактиканың ерекшеліктері және отадан кейінгі жүргізу тактикасы баяндалған. Ұсынылған клиникалық жағдай церебралды туберкулеманың отаға дейінгі ажыратпалы диагностикасының күрделілігін және бұл диагнозды ықтимал нұсқалардың қатарына әсіресе эндемиялық аймақтарда қосу қажеттілігін айқындайды. Сондай-ақ нейровизуализация мен морфологиялық верификацияны біріктіретін кешенді тәсілдің маңыздылығына баса назар аударылып, хирургиялық емдеу мүмкіндіктері талқыланады.

Түйін сөздер: туберкулезді гранулематоз, таламус туберкулезі, орталық жүйке жүйесінің туберкулезі.

A Rare Clinical Case of Thalamic Tuberculoma of the Brain Mimicking a Glial Neoplasm

Nurzhan Ryskeldiyev [1], Aidos Moldabekov [2], Khalit Mustafin [3],
Dias Kudaibergenov [4*], Murat Arlanbekov [5]

[1] Head of the Brain Neurosurgery Department, National Centre for Neurosurgery, Astana, Kazakhstan
[2] Neurosurgeon, National Centre for Neurosurgery, Astana, Kazakhstan
[3] Neurosurgeon, National Centre for Neurosurgery, Astana, Kazakhstan
[4] Resident Neurosurgeon, National Centre for Neurosurgery, Astana, Kazakhstan
[5] Resident Neurosurgeon, National center for Neurosurgery, Astana, Kazakhstan

Abstract

Central nervous system tuberculosis remains one of the most severe forms of extrapulmonary tuberculosis, characterized by high mortality and frequent residual neurological complications. One of the rare but clinically significant manifestations is thalamic tuberculoma an intracranial granulomatous lesion affecting deep brain structures, often accompanied by significant mass effect and a high risk of complications such as hydrocephalus and compression of vital areas. Diagnosis of such lesions requires a comprehensive approach including advanced neuroimaging techniques, while the treatment strategy involves prolonged anti-tuberculosis chemotherapy and, when necessary, neurosurgical intervention. This clinical case presents a rare localization of tuberculous involvement in the thalamus,

https://doi.org/10.53498/96157g23

with marked mass effect and the need for microsurgical excision, highlighting the importance of timely diagnosis and an individualized approach to central nervous system tuberculosis management.

Keywords: granulematosis tuberculosis, thalamus tuberculosis, central nervous system.

https://doi.org/10.53498/96157g23